ISSN 1009-3079 (print)
ISSN 2219-2859 (online)

世界华人消化杂志

世界华人消化杂志®

WORLD CHINESE JOURNAL OF DIGESTOLOGY

Shijie Huaren Xiaohua Zazhi

2016 年 1 月 8 日　第 24 卷　第 1 期　(Volume 24 Number 1)



1/2016

www.wjgnet.com

二零一六年一月八日

第二十四卷

第一期

ISSN 1009-3079

9 771009 307056 01>

《世界华人消化杂志》是一本高质量的同行评议, 开放获取和在线出版的学术刊物. 本刊被中国知网《中国期刊全文数据库》, 美国《化学文摘(Chemical Abstracts, CA)》, 荷兰《医学文摘库/医学文摘(EMBASE/Excerpta Medica, EM)》和俄罗斯《文摘杂志(Abstract Journal, AJ)》数据库收录.

WCJD 世界华人消化杂志®

编辑委员会

2015-01-01/2017-12-31
wcjd@wjgnet.com www.wjgnet.com

《世界华人消化杂志》2015-2017年度编辑委员会，由1039位专家组成．其中，上海市146位、北京市130位、江苏省81位、广东省69位、湖北省53位、辽宁省48位、山东省45位、浙江省42位、陕西省40位、黑龙江省34位、福建省29位、四川省30位、河北省28位、天津市28位、广西壮族自治区21位、贵州省22位、湖南省21位、安徽省20位、河南省20位、吉林省20位、甘肃省18位、江西省18位、云南省17位、重庆市17位、新疆维吾尔自治区15位、山西省10位、海南省8位、内蒙古自治区3位、宁夏回族自治区2位、青海省2位、香港特别行政区1位及美国1位．

总顾问
陈可冀教授
纪小龙教授
王苑本教授
杨春波教授
杨思凤教授

主编
程英升教授
党双锁教授
江学良教授
刘连新教授
刘占举教授
吕宾教授
马大烈教授
王俊平教授
王小众教授
姚登福教授
张宗明教授

编委
消化内科学
白爱平副教授
白岚教授
柏愚副教授
蔡全才副教授
柴宁莉主任医师
常丽丽主任医师
陈国忠主任医师
陈洪教授
陈明锴教授
陈其奎教授
陈伟副主任医师
陈卫昌教授
陈卫刚教授
陈贻胜教授
陈源副教授
程斌教授
池肇春教授
迟宝荣教授
迟雁副教授
褚传莲副教授
崔立红教授
戴菲副主任医师
丁浩主治医师
丁士刚教授
丁雯瑾主治医师
丁震副主任医师
董蕾教授
董卫国教授
杜雅菊主任医师
杜奕奇副教授
段志军教授
樊冬梅副主任医师
樊晓明教授
范一宏主任医师
冯百岁教授
冯志杰主任医师
傅春彬主任医师
甘华田教授
高凌副教授
戈之铮教授
关晓辉主任医师
郭津生主任医师
郭晓钟教授
韩双印主任医师
韩英教授
郝建宇教授
郝丽萍副教授
郝微微主任医师
郝英霞主任医师
何继满教授
黄杰安主任医师
黄晓东主任医师
黄颖秋教授
黄缘教授
黄志刚主任医师
霍丽娟主任医师
季光教授
季国忠教授
贾国葆副教授
贾林教授
菅向东主任医师
江米足教授
姜春萌教授
姜慧卿教授
姜相君主任医师
蒋波涛副主任医师
蒋益主任医师
金博主任医师
金海燕教授
蓝宇教授
李淑德教授
李瑜元教授
李兆申教授
梁洁副教授
林军教授
林琳教授
林志辉教授
刘爱群副主任医师
刘冰熔教授
刘德良教授
刘凤斌教授
刘改芳主任医师
刘海峰主任医师
刘亮明副教授
刘鹏飞主任医师
刘平教授
刘文天教授
龙云主治医师
芦永福副教授
罗和生教授
罗素霞主任医师
吕农华教授
吕小平教授
马红主任医师
马欣主任医师
毛恩强教授
毛高平教授
毛华教授
孟庆华教授
孟祥军主任医师
缪应雷主任医师
宁守斌主任医师
牛春燕教授
欧希龙副教授
潘秀珍教授
潘阳林副教授
钦丹萍教授
曲宝戈主任医师
任粉玉教授
沙杰副主任医师
邵先玉教授
沈琳主任医师
沈薇教授
沈卫东副主任医师
施瑞华教授
石定主任医师
石振东副主任医师
时永全教授
宋军副教授
孙自勤教授
汤绍辉教授
唐世刚教授
唐映梅副主任医师
田德安教授
田宇彬教授
度必光教授
宛新建副教授
汪安江副主任医师
汪余勤副主任医师
王承党教授
王江滨教授
王良静研究员
王蓉主任医师
王甦副教授
王蔚虹教授
王晓娣主任医师
王志荣教授
王忠莉主任医师
吴晓玲副主任医师
夏金荣主任医师
夏时海教授
向晓星主任医师
谢会忠教授
辛永宁副教授
徐灿副教授
徐辉主任医师
徐可树教授
徐萍教授
许翠萍主任医师
许钟副主任医师
薛博瑜教授
阳学凤教授
杨建民教授
杨长青教授
姚定康教授
叶丽萍教授
于珮主任医师
展玉涛主任医师
张福奎主任医师
张国顺主任医师
张国主任医师
张海蓉教授
张锦华主任医师
张明鑫主治医师
张庆瑜教授
张秋瓒主任医师
张涛副主任医师
张伟副主任医师

张炜副教授
张小晋主任医师
张雅丽主任医师
张艳丽副主任医师
张燕主任医师
张志宏副主任医师
郑家驹主任医师
郑培永研究员
郑鹏远教授
郑盛副教授
郑素军主任医师
郅敏副教授
钟碧慧教授
钟捷教授
钟卫一副主任医师
钟英强教授
周国雄主任医师
周力主任医师
周新民教授
周莹群副主任医师
朱强教授
朱小三主治医师
朱元民主任医师
左秀丽主任医师

消化外科学
白日星主任医师
白松主任医师
白雪副主任医师
白雪巍副主任医师
白玉作教授
白月奎主任医师
卜献民副教授
蔡建春教授
蔡建辉教授
蔡金贞教授
柴新群主任医师
陈炳官教授
陈大伟主任医师
陈光教授
陈海龙教授
陈积圣教授
陈进宏主任医师
陈凛教授
陈龙奇主任医师
陈平教授
陈汝福教授
陈思曾教授
陈晓鹏教授
陈孝平教授
陈钟教授
程树群副教授
迟天毅副教授
仇毓东教授
褚海波主任医师
崔清波副教授
崔彦主任医师
崔云甫教授
戴朝六教授
戴冬秋教授
单云峰主任医师
丁健华主任医师
丁义涛教授
丁永斌主任医师
杜国盛主任医师
杜顺达副教授
杜潇副教授
范应方主任医师
范跃祖教授
方哲平主任医师
房学东教授
傅红副教授
傅廷亮教授
傅小云副主任医师
傅晓辉副教授
高军副主任医师
高毅主任医师
葛海燕教授
耿庆教授
耿智敏主任医师
宫轲教授
龚建平主任医师
顾国利副主任医师
顾晋教授
顾岩教授
管小青教授
韩天权教授
郝纯毅主任医师
何向辉教授
何裕隆教授
侯纯升主任医师
胡安斌教授
黄成副主任医师
黄耿文 副主任医师
计勇教授
英卫东教授
贾云鹤教授,
江艺主任医师
姜波健教授
姜洪伟主任医师
蒋小华副教授
焦作义教授
金黑鹰教授
金山主任医师
靖昌庆主任医师
鞠少卿教授
康春博副主任医师
克力木·阿不都热
依木教授
孔静副教授
兰平教授
李德宇主任医师
李富宇教授
李革副教授
李海民教授
李华教授
李华山主任医师
李江涛主任医师
李靖教授
李宁主任医师
李胜研究员
李涛副主任医师
李文岗副教授
李小荣教授
李晓武教授
李徐奇副教授
李旭副教授
李汛教授
李勇教授
李幼生教授
李玉民教授
李元新教授
李云龙副教授
李哲夫主任医师
李正荣副教授
李宗芳教授
梁道明副教授
梁力建教授
梁廷波主任医师
刘宝林教授
刘超教授
刘飞德副主任医师
刘刚主任医师
刘宏斌主任医师
刘宏鸣副教授
刘厚宝主任医师
刘江文主任医师
刘金钢教授
刘金华副主任医师
刘亮副主任医师
刘权焰教授
刘三光副教授
刘尚国副教授
刘逸副主任医师
刘作金主任医师
卢实春教授
陆才德主任医师
禄韶英副教授
骆成玉教授
吕云福教授
麻勇副研究员
孟繁杰教授
孟庆成副教授
牟一平教授
倪俊副主任医师
牛伟新 教授
潘光栋主任医师
潘明新主任医师
彭利教授
彭南海教授
彭松林副教授
齐清会教授
乔世峰主任医师
秦华东教授
秦建民主任医师
秦仁义教授
邱成志教授
邱江锋主任医师
邱伟华主任医师
邱云峰主任医师
曲兴龙主任医师
任宁主任医师
阮翊主任医师
尚东主任医师
邵万金主任医师
申占龙副教授
沈世强教授
沈志勇主任医师
施宝民教授
施诚仁教授
石毓君副研究员
帅晓明副教授
宋京海主任医师
宋武教授
宋新明教授
宋振顺教授
苏松副教授
孙诚谊教授
孙光副主任医师
孙文兵教授
孙象军副主任医师
孙星副教授
孙学英教授
孙勇副主任医师
孙勇伟主任医师
孙昀副主任医师
谭晓冬教授
汤朝晖副主任医师
汤绍涛教授
唐南洪教授
唐哲教授
陶凯雄教授
田虎主任医师
佟立权主任医师
万赤丹教授
汪波主任医师
汪昱主任医师
王从俊副教授
王道荣主任医师
王德盛副主任医师
王凤山教授
王刚副研究员
王宏副主任医师
王坚教授
王健生教授
王蒙副教授
王巍主任医师
王卫东主任医师
王小明主任医师
王晓锋副主任医师
王晓鹏副主任医师
王雪峰主任医师
王毅军教授
王永兵主任医师
王悦华主任医师
王长森教授
王振军教授
王征副主任医师
王铮副研究员
王志明教授
王忠裕教授
尉继伟教授
魏东主任医师
魏益平副主任医师
邬林泉教授
吴德全教授
吴帆副主任医师
吴立胜副主任医师
吴硕东主任医师
吴伟顶副主任医师
吴文川副主任医师
吴文溪教授
吴晓峰副主任医师
吴学东教授
伍晓汀主任医师
向国安主任医师
向进见副主任医师
肖江卫主任医师
肖卫东副教授
谢斌辉主任医师
谢敏主任医师
谢义民副主任医师
谢于副主任医师
徐阿曼教授
徐锋副教授
徐进副教授
徐迅迪教授
徐泱副主任医师
许洪卫主任医师
许建新副主任医师
许剑民教授
许庆文主任医师
薛东波教授
薛英威教授
闫峰副教授
杨柏霖主任医师
杨家和主任医师
杨晓军副主任医师
姚英民教授
殷佩浩副主任医师
殷正丰教授
于则利教授
俞富祥副教授
禹正杨副教授
喻春钊教授
元海成主治医师
袁周副主任医师
臧潞副主任医师
翟博副主任医师
张安平副教授
张丰深主任医师
张宏教授
张建文主任医师
张进祥副教授
张俊副研究员
张力为副教授
张连阳教授
张鹏副研究员
张万广副教授
张西波副教授
张新晨教授
张振海副主任医师
赵宝生主任医师
赵礼金主任医师
赵青川主任医师
郑虹主任医师
郑建勇副教授
郑民华教授
支巧明主治医师
智绪亭教授
周进学副教授
周平红教授
周彤教授
周伟平教授
周翔宇副主任医师
周志祥教授
朱海宏副主任医师
朱继业教授
朱建平主任医师
朱建伟教授
朱世凯副主任医师
朱小朝副主任医师
朱正纲教授
朱志军教授
邹小明教授

消化感染病学
白浪副教授
陈国凤主任医师
陈红松研究员
陈建杰教授
陈良主任医师
陈茂伟教授
程明亮教授
程书权教授

戴二黑教授
丁惠国教授
丁向春副教授
范学工教授
冯全生教授
高润平教授
高泽立副教授
龚作炯教授
顾生旺主任医师
管世鹤教授
郭永红副主任医师
胡国信主任医师
胡康洪教授
靳雪源主任医师
卡世全副主任医师
兰英华副教授
梁跃东副教授
林潮双主任医师
林世德教授
刘纯杰研究员
刘妍副研究员
刘正稳教授
楼宏强副教授
卢秉久教授
伦永志副教授
马丽娜主任医师
毛德文教授
孟忠吉教授
缪梓萍主任医师
聂青和教授
彭亮副主任医师
钱福初副主任技师
钱林学主任医师
秦波教授
裘云庆教授
盛吉芳主任医师
施光峰教授
孙明瑜研究员
孙维会副主任医师
谭华炳教授
童巧霞主任医师
涂相林主任医师
王春荣副主任技师
王多春研究员
王凯教授
王怡主任医师
吴君主任医师
谢仕斌主任医师
邢卉春教授
胥婕主任医师
宣世英教授
颜学兵教授
杨东亮教授
杨贵波教授
杨江华副教授
姚鹏主任医师
于建武教授
张明辉主任医师
张婷副主任医师
张一教授
张占卿主任医师
赵春华副主任医师
赵秀英副教授
郑瑞丹副教授
周陶友副教授
朱传武教授
朱新宇教授
庄林主任医师
庄英杰主任医师

消化中医药学

陈涛教授
杜群研究员
郭潮潭教授
黄培副主任医师
贾永森副教授
李军祥教授
李康副教授
李卫强副教授
李晓波教授
李勇副教授
刘成海研究员
刘绍能主任医师
鲁玉辉副教授
马赟副教授
马增春研究员
南极星教授
牛英才研究员
秦冬梅副教授
任路教授
司富春教授
斯拉甫•艾白教授
孙学刚教授
谭周进教授
唐旭东主任医师
唐勇研究员
王兵主任医师
王富春教授
王晶副教授
王来友副教授
王笑民主任医师
吴焕淦教授
谢春娥主任医师
谢胜主任医师
徐庆教授
许玲教授
严兴科教授
杨宗保副教授
袁红霞研究员
张永生副研究员
周本杰主任药师
祝晨蔸教授

消化肿瘤学

曹巍教授
曹秀峰教授
曹志成院士
常树建副主任医师
陈锦飞主任医师
陈绍勤副教授
陈淑珍研究员
陈思宇主任医师
陈主初教授
崔杰峰副研究员
代智副研究员
戴益琛教授
丁克峰教授
董稚明教授
范辉副教授
冯继红副教授
冯茂辉副教授
符兆英教授
傅剑华教授
高林波副研究员
关泉林教授
何帮顺讲师
侯凤刚副教授
胡冰教授
胡兵副研究员
胡国清教授
华东教授
华海清教授
江家骥教授
江建新副主任医师
姜又红教授
蒋敬庭教授
蒋晓东教授
金晶主任医师
靖大道教授
李成刚副教授
李杰主任医师
李苏宜教授
李伟华教授
李子禹教授
梁国刚教授
梁后杰教授
梁颖讲师
刘宝瑞教授
刘炳亚研究员
刘国龙教授
刘云鹏教授
柳长柏教授
卢宁副主任医师
卢晓梅教授
陆斌副教授
孟立娜教授
聂飚副主任医师
朴龙镇副教授
曲春枫教授
沈克平主任医师
史颖弘副教授
隋红副教授
谭煌英主任医师
谭宁副研究员
谭盛葵教授
谭诗云教授
唐景峰副教授
唐亚雄研究员
田华副研究员
田艳涛主任医师
王成锋主任医师
王阁教授
王凯峰副主任医师
王凯娟教授
王伟主治医师
魏国副主任医师
吴健雄主任医师
向邦德主任医师
肖文华主任医师
肖秀英副主任医师
徐建明主任医师
徐克成教授
颜兵主治医师
杨宏强副教授
杨秋蒙副主任医师
伊力亚尔•夏合丁教授
袁媛教授
张德奎主任医师
张方信主任医师
张凤春教授
张静姝研究员
张倜主任医师
张晓丽副教授
张毅教授
张钰副研究员
郑丽端副教授
周福有教授
周建奖教授
朱永良副研究员

消化影像学

白彬主任医师
曾宪春主任医师
陈天武教授
管樑主任医师
郭顺林教授
郭万亮副教授
胡红杰主任医师
季倩副主任医师
李德春主任医师
李健丁教授
龙学颖副主任医师
吕维富教授
马立恒副主任医师
马苏美主任医师
饶圣祥副主任医师
任刚副主任医师
任小军副主任医师
沈君教授
唐磊主任医师
王劲主任医师
王军主任医师
王荣福教授
王学梅教授
王雅棣教授
危安主任医师
文碧秀教授
吴晶涛主任医师
肖恩华教授
肖文波主任医师
徐辉雄教授
严惟力副教授
杨薇副教授

消化内镜及介入治疗学

陈凤媛副教授
陈素钻主任医师
陈小勇主任医师
陈鑫副主任医师
丁西平主任医师
高道键副教授
高峰主任医师
郭强主任医师
孔德润教授
李家平教授
李鹏教授
刘杰民主任医师
刘展主任医师
茅爱武教授
施宏主任医师
孙冬林主任医师
孙明军教授
田锦林副主任医师
万军教授
王艳红主治医师
王跃东主任医师
吴杰主任医师
吴灵飞教授
余日胜主任医师
张火俊副教授
张立玮教授
钟良主任医师
诸葛宇征主任医师

消化中西医结合学

陈泽雄主任医师
邓晶晶副主任医师
杜业勤主任医师
高月求教授
郭卉主任医师
霍介格主任中医师
孔桂美讲师
梅武轩教授
南月敏主任医师
唐文富教授
王宪波教授
王学美研究员
魏睦新教授
袁建业副研究员
张春虎副教授
赵岩教授

消化基础研究

安增梅副主任医师
蔡文品副主任技师
曾涛副教授
曾柱教授
陈杰副主任药师
陈敬贤教授
陈晓教授
崔莲花教授
崔梅花主任医师
邓安梅教授
邓庆副研究员
邓益斌教授
邸阜生主任医师
董玉兰副教授
段义农教授
高国全教授
高英堂研究员
顾兵副研究员
郭澄教授
郭俊明教授
郭长江研究员
哈小琴主任医师
黄辰教授
黄河副教授
黄坚副主任医师
黄昆教授
黄维亮主任检验师
黄文林教授
姜宏教授
蒋炜副教授
雷招宝主任药师
黎观红教授
李东辉教授
李刚教授
李瀚旻教授
李君文研究员
李玲副教授
李孟森教授
李姝副主任医师
李树德副教授
李文贵副教授
李夏青教授
李欣副教授
李欣教授
李焱副研究员
李增山副教授
李铮教授
刘克辛教授
刘起胜副教授
刘树业主任技师
刘松林教授

刘旭东副主任医师
刘长征副教授
柳增善教授
陆伦根主任医师
罗茂副研究员
宁钧宇副研究员
彭宗根副研究员
乔明琦教授
秦雪教授
曲芬教授
任浩副教授
沈东炎副教授
沈美龙主任医师
沈涛副教授
石松林副教授
宋景春副主任医师
苏兆亮副教授
孙同文教授
台桂香教授
谭学瑞教授
汤静副主任药师
田文静副教授
汪海峰教授
汪思应教授
王改平副教授
王健教授
王明荣研究员
王钦红教授
王书奎教授
王晓东主任医师
王秀伶教授
王勇教授
王友亮副研究员
魏继福研究员
文彬研究员
吴道澄教授
吴江锋教授
吴军研究员
吴俊华副教授
吴巧凤副研究员
吴志强副教授
伍义行教授
夏敏教授
胥萍主任技师
秧茂盛教授
杨金娥副教授
姚继红教授
阴赖宏研究员
岳昌武副教授
张达矜副研究员
张红教授
张红杰教授
张丽军研究员
张利生教授
张淑坤副研究员
张卓副教授
赵海梅副教授
赵鹏伟讲师
赵铁建教授
郑曙云副教授
周春祥教授
周南进研究员
周晓武副主任医师
朱益民教授
朱争艳研究员
庄园副研究员

消化病理学

陈云昭副教授
樊祥山副主任医师
耿明主任医师
郭炜教授
韩安家教授
何清主任医师
季菊玲副教授
李慧副教授
李忠武副教授
林洁副教授
刘芳芳副主任医师
刘丽江教授
陆建波主任医师
门秀丽教授
莫发荣副教授
潘兴华副主任医师
齐晓薇副主任医师
秦阳华主治医师
石雪迎主任医师
孙青主任医师
王宝根副主任医师
王金胜教授
王莉主任医师
王娅兰教授
颜宏利教授
杨勤教授
余宏宇教授
张锦生教授
赵春玲副教授
郑建明教授
朱亮副教授

消化护理学

安力彬教授
成杰副主任护师
崔岩副主任护师
单信芝副主任护师
丁焕娟副主任护师
方英副主任护师
房辉副教授
高薇副主任护师
葛淑芝副主任护师
谷敏副主任护师
郭会敏主管护师
郭巧珍主管护师
赫玲玲主任护师
黄砚萍副主任护师
惠娜主管护师
吉建华副主任护师
江丽萍副主任护师
江萍主任护师
金凤娟副主任护师
金爽主任护师
靳雁副主任护师
孔德玲副主任护师
李金娜主任护师
李俊玲主任护师
李卡副主任护师
李丽副主任护师
李连红主任护师
李珑主任护师
李敏香副主任护师
李雯副主任护师
李秀芬副主任护师
李谆副主任护师
廖培娇副主任护师
林征教授
刘慧萍主任护师
刘永宁副主任护师
龙晓英主任护师
卢根娣主任护师
罗凝香副主任护师
马久红副主任护师
马燕兰主任护师
孟志新副主任护师
潘爱红副主任护师
潘玉凤副主任护师
齐向秀主管护师
齐艳副主任护师
乔晓斐副主任护师
乔筱玲副主任护师
任珍主任护师
史铁英主任护师
宋江美副主任护师
宋艳燕副主任护师
孙丽娟副主任护师
孙莉副主任护师
孙晓美副主任护师
唐碧云副主任护师
唐鲁主管护师
陶然主管护师
滕莉副主任护师
田银娣主管护师
王春英副主任护师
王红副主任护师
王家香主任护师
王庆华副教授
王晓春副主任护师
王琇副主任护师
王宇副主任护师
王玉娟主任护师
韦键主管护师
席惠君副主任护师
谢晓芬主管护师
许璧瑜副主任护师
薛海燕副主任护师
薛素梅主任护师
杨会副主任护师
杨云英主任护师
姚丽文副主任护师
叶海丹副主任护师
尹安春主任护师
俞静娴副主任护师
袁晓青副主任护师
张彩云主任护师
张洁副主任护师
张丽副主任护师
张丽燕主管护师
张琳琳副教授
张敏副主任护师
张善红副主任护师
张咏梅教授
赵艳伟副主任护师
郑粉善副主任护师
郑思琳主任护师
郑雪梅副主任护师
周文琴副主任护师
周谊霞副教授
朱秀琴副主任护师
朱颖副主任护师

WCJD 世界华人消化杂志®

目　次

2016年1月8日 第24卷 第1期 (总第513期)

述评

1　炎症性肠病的肠外表现及治疗进展
陈劲华, 李初俊, 郅敏

基础研究

10　siRNA介导*BMP7*基因沉默对人肝癌HepG2细胞增殖和迁移的影响
卢燕军, 付陆军, 杨家进, 曾鹏, 蒋为民, 吴建兵

19　肌球蛋白轻链激酶在大鼠高甘油三酯血症相关性急性胰腺炎中的作用
何家萍, 唐国都, 覃蒙斌, 石慧荣, 符洪宗, 林沙丹, 罗期

28　STAT3、PPAR-γ在小鼠溃疡性结肠炎的作用及姜黄素的影响
郭琳, 李珏宏, 李昌平, 石蕾, 钟晓琳

临床研究

37　甘露糖受体在肝细胞癌中的表达及意义
郭林娜, 高恒宇, 何苗, 刘丹

44　人巨细胞病毒感染与大肠癌临床相关性
叶梦思, 何云, 杨守醒, 林豪, 薛战雄, 蔡振寨

文献综述

51　早期食管癌的内镜诊断进展
陈鹭, 黄晓俊, 孙洋

59　肝再生磷酸酶-3在胃癌中的研究进展
熊建波, 李道江, 揭志刚, 陈和平, 李正荣

67　肝大部切除后肝脏再生的研究进展
杨蕗璐, 罗燕

75　Hedgehog信号通路与胰腺癌关系的研究进展
罗和生, 占婷, 黄晓东

81　转录因子Snail在肠上皮间质转化中的调控作用
李雨薇, 吴焕淦, 施茵

89　探头式共聚焦激光显微内镜的临床研究及应用进展
马海波, 蔡利军, 范一宏

研究快报

97 *IL-12*基因治疗对兔VX2肝癌的微血管及免疫微环境的影响

夏向文, 李欣, 刘一鸣, 梁斌, 郑传胜, 冯敢生, 梁惠民

临床经验

104 间期胃癌的胃黏膜上皮的病理特点

林惠明, 张金平, 李东颖, 李建生

109 MSCT和MRI在布加综合征诊疗中的应用

刘德翰, 夏向文, 袁锋, 梁斌, 梁惠民, 冯敢生

116 聚乙二醇α干扰素对慢性乙型肝炎患者血清IFN-γ、IL-17、IL-10的影响作用及机制

李志强, 何玉霞, 耿建洪, 姜清河, 刘军, 张凤艳

121 丝裂霉素联合吉西他滨治疗原发性肝癌的近期疗效及不良反应评价

程鲲鹏, 刘荣, 滕小军

126 42例消化系恶性肿瘤肝转移中应用三维适形放疗的临床疗效

王伟, 王跃伟, 刘建波, 刘明博

131 胆汁中CA19-9、CA125对胆系恶性肿瘤的临床诊断价值

朱广灿, 范正军, 刘星雨, 张劲夫

136 ^{18}F-FDG PET与^{18}F-FDG PET/CT在胰腺癌中诊断价值的Meta分析

蒋晓涵, 胡乃中, 魏明通

147 小组教育在直肠癌肠造口家属中的实施与效果评价

陈德凤, 罗小红, 张燕飞, 李月, 邓丽彩, 黄秀荣, 张馨

153 腹腔镜探查治疗腹股沟嵌顿疝的应用体会

曹峰瑜, 闵凯, 吴彪, 肖新波, 任骏

病例报告

158 中药一点红致肝小静脉闭塞病1例并文献复习

李瑭, 王一娜, 尹琼丽, 叶小鸣

165 胰腺炎术后长期胃瘫1例

李爽, 张庆凯, 郭新, 尚东

附　　录

Ⅰ－Ⅴ 《世界华人消化杂志》投稿须知

Ⅰ 2016年国内国际会议预告

志　　谢

Ⅰ－Ⅱ 志谢世界华人消化杂志编委

目次

消　息

27 《世界华人消化杂志》消化护理学领域征稿启事
58 《世界华人消化杂志》外文字符标准
66 《世界华人消化杂志》2013-2014年电子版合订本正式发布
88 《世界华人消化杂志》参考文献要求
130 《世界华人消化杂志》性质、刊登内容及目标
135 《世界华人消化杂志》栏目设置
157 《世界华人消化杂志》正文要求
164 《世界华人消化杂志》2011年开始不再收取审稿费

封面故事

《世界华人消化杂志》编委, 管樑, 主任医师, 200025, 上海市瑞金二路197号, 上海交通大学医学院附属瑞金医院核医学科行政副主任, 瑞金医院北院核医学科执行主任. 在临床上对甲状腺疾病(甲亢、甲减及甲状腺结节)的诊断和治疗有特长, 特别在甲状腺功能亢进的同位素^{131}I治疗, 目前已积累了3000人次以上的临床经验, 同时对核医学的SPECT、SPECT/CT影像在临床上的诊断应用有独特研究; 在基础动物研究方面, 主要是^{13}C标记的化合物在消化系统(肝、胰、胃肠道)中的临床应用. 2000年完成国家自然科学基金1项, 2004年评为上海市优秀医苑新星, 2007、2009年分获上海医学科技奖, 《^{131}I治疗格雷夫斯甲亢指南(2013版)》编写成员. 参与论文发表50余篇, 在《*Blood*》等发表论文近10篇.

本期责任人

编务 李香; 送审编辑 都珍珍, 闫晋利; 组版编辑 都珍珍; 英文编辑 王天奇; 责任编辑 于明茜; 形式规范审核编辑部主任 郭鹏; 最终清样审核总编辑 马连生

世界華人消化雜志

Shijie Huaren Xiaohua Zazhi

吴阶平　题写封面刊名
陈可冀　题写版权刊名
(旬刊)

创　刊 1993-01-15
改　刊 1998-01-25
出　版 2016-01-08
原刊名 新消化病学杂志

期刊名称
世界华人消化杂志

国际标准连续出版物号
ISSN 1009-3079 (print) ISSN 2219-2859 (online)

主编
程英升, 教授, 200233, 上海市, 上海交通大学附属第六人民医院放射科
党双锁, 教授, 710004, 陕西省西安市, 西安交通大学医学院第二附属医院感染科
江学良, 教授, 250031, 山东省济南市, 中国人民解放军济南军区总医院消化科
刘连新, 教授, 150001, 黑龙江省哈尔滨市, 哈尔滨医科大学第一临床医学院普外科
刘占举, 教授, 200072, 上海市, 同济大学附属第十人民医院消化内科
吕宾, 教授, 310006, 浙江省杭州市, 浙江中医药大学附属医院(浙江省中医院)消化科
马大烈, 教授, 200433, 上海市, 中国人民解放军第二军医大学附属长海医院病理科
王俊平, 教授, 030001, 山西省太原市, 山西省人民医院消化科
王小众, 教授, 350001, 福建省福州市, 福建医科大学附属协和医院消化内科
姚登福, 教授, 226001, 江苏省南通市, 南通大学附属医院临床医学研究中心
张宗明, 教授, 100073, 北京市, 首都医科大学北京电力医院普外科

编辑部
郭鹏, 主任
《世界华人消化杂志》编辑部
100025, 北京市朝阳区东四环中路62号, 远洋国际中心D座903室
电话: 010-59080035
手机: 13901166126
传真: 010-85381893
E-mail: wcjd@wjgnet.com
http://www.wjgnet.com

出版
百世登出版集团有限公司
Baishideng Publishing Group Inc
8226 Regency Drive, Pleasanton, CA 94588, USA
Fax: +1-925-223-8242
Telephone: +1-925-223-8243
E-mail: bpgoffice@wjgnet.com
http://www.wjgnet.com

制作
北京百世登生物医学科技有限公司
100025, 北京市朝阳区东四环中路62号, 远洋国际中心D座903室
电话: 010-85381892
传真: 010-85381893

《世界华人消化杂志》是一本高质量的同行评议, 开放获取和在线出版的学术刊物. 本刊被中国知网《中国期刊全文数据库》, 美国《化学文摘(Chemical Abstracts, CA)》, 荷兰《医学文摘库/医学文摘(EMBASE/Excerpta Medica, EM)》和俄罗斯《文摘杂志(Abstract Journal, AJ)》数据库收录.

《世界华人消化杂志》正式开通了在线办公系统(http://www.baishideng.com/wcjd/ch/index.aspx), 所有办公流程一律可以在线进行, 包括投稿、审稿、编辑、审读, 以及作者、读者和编者之间的信息反馈交流.

特别声明
本刊刊出的所有文章不代表本刊编辑部和本刊编委会的观点, 除非特别声明. 本刊如有印装质量问题, 请向本刊编辑部调换.

定价
每期90.67元 全年36期3264.00元

© 2016年版权归百世登出版集团有限公司所有

WCJD 世界华人消化杂志®

Contents

Volume 24 Number 1 January 8, 2016

EDITORIAL

1 Extraintestinal manifestations of inflammatory bowel disease

Chen JH, Li CJ, Zhi M

BASIC RESEARCH

10 Effect of siRNA mediated bone morphogenetic protein 7 knockdown on cell proliferation and migration in human hepatoma cell line HepG2

Lu YJ, Fu LJ, Yang JJ, Zeng P, Jiang WM, Wu JB

19 Role of myosin light chain kinase in hypertriglyceridemia-associated acute pancreatitis in rats

He JP, Tang GD, Qin MB, Shi HR, Fu HZ, Lin SD, Luo Q

28 Role of STAT3 and PPAR-γ in pathogenesis of UC: Implications for therapeutic effect of curcumin

Guo L, Li JH, Li CP, Shi L, Zhong XL

CLINICAL RESEARCH

37 Significance of expression of mannose receptor in hepatocellular carcinoma

Guo LN, Gao HY, He M, Liu D

44 Clinical relevance between human cytomegalovirus infection and colorectal cancer

Ye MS, He Y, Yang SX, Lin H, Xue ZX, Cai ZZ

REVIEW

51 Endoscopic diagnosis of early esophageal carcinoma

Chen L, Huang XJ, Sun Y

59 Role of phosphatase of regenerating liver 3 in gastric carcinoma

Xiong JB, Li DJ, Jie ZG, Chen HP, Li ZR

67 Liver regeneration after partial hepatectomy

Yang LL, Luo Y

75 Relationship between Hedgehog signaling pathway and pancreatic cancer

Luo HS, Zhan T, Huang XD

81 Role of Snail in regulation of intestinal epithelial-mesenchymal transition

Li YW, Wu HG, Shi Y

89 Progress of research and clinical application of probe-based confocal laser endomicroscopy

Ma HB, Cai LJ, Fan YH

RAPID COMMUNICATION

97 Effect of interleukin 12 gene therapy on microvessel density and microenvironment in a rabbit model of VX2 liver cancer

Xia XW, Li X, Liu YM, Liang B, Zheng CS, Feng GS, Liang HM

CLINICAL PRACTICE

104 Pathological characteristics of gastric epithelial mucosa of patients with interval gastric cancer

Lin HM, Zhang JP, Li DY, Li JS

109 Clinical application of MSCT and MRI in diagnosis and interventional therapy of Budd-Chiari syndrome

Liu DH, Xia XW, Yuan F, Liang B, Liang HM, Feng GS

116 Effect of treatment with PEG-IFNα on serum levels of IFN-γ, IL-17 and IL-10 in patients with chronic hepatitis B

Li ZQ, He YX, Geng JH, Jiang QH, Liu J, Zhang FY

121 Short-term efficacy and adverse reactions of mitomycin combined with gemcitabine in treatment of primary liver cancer

Cheng KP, Liu R, Teng XJ

126 Clinical efficacy of three dimensional conformal radiotherapy for malignant digestive system tumors

Wang W, Wang YW, Liu JB, Liu MB

131 Diagnostic value of bile levels of CA19-9 and CA125 in biliary tract carcinoma

Zhu GC, Fan ZJ, Liu XY, Zhang JF

136 Value of ^{18}F-fluorodeoxyglucose positron emission tomography and ^{18}F-fluorodeoxyglucose positron emission tomography/computed tomography in diagnosis of pancreatic cancer: A systemic review and meta-analysis

Jiang XH, Hu NZ, Wei MT

147 Effect of group education in family members of rectal cancer patients undergoing enterostomy

Chen DF, Luo XH, Zhang YF, Li Y, Deng LC, Luo XR, Zhang X

153 Application of laparoscopic exploration for incarcerated inguinal hernia

Cao FY, Min K, Wu B, Xiao XB, Ren J

CASE REPORT

158 Veno-occlusive disease induced by *Emilia sonchifoli*: A case report and literature review

Li T, Wang YN, Yin QL, Ye XM

165 One case of prolonged gastroparesis following pancreatic necrosectomy

Li S, Zhang QK, Guo X, Shang D

Contents

World Chinese Journal of Digestology
Volume 24 Number 1 January 8, 2016

APPENDIX
Ⅰ－Ⅴ Instructions to authors
Ⅰ Calendar of meetings and events in 2016

ACKNOWLEDGMENT
Ⅰ－Ⅱ Acknowledgments to reviewers for the *World Chinese Journal of Digestology*

COVER
Editorial Board Member of *World Chinese Journal of Digestology*, Liang Guan, Chief Physician, Department of Nuclear Medicine, Ruijin Hospital, School of Medicine of Shanghai Jiaotong University, 197 Ruijin Two Road, Shanghai 200025, China

Indexed/Abstracted by
Chinese Journal Full-text Database, Chemical Abstracts, EMBASE/Excerpta Medica, and Abstract Journals.

RESPONSIBLE EDITORS FOR THIS ISSUE
Assistant Editor: *Xiang Li* Review Editor: *Zhen-Zhen Du, Jin-Li Yan* Electronic Editor: *Zhen-Zhen Du* English Language Editor: *Tian-Qi Wang* Editor-in-Charge: *Ming-Xi Yu* Proof Editor: *Peng Guo* Layout Reviewer: *Lian-Sheng Ma*

Shijie Huaren Xiaohua Zazhi

Founded on January 15, 1993
Renamed on January 25, 1998
Publication date January 8, 2016

NAME OF JOURNAL
World Chinese Journal of Digestology

ISSN
ISSN 1009-3079 (print) ISSN 2219-2859 (online)

EDITOR-IN-CHIEF
Ying-Sheng Cheng, Professor, Department of Radiology, Sixth People's Hospital of Shanghai Jiaotong University, Shanghai 200233, China
Shuang-Suo Dang, Professor, Department of Infectious Diseases, the Second Affiliated Hospital of Medical School of Xi'an Jiaotong University, Xi'an 710004, Shaanxi Province, China
Xue-Liang Jiang, Professor, Department of Gastroenterology, General Hospital of Jinan Military Command of Chinese PLA, Jinan 250031, Shandong Province, China
Lian-Xin Liu, Professor, Department of General Surgery, the First Clinical Medical College of Harbin Medical University, Harbin 150001, Heilongjiang Province, China
Zhan-Ju Liu, Professor, Department of Gastroenterology, Shanghai Tenth People's Hospital, Tongji University, Shanghai 200072, China
Bin Lv, Professor, Department of Gastroenterology, the First Affiliated Hospital of Zhejiang Chinese Medical University, Hangzhou 310006, Zhejiang Province, China
Da-Lie Ma, Professor, Department of Pathology, Changhai Hospital, the Second Military Medical University of Chinese PLA, Shanghai 200433, China
Jun-Ping Wang, Professor, Department of Gastroenterology, People's Hospital of Shanxi, Taiyuan 030001, Shanxi Province, China
Xiao-Zhong Wang, Professor, Department of Gastroenterology, Union Hospital, Fujian Medical University, Fuzhou 350001, Fujian Province, China
Deng-Fu Yao, Professor, Clinical Research Center, Affiliated Hospital of Nantong University, Nantong 226001, Jiangsu Province, China
Zong-Ming Zhang, Professor, Department of General Surgery, Beijing Electric Power Hospital, Capital Medical University, Beijing 100073, China

EDITORIAL OFFICE
Peng Guo, Director
World Chinese Journal of Digestology
Room 903, Building D, Ocean International Center, No. 62 Dongsihuan Zhonglu, Chaoyang District, Beijing 100025, China
Telephone: +86-10-59080035 13901166126
Fax: +86-10-85381893
E-mail: wcjd@wjgnet.com
http://www.wjgnet.com

PUBLISHER
Baishideng Publishing Group Inc
8226 Regency Drive, Pleasanton, CA 94588, USA
Fax: +1-925-223-8242
Telephone: +1-925-223-8243
E-mail: bpgoffice@wjgnet.com
http://www.wjgnet.com

PRODUCTION CENTER
Beijing Baishideng BioMed Scientific Co., Limited Room 903, Building D, Ocean International Center, No. 62 Dongsihuan Zhonglu, Chaoyang District, Beijing 100025, China
Telephone: +86-10-85381892
Fax: +86-10-85381893

PRINT SUBSCRIPTION
RMB 90.67 Yuan for each issue
RMB 3264 Yuan for one year

COPYRIGHT
© 2016 Baishideng Publishing Group Inc. Articles published by this open access journal are distributed under the terms of the Creative Commons Attribution Non-commercial License, which permits use, distribution, and reproduction in any medium, provided the original work is properly cited, the use is non commercial and is otherwise in compliance with the license.

SPECIAL STATEMENT
All articles published in journals owned by the Baishideng Publishing Group (BPG) represent the views and opinions of their authors, but not the views, opinions or policies of the BPG, except where otherwise explicitly indicated.

INSTRUCTIONS TO AUTHORS
Full instructions are available online at www.wjgnet.com/1009-3079/tgxz.asp. If you do not have web access, please contact the editorial office.

WCJD 世界华人消化杂志®

在线投稿: http://www.baishideng.com/wcjd/ch/index.aspx
帮助平台: http://www.wjgnet.com/esps/helpdesk.aspx
DOI: 10.11569/wcjd.v24.i1.1

世界华人消化杂志 2016年1月8日; 24(1): 1-9
ISSN 1009-3079 (print) ISSN 2219-2859 (online)
© 2016年版权归百世登出版集团有限公司所有.

述评 EDITORIAL

炎症性肠病的肠外表现及治疗进展

陈劲华, 李初俊, 郅 敏

陈劲华, 李初俊, 郅敏, 中山大学附属第六医院消化内科 广东省广州市 510655

郅敏, 副教授, 副主任医师, 主要从事炎症性肠病的临床与内镜治疗研究.

中山大学临床医学研究5010计划基金资助项目, No. 2014008
广州市科技计划基金资助项目, No. 2014J4100237

作者贡献分布: 本文综述由陈劲华完成; 李初俊与郅敏审校.

通讯作者: 郅敏, 副教授, 副主任医师, 510655, 广东省广州市天河区员村二横路26号, 中山大学附属第六医院消化内科. merryzhi@163.com
电话: 020-38254101

收稿日期: 2015-10-13
修回日期: 2015-10-29
接受日期: 2015-11-09
在线出版日期: 2016-01-08

Extraintestinal manifestations of inflammatory bowel disease

Jin-Hua Chen, Chu-Jun Li, Min Zhi

Jin-Hua Chen, Chu-Jun Li, Min Zhi, Department of Gastroenterology, the Sixth Affiliated Hospital of Sun Yat-Sen University, Guangzhou 510655, Guangdong Province, China

Supported by: Sun Yat-Sen University Clinical Medical Research Plan Funded Project 5010, No. 2014008; Guangzhou Science and Technology Plan Projects, No. 2014J4100237

Correspondence to: Min Zhi, Associate Professor, Associate Chief Physician, Department of Gastroenterology, the Sixth Affiliated Hospital of Sun Yat-Sen University, 26 Yuancun Erheng Road, Tianhe District, Guangzhou 510655, Guangdong Province, China. merryzhi@163.com

Received: 2015-10-13
Revised: 2015-10-29
Accepted: 2015-11-09

Published online: 2016-01-08

Abstract

Inflammatory bowel disease (IBD) is a systemic disease, and it not only affects the gastrointestinal tract, but also may show a variety of extraintestinal manifestations (EIMs). EIMs can involve multiple systems. This paper reviews the EIMs of IBD for a more comprehensive understanding of IBD to guide its clinical diagnosis and treatment.

© 2016 Baishideng Publishing Group Inc. All rights reserved.

Key Words: Inflammatory bowel disease; Extraintestinal manifestations; Ulcerative colitis

Chen JH, Li CJ, Zhi M. Extraintestinal manifestations of inflammatory bowel disease. Shijie Huaren Xiaohua Zazhi 2016; 24(1): 1-9 URL: http://www.wjgnet.com/1009-3079/24/1.asp DOI: http://dx.doi.org/10.11569/wcjd.v24.i1.1

摘要

炎症性肠病(inflammatory bowel disease, IBD)是一种系统性疾病, 不仅累及肠道, 亦可出现多种肠外表现(extraintestinal manifestations, EIMs). EIMs涉及多个系统. 本文总结IBD的肠外表现及其治疗, 提高对IBD的认识, 并更全面指导临床诊疗.

© 2016年版权归百世登出版集团有限公司所有.

关键词: 炎症性肠病; 肠外表现; 溃疡性结肠炎

核心提示: 本文较全面地介绍了炎症性肠病的

背景资料
炎症性肠病(inflammatory bowel disease, IBD)是一种病因尚不十分清楚的慢性非特异性肠道炎症性疾病, 并有多种多样的肠外表现. IBD是北美和欧洲的常见病, 近年来亚洲国家如日本IBD的发病率逐步增高, 而中国因IBD就诊人数亦逐步增加.

同行评议者
季国忠, 教授, 南京医科大学第二附属医院消化科

研发前沿
IBD常因肠外表现而误诊, 加强对肠外表现的认识, 有助于对IBD的早期诊断及治疗以及更好的改善患者生活质量及预后.

肠外临床表现及治疗进展, 内容较丰富, 观点新颖, 并提供较为典型的肠外表现图片.

陈劲华, 李初俊, 郅敏. 炎症性肠病的肠外表现及治疗进展. 世界华人消化杂志 2016; 24(1): 1-9 URL: http://www.wjgnet.com/1009-3079/24/1.asp DOI: http://dx.doi.org/10.11569/wcjd.v24.i1.1

0 引言

炎症性肠病(inflammatory bowel disease, IBD)是一种慢性的肠道非特异性炎症性疾病, 是一种可累及全身各系统的肠道疾病, 包括溃疡性结肠炎(ulcerative colitis, UC)和克罗恩病(Crohn's disease, CD). 其临床表现多种多样, 且肠外表现(extraintestinal manifestations, EIMs)常见, 几乎涉及每一个器官、系统.

1 IBD的EIMs分类

目前IBD的EIMs有两种较常见的分类方法. 按发生机制分类, IBD的EIM可分为三类[1-3]. 第一类与IBD的肠道炎症活动相关, 常发生于肠道炎症严重时, 可能其发病机制与肠道一致, 部分可随肠道炎症控制而缓解, 包括关节炎、结节性红斑、坏疽性脓皮病、增殖性口腔炎、虹膜炎、葡萄膜炎等. 第二类与IBD肠道活动相互独立, 与肠道炎症活动与否无明确关系, 多为自身免疫性疾病, 包括原发性硬化性胆管炎(primary sclerotic cholangitis, PSC)、强直性脊柱炎、斑秃、自身免疫性甲状腺炎等[1]. 第三类为因肠道炎症使代谢或解剖异常所致的, 包括骨质疏松、贫血、生长发育迟缓、脂肪肝、胆石症、尿石症等. 按发生的系统、器官分类, 可分为骨关节系统、皮肤黏膜、眼睛、肝胆、泌尿系统、呼吸系统、心血管系统、神经系统、内分泌系统等.

2 IBD的EIMs机制

IBD的EIMs机制目前尚不明确. 目前比较认同的包括遗传易感性、抗原交叉反应及肠黏膜T淋巴细胞归巢等. 遗传易感性观点: van Sommeren等[4]认为存在一类风险基因, 携带这类基因的IBD患者更易于发生肠外表现, 甚至于同时出现多种肠外表现; 肠外表现有家族遗传倾向性. 抗原交叉反应观点: 很多IBD的患者同时发生多个肠外表现[2]; Chapman等[5]发现, 一个并发PSC的UC患者, 其血清和结肠黏膜中包含的抗结肠黏膜自身抗体, 同时对胆道上皮产生反应; 即肠道的免疫活动, 不仅对肠道相关抗原产生应答, 而且对共享抗原的肠外器官发动免疫攻击; Taurog等[3]认为存在一种位于结肠上皮的特殊蛋白与眼、关节、皮肤及胆道存在交叉反应; Geng等[6]发现, 一种结肠上皮蛋白(colon epithelial protein, CEP)和人类原肌球蛋白5(human tropomyosin isoform 5, hTM5)同时表达在胆道、皮肤、眼睛和关节, 而CEP和hTM5一直怀疑为自身免疫性攻击的主要目标. 肠黏膜T淋巴细胞归巢观点: Butcher等[7]发现, 肠外器官表达肠道特异性的内皮细胞黏附分子-地址素, 地址素可招募记忆性或效应性T淋巴细胞迁移到靶器官, 引起免疫反应, 导致靶器官的损伤. 但是Su等[8]发现, 机体在不接触抗原的情况下也存在记忆性T细胞. 所以, IBD的肠外表现机制仍有待进一步探索研究.

3 IBD的各种肠外表现

3.1 骨关节系统 IBD最常见的肠外表现是关节症状, 影响的关节包括外周大小关节及轴向关节[9].

3.1.1 外周关节炎: 外周型关节炎较中轴型关节炎常见, 可分为两类[10]: 第一类受累关节较少, 多<5个关节, 通常影响不对称的大关节, 如踝关节、膝关节、髋关节、腕关节、肘关节和肩关节等, 与IBD活动程度平行, 呈急性、自限性病程; 一般治疗肠道炎症可缓解症状. 第二类受累关节较多, 多>5个关节, 通常涉及对称的小关节, 与IBD活动程度相互独立, 可能增加葡萄膜炎的风险, 而结肠切除术后仍可持续. 常规治疗包括短期应用非甾体类抗炎药(non-steroid anti-inflammtory drugs, NSAIDs)和环氧合酶2(cyclooxygenase 2, COX-2)拮抗剂, 使用时应注意其胃肠道不良反应和IBD激活的风险[11,12], 病变关节内的类固醇治疗及柳氮磺胺吡啶均被证明是有效的[13].

3.1.2 中轴型关节炎: 中轴性关节炎与IBD活动相互独立, 包括强直性脊柱炎和骶髂关节炎. 强直性脊柱, 一般与肠道活动相独立, 男性多于女性, 多于年轻时发病; 经常表现为睡眠或休息后的晨僵或疼痛加剧; 查体可见腰椎前凸消失, 脊柱弯曲受限; 其诊断的金标准是核磁

共振成像(magnetic resonance imaging, MRI), 表现为“关节僵硬及竹节样脊柱”. 骶髂关节炎表现为骨盆疼痛, 活动加重, 但有部分无症状的患者也可发现骶髂关节的硬化. 中轴型关节炎治疗包括物理治疗及药物治疗, 缓解病情的药物包括COX-2抑制剂、甲氨蝶呤、柳氮磺胺吡啶及生物制剂等[14,15].

3.1.3 骨质疏松: IBD患者发生骨质疏松的风险比普通人群明显增加, 骨折发生率也比普通人群略高, 且随着年龄的增长而增长[16,17]. 有研究[18]表明, 新诊断IBD的女性及>30岁的男性, 建议行骨质相关的检查包括椎体的X片及甲状旁腺素检查等. 骨质疏松的病因可能包括激素治疗的不良反应, 机体维生素D缺乏, 性腺机能减退及系统性炎症反应等. 其治疗包括磷酸盐、钙剂、维生素D、雌激素及其类似物、甲状旁腺激素、日照等.

3.2 皮肤黏膜病变 IBD相关的皮肤黏膜病变是在排除其他特定的皮肤黏膜病, 并基于临床情况和皮肤黏膜特征诊断的. 可分为三类[19,20]: (1)肉芽肿性表现, 其皮肤病变组织学特性与肠道疾病相同, 如皮肤转移性IBD、肛瘘等; (2)反应性表现, 如结节性红斑、坏疽性脓皮病、Sweet综合征、增殖性脓皮炎、皮肤结节性多动脉炎等; (3)营养和吸收不良(锌、铁及维生素缺乏)继发的表现. 注意鉴别药物继发的皮肤表现(图1, 2).

3.2.1 结节性红斑: 结节性红斑是IBD最为常见的皮肤表现, 与IBD的活动性密切相关, 常与眼睛、关节、全结肠病变及坏疽性脓皮病同时发生[1,21,22]. 临床表现为皮下痛性结节, 典型的皮疹可持续3-6 wk, 不发生溃疡和瘢痕, UC的发病高于CD, 女性多见, 多数为自限性, 可随着肠道炎症的缓解而好转. 严重的情况下可能需要系统性皮质类固醇、免疫抑制剂或肿瘤坏死因子-α(tumor necrosis factor α, TNF-α)单抗治疗[23].

3.2.2 坏疽性脓皮病: 坏疽性脓皮病常见于UC, 好发于下肢伸侧面, 通常始于一个红斑的脓疱或结节迅速扩散到相邻皮肤, 发展成中心无菌性化脓性坏死的溃疡, 边缘隆起, 有紫红色晕. 多出现于肠道炎症活动期, 结肠受累者更多见, 但结肠切除术后的缓解并不明显[22,24-26]. 坏疽性脓皮病的治疗包括伤口护理、药物治疗、继发感染的抗生素治疗及治疗潜在的IBD. 轻度局限性病变可予局部治疗, 包括皮质类固醇、他克莫司等. 最常用的系统性药物包括皮质类固醇和环孢霉素单药治疗或组合治疗. 二线治疗药物包括氨苯砜、硫唑嘌呤、环磷酰胺、甲氨蝶呤、静脉注射免疫球蛋白、骁悉、血浆置换等. 高压氧可作为支持性疗法. 依那西普、英夫利昔单抗和阿达木单抗可用于难治性病例[25,27,28].

3.2.3 口腔病变: 口腔病变包括阿弗他溃疡、唇炎、增殖性口腔炎、口角炎、口面部肉芽肿病、肉芽肿性腮腺、牙龈病变、梅罗综合征、口腔癌前病变等[29]. 以阿弗他溃疡为主, 其特点是口腔反复发生的多发性溃疡, 多为圆形或椭圆形小而浅的溃疡, 通常在IBD活动期出现, 与疾病的活动性相关, 随着IBD症状的缓解而缓解. 唇炎表现与营养缺乏导致的唇炎相似, 表现为唇部有垂直的皲裂伴脱皮, 皲裂愈合后出现充血, 累及口角易造成出血, 稍大的皲裂可有渗出液和血液, 结有黄色痂皮或血痂, 严重可继发感染. 增殖性脓性口腔炎是一种罕见的口腔病损, 可以发生在任何年龄阶段, 其特点是增厚的黏膜及红斑上有许多小的脓包形成, 脓包破裂后形成广泛的溃疡面和糜烂以及“蜗牛轨迹样”外观, 最常见的病损部位是唇侧附着龈、软硬腭、前庭沟及扁桃体区域, 口底黏膜和舌部通常不受累. “蜗牛轨迹样”外观脓性口炎被认为是IBD的高特异性标志, 尤其与UC的相关性最高. 口腔抗菌漱口水及局部皮质类固醇、局部利多卡因可用于治疗. 有研究报道, IBD患者口腔癌及口腔癌前病变的风险较正常人增加[30], IBD人群是口腔癌及口腔癌前病变的高危人群, 建议对即将开始用免疫抑制剂的IBD患者进行口腔检查.

3.2.4 Sweet综合征: Sweet综合征又称急性发热性嗜中性皮病, 是由于中性粒细胞增多, 广泛浸润真皮浅、中层引起的皮肤疼痛性隆起性红斑. 多见于女性、结肠受累及肛周病变患者. Sweet综合征通常对口服糖皮质激素反应较好, 耐药或高度复发病例也可考虑应用免疫抑制剂[25].

3.3 眼部表现 眼部表现需区分药物导致的眼部表现和与免疫相关的眼部表现. 药物导致的眼部表现包括白内障、青光眼, 主要为长期使用皮质类固醇药物所致. 与免疫相关的眼部表现包括表层巩膜炎、葡萄膜炎、角膜疾病, 多

创新盘点

本文分系统介绍了IBD的肠外表现, 并对相应的治疗作一简述. 此外, 本文提供几种较为典型常见的肠外表现图片, 形象具体.

应用要点

IBD是一种系统性疾病, 其临床表现不仅为肠道表现, 还涉及到全身多个系统. 对肠外表现的全面认识有重要意义. IBD的肠外表现较多, 有些严重影响患者的生活质量. 因此加强对肠外表现的认识, 有助于对IBD的早期诊断及治疗, 更好的改善患者生活质量及预后.

图 1 皮肤黏膜病变. A: 化脓性汗腺炎[20]; B: 大疱性脓皮病[25]; C: 造瘘口处坏疽性脓皮病[25]; D: Sweet综合征[25]; E: 增殖性脓性口腔炎[29].

伴随与IBD免疫活动相关的肠外表现, 如关节表现. 葡萄膜炎表现为疼痛、畏光、红眼, 有些出现视力模糊及飞蚊症. 可分为前葡萄膜炎(炎症主要在前房)、中葡萄膜炎(炎症主要在玻璃体)、后葡萄膜炎(炎症主要在视网膜及脉络膜)及全葡萄膜炎. 最常见的为前葡萄膜炎, 女性多见. IBD的眼部病变一般仅需IBD的基础治疗, 症状严重者可应用激素, 包括局部、眼周及系统用药; 但如有明显的类固醇不良反应时, 可考虑系统性免疫抑制剂及生物制剂的应用; 当出现白内障等情况时, 手术治疗会是一个较好的选择[31,32](图3).

3.4 肝胆病变 肝胆病变一般不与肠道活动相关. 按其发生机制, 可分为四类: (1)与IBD有共同发病机制, 包括PSC、胆管周围炎、免疫球蛋白G4(immunoglobulin G4, IgG4)相关性胆管炎等; (2)与IBD的病理生理改变平行, 包括胆石症、门静脉血栓、肝脓肿等; (3)与IBD的治疗不良反应相关, 包括药物性肝损害、药物诱导的胰腺炎、肝硬化、乙型肝炎病毒激活、肝脾T细胞淋巴瘤等; (4)可能与IBD相关, 包括脂肪肝、肝淀粉样变性、肉芽肿性肝炎等.

3.4.1 PSC: PSC是IBD最常见且最特异的肝胆合并症. 广泛结肠受累的UC患者更易合并PSC, 但结肠切除术后仍可出现PSC. PSC典型特征为肝内外胆管炎症及进展性纤维化, 最终可致肝硬化肝衰竭, 可由内镜下逆行胰胆管造影、磁共振胰胆管成像检查诊断. 有研究[33]报道, PSC是IBD患者发生结直肠癌的危险因素, 但是有报道肝移植后, 并不能减少结直肠癌的发生. 目前并无有效的药物可阻止PSC病程进

图 2　中山大学附属第六医院IBD患者. A: 口腔阿弗他溃疡; B: 坏疽性脓皮病; C: 坏疽性脓皮病; D: 坏疽性脓皮病系统性类固醇治疗后; E: 结节性红斑; F: 皮肤转移性克罗恩病. IBD: 炎症性肠病.

名词解释

IBD: 是一种慢性的肠道非特异性炎症性疾病, 是一种可累及全身各系统的肠道疾病, IBD的肠外表现是指IBD相关的胃肠道外的临床表现.

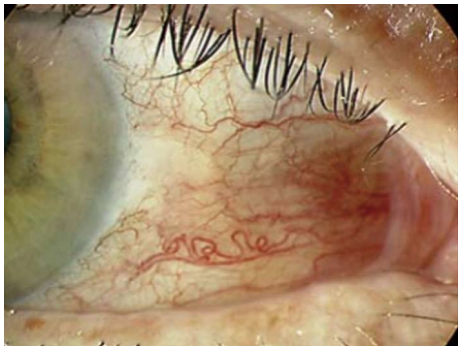

图 3　弥漫性巩膜外层炎[31].

展, 熊去氧胆酸对改善肝功能有益, 但对疾病的预后无影响, 甚至Eaton等[34]发现, 熊去氧胆酸可能增加UC患者结直肠肿瘤发生的风险. PSC最终需要进行肝移植.

3.4.2 脂肪肝: IBD患者的非酒精性脂肪肝发病率较一般人群高. IBD患者发生脂肪肝可能与肠道炎症及肠道切除所致营养吸收不良相关. Wieser等[35]发现, 肥胖及胰岛素抵抗为IBD患者非酒精性脂肪肝的独立高危因素. 皮质类固醇及TNF-α单抗对治疗IBD合并脂肪肝有效.

3.4.3 胆石症: CD患者胆石症患病率较一般人群高, 而UC患者胆石症发生率与一般人群无明显差异[36]. 年龄、疾病特异性的因素如诊断时累及部位、肠道切除手术史、手术次数、切除部位是CD患者发生胆石症的危险因素. IBD患者发生胆石症的机制可能为回肠末端的胆汁酸盐重吸收障碍, 胆汁中胆固醇过饱和使回肠微环境改变, 而无法阻止细菌过度生长; 而且可使小肠运输时间缩短等. 另外, Brink等[37]发现, 有回肠病变的CD患者的胆汁中结合胆红素、非结合胆红素均升高, 胆红素的肝肠循环增加.

3.5 胰腺炎 IBD能增加急慢性胰腺炎的风险,

同行评价
本文全面地介绍了炎症性肠病的肠外临床表现及治疗进展, 内容丰富, 观点新颖, 提供的图片较为典型.

但胰腺炎是否为IBD的EIMs仍不清楚[38,39]. 因为有很多治疗IBD的药物, 如水杨酸盐类药物、硫唑嘌呤等, 有潜在诱发急性胰腺炎的风险[40]. 急性胰腺炎可能还与胆石症、CD相关的十二指肠乳头损伤、CD相关的胰腺肉芽肿性炎症、PSC等有关.

3.6 神经系统 IBD患者伴神经系统症状间有报道, 包括周围神经病变、视神经病变、神经性耳聋、多发性硬化症等[41,42], 但神经系统病变是否为IBD肠外表现, 目前并不明确. 有研究报道, CD患者的脱髓鞘病变较普通人群高; 而且约半数以上CD患者的神经系统体格检查出现异常[43]. 神经系统病变可能的病因有叶酸、维生素B12吸收不良; 有些药物也能导致神经病变, 甲硝唑、美沙拉嗪、英夫利昔单抗等药物可导致周围神经病变.

3.7 肺部表现 IBD合并肺部异常有多种表现, 包括间质性肺炎、细支气管炎、闭塞性细支气管炎机化性肺炎、炎性气管狭窄、支气管扩张、浆膜炎、肺血管炎、肺结节病、韦格纳肉芽肿病等[44]. 支气管扩张是被报道的最常见的IBD相关肺部损伤[45]. 肺部异常一般不与肠道炎症活动相关, 结肠切除不能治疗IBD的肺部表现[46]. 肺部异常其可能的病因[44]: 肺与胃肠道胚胎起源相似, 均起源于前肠, 可能有相似的抗原性; 另外肺及胃肠道均含有黏膜下淋巴组织, 而黏膜下淋巴组织在宿主黏膜防御中起重要作用; 同时氧化应激也可能是肺部损伤的病因. 但是一部分肺部损伤可能是药物诱导引起的, 如机会感染如肺结核等. 另外, 部分治疗IBD药物可导致肺部损伤, 如抗肿瘤坏死因子及美沙拉嗪可导致肺部损伤[47]. IBD相关的肺部损伤的治疗一般与具体的病变形式相关, 但大多数对皮质类固醇有效, 包括系统性用药及局部雾化, 在感染及化脓时, 需加强抗生素的应用[44].

3.8 心脏表现 IBD的合并心脏表现较为罕见, 但后果严重, 多数在活动期出现. 包括心肌炎、心包炎、缺血性心脏病等. IBD合并心脏表现是否为IBD的肠外表现, 鉴别较困难. Rungoe等[48]认为IBD所致的慢性炎症和免疫失调可能与心血管疾病的发展相关, IBD可能增加冠状动脉性疾病的风险. 但Ruisi等[49]认为慢性炎症在缺乏传统危险因素的情况下并不会增加心血管事件的风险. 部分IBD的治疗药物如美沙拉嗪、5-ASA有心脏毒性. 而对于缺血性心肌炎, 使用5-ASA、皮质类固醇、巯嘌呤类及TNF-α单抗可减少缺血性心肌炎的风险[50].

3.9 泌尿系统 IBD合并泌尿系统表现包括肾小球肾炎、间质性肾炎、泌尿系结石、肾脏淀粉样变性、尿路瘘管形成等[51]. IBD伴随的腹泻和吸收不良, 可导致尿量及电解质损失, 可能是泌尿系结石形成的诱发因素; 另外高蛋白摄入可能与泌尿系结石形成相关; 回结肠病变是CD患者泌尿系结石的危险因素[52]. IBD相关肾病主要影响肾小球及小管间质, IgA肾病最多见, 其次为间质性肾炎; 虽然大多数间质性肾炎与对氨基水杨酸暴露相关, 但是不能排除与IBD疾病无关[53]. IBD相关性肾炎多数与肠道活动相关, 对IBD的治疗反应好.

3.10 血栓栓塞 IBD合并血栓性疾病的风险较正常人群明显增加, 而血栓栓塞在发展中国家的IBD患者的发病率低于发达国家. IBD患者的血栓栓塞主要发生在静脉系统, 较少发生于动脉系统, 以深静脉血栓形成和肺栓塞为血栓栓塞症最常见的类型, 其他部位如大脑、肾、肝、肠系膜静脉也可发生. 血液高凝状态被认为是血栓栓塞的发病机制, 而住院、长期卧床及围手术期是IBD患者发生血栓的危险因素[54]. 血栓栓塞是可以预防的. 重症的住院患者给予预防性抗凝治疗、避免及治疗脱水及营养不良可减少血栓栓塞的风险. 临床医生应加强患者健康教育, 让患者了解血栓栓塞的危险性及症状, 同时, 应定期评估IBD患者心血管疾病的风险(包括高血压、糖尿病、高脂血症、肥胖症、高同型半胱氨酸血症及家族史)及对高危患者予预防性治疗. 在轻度至中度血栓栓塞事件中常予抗凝治疗, 而严重的大量血栓形成可考虑予溶栓治疗. 抗凝及溶栓治疗时应评估胃肠道和全身出血的风险[55].

3.11 内分泌及代谢系统 IBD与多种内分泌及代谢紊乱相关, 包括生长发育迟缓、青春期延迟、性腺机能减退、脂质异常及胰岛素抵抗、代谢性骨病等. IBD患儿生长发育迟缓和青春期延迟不仅仅是皮质类固醇治疗的结果, 更主要的是慢性的炎症及营养不良导致. 对于患儿生长发育迟缓, 最重要的治疗是达到并且维持疾病缓解, 最大限度减少机体炎症负荷. 有研究报道, 生长激素不敏感导致免疫紊乱也

是生长发育迟缓的一个重要机制. 胰岛素样生长因子-1(insulin-like growth factor-1, IGF-1)可促进长骨软骨细胞生长. 特别是对炎症控制不理想的患儿, 生长激素及IGF-1可能是有效的治疗[56]. 但是Pituch-Zdanowska等[57]发现, 并不是所有IBD患儿均为营养不良, 超重及肥胖的患儿在新诊断的患儿中也不少见, 其中UC患儿超重及肥胖的发病率高于CD患儿.

4 结论

IBD是一种系统性疾病, 其临床表现不仅为肠道表现, 还涉及到全身多个系统. 对肠外表现的全面认识有重要意义. IBD的肠外表现较多, 有些严重影响患者的生活质量. 因此加强对肠外表现的认识, 有助于对IBD的早期诊断及治疗, 更好的改善患者生活质量及预后.

5 参考文献

1 Veloso FT, Carvalho J, Magro F. Immune-related systemic manifestations of inflammatory bowel disease. A prospective study of 792 patients. *J Clin Gastroenterol* 1996; 23: 29-34 [PMID: 8835896]

2 Das KM. Relationship of extraintestinal involvements in inflammatory bowel disease: new insights into autoimmune pathogenesis. *Dig Dis Sci* 1999; 44: 1-13 [PMID: 9952216]

3 Taurog JD, Richardson JA, Croft JT, Simmons WA, Zhou M, Fernández-Sueiro JL, Balish E, Hammer RE. The germfree state prevents development of gut and joint inflammatory disease in HLA-B27 transgenic rats. *J Exp Med* 1994; 180: 2359-2364 [PMID: 7964509 DOI: 10.1084/jem.180.6.2359]

4 van Sommeren S, Janse M, Karjalainen J, Fehrmann R, Franke L, Fu J, Weersma RK. Extraintestinal manifestations and complications in inflammatory bowel disease: from shared genetics to shared biological pathways. *Inflamm Bowel Dis* 2014; 20: 987-994 [PMID: 24739630 DOI: 10.1097/MIB.0000000000000032]

5 Chapman RW, Cottone M, Selby WS, Shepherd HA, Sherlock S, Jewell DP. Serum autoantibodies, ulcerative colitis and primary sclerosing cholangitis. *Gut* 1986; 27: 86-91 [PMID: 3485067 DOI: 10.1136/gut.27.1.86]

6 Geng X, Biancone L, Dai HH, Lin JJ, Yoshizaki N, Dasgupta A, Pallone F, Das KM. Tropomyosin isoforms in intestinal mucosa: production of autoantibodies to tropomyosin isoforms in ulcerative colitis. *Gastroenterology* 1998; 114: 912-922 [PMID: 9558279 DOI: 10.1016/S0016-5085(98)70310-5]

7 Butcher EC, Picker LJ. Lymphocyte homing and homeostasis. *Science* 1996; 272: 60-66 [PMID: 8600538 DOI: 10.1126/science.272.5258.60]

8 Su LF, Kidd BA, Han A, Kotzin JJ, Davis MM. Virus-specific CD4(+) memory-phenotype T cells are abundant in unexposed adults. *Immunity* 2013; 38: 373-383 [PMID: 23395677]

9 Vavricka SR, Brun L, Ballabeni P, Pittet V, Prinz Vavricka BM, Zeitz J, Rogler G, Schoepfer AM. Frequency and risk factors for extraintestinal manifestations in the Swiss inflammatory bowel disease cohort. *Am J Gastroenterol* 2011; 106: 110-119 [PMID: 20808297 DOI: 10.1038/ajg.2010.343]

10 Orchard TR, Wordsworth BP, Jewell DP. Peripheral arthropathies in inflammatory bowel disease: their articular distribution and natural history. *Gut* 1998; 42: 387-391 [PMID: 9577346]

11 Felder JB, Korelitz BI, Rajapakse R, Schwarz S, Horatagis AP, Gleim G. Effects of nonsteroidal antiinflammatory drugs on inflammatory bowel disease: a case-control study. *Am J Gastroenterol* 2000; 95: 1949-1954 [PMID: 10950041 DOI: 10.1111/j.1572-0241.2000.02262.x]

12 Mahadevan U, Loftus EV, Tremaine WJ, Sandborn WJ. Safety of selective cyclooxygenase-2 inhibitors in inflammatory bowel disease. *Am J Gastroenterol* 2002; 97: 910-914 [PMID: 12008668 DOI: 10.1111/j.1572-0241.2002.05608.x]

13 Clegg DO, Reda DJ, Abdellatif M. Comparison of sulfasalazine and placebo for the treatment of axial and peripheral articular manifestations of the seronegative spondylarthropathies: a Department of Veterans Affairs cooperative study. *Arthritis Rheum* 1999; 42: 2325-2329 [PMID: 10555027 DOI: 10.1002/art.1780391211]

14 Generini S, Giacomelli R, Fedi R, Fulminis A, Pignone A, Frieri G, Del Rosso A, Viscido A, Galletti B, Fazzi M, Tonelli F, Matucci-Cerinic M. Infliximab in spondyloarthropathy associated with Crohn's disease: an open study on the efficacy of inducing and maintaining remission of musculoskeletal and gut manifestations. *Ann Rheum Dis* 2004; 63: 1664-1669 [PMID: 15297279]

15 Van den Bosch F, Kruithof E, De Vos M, De Keyser F, Mielants H. Crohn's disease associated with spondyloarthropathy: effect of TNF-alpha blockade with infliximab on articular symptoms. *Lancet* 2000; 356: 1821-1822 [PMID: 11117919 DOI: 10.1016/S0140-6736(00)03239-6]

16 Card T, West J, Hubbard R, Logan RF. Hip fractures in patients with inflammatory bowel disease and their relationship to corticosteroid use: a population based cohort study. *Gut* 2004; 53: 251-255 [PMID: 14724159 DOI: 10.1136/gut.2003.026799]

17 Tsai MS, Lin CL, Tu YK, Lee PH, Kao CH. Risks and predictors of osteoporosis in patients with inflammatory bowel diseases in an Asian population: a nationwide population-based cohort study. *Int J Clin Pract* 2015; 69: 235-241 [PMID: 25472555 DOI: 10.1111/ijcp.12526]

18 Adriani A, Pantaleoni S, Luchino M, Ribaldone DG, Reggiani S, Sapone N, Sguazzini C, Isaia G, Pellicano R, Astegiano M. Osteopenia and osteoporosis in patients with new diagnosis of inflammatory bowel disease. *Panminerva Med* 2014; 56: 145-149 [PMID: 24994578]

19 Tavarela Veloso F. Review article: skin complications associated with inflammatory bowel disease. *Aliment Pharmacol Ther* 2004; 20 Suppl 4: 50-53 [PMID: 15352894]

20 Pellicer Z, Santiago JM, Rodriguez A, Alonso V, Antón R, Bosca MM. Management of cutaneous disorders related to inflammatory bowel disease. *Ann Gastroenterol* 2012; 25: 21-26 [PMID: 24713996]

21 Orchard TR, Chua CN, Ahmad T, Cheng H, Welsh KI, Jewell DP. Uveitis and erythema nodosum in inflammatory bowel disease: clinical features and the role of HLA genes. *Gastroenterology* 2002; 123: 714-718 [PMID: 12198697 DOI: 10.1053/gast.2002.35396]

22 Farhi D, Cosnes J, Zizi N, Chosidow O, Seksik P, Beaugerie L, Aractingi S, Khosrotehrani K. Significance of erythema nodosum and pyoderma gangrenosum in inflammatory bowel diseases: a cohort study of 2402 patients. *Medicine* (Baltimore) 2008; 87: 281-293 [PMID: 18794711 DOI: 10.1097/MD.0b013e318187cc9c]

23 Quin A, Kane S, Ulitsky O. A case of fistulizing Crohn's disease and erythema nodosum managed with adalimumab. *Nat Clin Pract Gastroenterol Hepatol* 2008; 5: 278-281 [PMID: 18364718 DOI: 10.1038/ncpgasthep1099]

24 Sheldon DG, Sawchuk LL, Kozarek RA, Thirlby RC. Twenty cases of peristomal pyoderma gangrenosum: diagnostic implications and management. *Arch Surg* 2000; 135: 564-568; discussion 564-568 [PMID: 10807281 DOI: 10.1001/archsurg.135.5.564]

25 Marzano AV, Ishak RS, Saibeni S, Crosti C, Meroni PL, Cugno M. Autoinflammatory skin disorders in inflammatory bowel diseases, pyoderma gangrenosum and Sweet's syndrome: a comprehensive review and disease classification criteria. *Clin Rev Allergy Immunol* 2013; 45: 202-210 [PMID: 23334898 DOI: 10.1007/s12016-012-8351-x]

26 Weizman AV, Huang B, Targan S, Dubinsky M, Fleshner P, Kaur M, Ippoliti A, Panikkath D, Vasiliauskas E, Shih D, McGovern DP, Melmed GY. Pyoderma Gangrenosum among Patients with Inflammatory Bowel Disease: A Descriptive Cohort Study. *J Cutan Med Surg* 2015; 19: 125-131 [PMID: 25775631 DOI: 10.2310/7750.2014.14053]

27 Friedman S, Marion JF, Scherl E, Rubin PH, Present DH. Intravenous cyclosporine in refractory pyoderma gangrenosum complicating inflammatory bowel disease. *Inflamm Bowel Dis* 2001; 7: 1-7 [PMID: 11233655 DOI: 10.1097/00054725-200102000-00001]

28 Argüelles-Arias F, Castro-Laria L, Lobatón T, Aguas-Peris M, Rojas-Feria M, Barreiro-de Acosta M, Soto-Escribano P, Calvo-Moya M, Ginard-Vicens D, Chaparro-Sánchez M, Hernández-Durán M, Castro-Senosiain B, Fernández-Villaverde A, García-Sánchez V, Domínguez-Muñoz E, Caunedo-Álvarez A, Herrerías-Gutiérrez JM. Characteristics and treatment of pyoderma gangrenosum in inflammatory bowel disease. *Dig Dis Sci* 2013; 58: 2949-2954 [PMID: 23828140 DOI: 10.1007/s10620-013-2762-2]

29 Lourenço SV, Hussein TP, Bologna SB, Sipahi AM, Nico MM. Oral manifestations of inflammatory bowel disease: a review based on the observation of six cases. *J Eur Acad Dermatol Venereol* 2010; 24: 204-207 [PMID: 19552719]

30 Katsanos KH, Roda G, Brygo A, Delaporte E, Colombel JF. Oral Cancer and Oral Precancerous Lesions in Inflammatory Bowel Diseases: A Systematic Review. *J Crohns Colitis* 2015; 9: 1043-1052 [PMID: 26163301 DOI: 10.1093/ecco-jcc/jjv122]

31 Calvo P, Pablo L. Managing IBD outside the gut: ocular manifestations. *Dig Dis* 2013; 31: 229-232 [PMID: 24030231 DOI: 10.1159/000353375]

32 Manganelli C, Turco S, Balestrazzi E. Ophthalmological aspects of IBD. *Eur Rev Med Pharmacol Sci* 2009; 13 Suppl 1: 11-13 [PMID: 19530506]

33 Wang R, Leong RW. Primary sclerosing cholangitis as an independent risk factor for colorectal cancer in the context of inflammatory bowel disease: a review of the literature. *World J Gastroenterol* 2014; 20: 8783-8789 [PMID: 25083052]

34 Eaton JE, Silveira MG, Pardi DS, Sinakos E, Kowdley KV, Luketic VA, Harrison ME, McCashland T, Befeler AS, Harnois D, Jorgensen R, Petz J, Lindor KD. High-dose ursodeoxycholic acid is associated with the development of colorectal neoplasia in patients with ulcerative colitis and primary sclerosing cholangitis. *Am J Gastroenterol* 2011; 106: 1638-1645 [PMID: 21556038 DOI: 10.1038/ajg.2011.156]

35 Wieser V, Gerner R, Moschen AR, Tilg H. Liver complications in inflammatory bowel diseases. *Dig Dis* 2013; 31: 233-238 [PMID: 24030232 DOI: 10.1159/000353377]

36 Gizard E, Ford AC, Bronowicki JP, Peyrin-Biroulet L. Systematic review: The epidemiology of the hepatobiliary manifestations in patients with inflammatory bowel disease. *Aliment Pharmacol Ther* 2014; 40: 3-15 [PMID: 24815622 DOI: 10.1111/apt.12794]

37 Brink MA, Slors JF, Keulemans YC, Mok KS, De Waart DR, Carey MC, Groen AK, Tytgat GN. Enterohepatic cycling of bilirubin: a putative mechanism for pigment gallstone formation in ileal Crohn's disease. *Gastroenterology* 1999; 116: 1420-1427 [PMID: 10348826 DOI: 10.1016/S0016-5085(99)70507-X]

38 Herrlinger KR, Stange EF. The pancreas and inflammatory bowel diseases. *Int J Pancreatol* 2000; 27: 171-179 [PMID: 10952399 DOI: 10.1385/IJGC: 27: 3: 171]

39 Chen YT, Su JS, Tseng CW, Chen CC, Lin CL, Kao CH. Inflammatory bowel disease on the risk of acute pancreatitis: A population-based cohort study. *J Gastroenterol Hepatol* 2015 Sep 28. *[Epub ahead of print]* [PMID: 26412125 DOI: 10.1111/jgh.13171]

40 Teich N, Mohl W, Bokemeyer B, Bündgens B, Büning J, Miehlke S, Hüppe D, Maaser C, Klugmann T, Kruis W, Siegmund B, Helwig U, Weismüller J, Drabik A, Stallmach A; German IBD Study Group. Azathioprine-induced acute pancreatitis in patients with inflammatory bowel diseases-a prospective study on incidence and severity. *J Crohns Colitis* 2015 Oct 13. *[Epub ahead of print]* [PMID: 26468141]

41 Katsanos A, Asproudis I, Katsanos KH, Dastiridou AI, Aspiotis M, Tsianos EV. Orbital and optic

nerve complications of inflammatory bowel disease. *J Crohns Colitis* 2013; 7: 683-693 [PMID: 23083697 DOI: 10.1016/j.crohns.2012.09.020]
42 Gondim FA, Brannagan TH, Sander HW, Chin RL, Latov N. Peripheral neuropathy in patients with inflammatory bowel disease. *Brain* 2005; 128: 867-879 [PMID: 15705608 DOI: 10.1093/brain/awh429]
43 Stovicek J, Liskova P, Lisy J, Hlava S, Keil R. Crohn's disease: is there a place for neurological screening? *Scand J Gastroenterol* 2014; 49: 173-176 [PMID: 24299027 DOI: 10.3109/00365521]
44 Ji XQ, Wang LX, Lu DG. Pulmonary manifestations of inflammatory bowel disease. *World J Gastroenterol* 2014; 20: 13501-13511 [PMID: 25309080 DOI: 10.3748/wjg.v20.i37.13501]
45 Black H, Mendoza M, Murin S. Thoracic manifestations of inflammatory bowel disease. *Chest* 2007; 131: 524-532 [PMID: 17296657]
46 Songür N, Songür Y, Tüzün M, Doğan I, Tüzün D, Ensari A, Hekimoglu B. Pulmonary function tests and high-resolution CT in the detection of pulmonary involvement in inflammatory bowel disease. *J Clin Gastroenterol* 2003; 37: 292-298 [PMID: 14506385]
47 Lee HS, Jo KW, Shim TS, Song JW, Lee HJ, Hwang SW, Park SH, Yang DH, Kim KJ, Ye BD, Byeon JS, Myung SJ, Kim JH, Yang SK. Six Cases of Lung Injury Following Anti-tumour Necrosis Factor Therapy for Inflammatory Bowel Disease. *J Crohns Colitis* 2015; 9: 1053-1057 [PMID: 26221002]
48 Rungoe C, Nyboe Andersen N, Jess T. Inflammatory bowel disease and risk of coronary heart disease. *Trends Cardiovasc Med* 2015; 25: 699-704 [PMID: 25912602 DOI: 10.1016/j.tcm.2015.03.010]
49 Ruisi P, Makaryus JN, Ruisi M, Makaryus AN. Inflammatory bowel disease as a risk factor for premature coronary artery disease. *J Clin Med Res* 2015; 7: 257-261 [PMID: 25699123 DOI: 10.14740/jocmr2102w]
50 Rungoe C, Basit S, Ranthe MF, Wohlfahrt J, Langholz E, Jess T. Risk of ischaemic heart disease in patients with inflammatory bowel disease: a nationwide Danish cohort study. *Gut* 2013; 62: 689-694 [PMID: 22961677 DOI: 10.1136/gutjnl-2012-303285]
51 Corica D, Romano C. Renal Involvement in Inflammatory Bowel Diseases. *J Crohns Colitis* 2015 Jul 29. *[Epub ahead of print]* [PMID: 26223844 DOI: 10.1093/ecco-jcc/jjv138]
52 Cury DB, Moss AC, Schor N. Nephrolithiasis in patients with inflammatory bowel disease in the community. *Int J Nephrol Renovasc Dis* 2013; 6: 139-142 [PMID: 23935383 DOI: 10.2147/IJNRD.S45466]
53 Ambruzs JM, Walker PD, Larsen CP. The histopathologic spectrum of kidney biopsies in patients with inflammatory bowel disease. *Clin J Am Soc Nephrol* 2014; 9: 265-270 [PMID: 24262508 DOI: 10.2215/CJN.04660513]
54 Issa H, Al-Momen S, Bseiso B, Al-Janobi GA, Aljama MA, Almousa FA, Al-Jarodi ME, Al-Salem AH. Thromboembolism in inflammatory bowel diseases: a report from Saudi Arabia. *Clin Exp Gastroenterol* 2011; 4: 1-7 [PMID: 21694866 DOI: 10.2147/CEG.S14918]
55 Zezos P, Kouklakis G, Saibil F. Inflammatory bowel disease and thromboembolism. *World J Gastroenterol* 2014; 20: 13863-13878 [PMID: 25320522 DOI: 10.3748/wjg.v20.i38.13863]
56 Sanderson IR. Growth problems in children with IBD. *Nat Rev Gastroenterol Hepatol* 2014; 11: 601-610 [PMID: 24957008 DOI: 10.1038/nrgastro.2014.102]
57 Pituch-Zdanowska A, Banaszkiewicz A, Dziekiewicz M, Łazowska-Przeorek I, Gawrońska A, Kowalska-Duplaga K, Iwańczak B, Klincewicz B, Grzybowska-Chlebowczyk U, Walkowiak J, Albrecht P. Overweight and obesity in children with newly diagnosed inflammatory bowel disease. *Adv Med Sci* 2015 Aug 8. 61: 28-31 *[Epub ahead of print]* [PMID: 26355738 DOI: 10.1016/j.advms.2015.07.004]

编辑: 于明茜 电编: 都珍珍

WCJD 世界华人消化杂志®

在线投稿: http://www.baishideng.com/wcjd/ch/index.aspx
帮助平台: http://www.wjgnet.com/esps/helpdesk.aspx
DOI: 10.11569/wcjd.v24.i1.10

世界华人消化杂志 2016年1月8日; 24(1): 10-18
ISSN 1009-3079 (print) ISSN 2219-2859 (online)
© 2016年版权归百世登出版集团有限公司所有.

siRNA介导*BMP7*基因沉默对人肝癌HepG2细胞增殖和迁移的影响

卢燕军, 付陆军, 杨家进, 曾 鹏, 蒋为民, 吴建兵

背景资料
肝癌是世界范围内死亡率很高的疾病, 我国肝癌发病及死亡数约占全球的50%, 严重威胁人民生命健康. 本研究采用小干扰RNA(small interfering RNA, siRNA)介导骨形态发生蛋白7(bone morphogenetic protein 7, *BMP7*)基因沉默探讨对肝癌细胞的增殖、迁移等恶性生物学特性的影响, 可能为肝癌基因治疗提供新靶点.

卢燕军, 杨家进, 曾鹏, 蒋为民, 吴建兵, 南昌大学第二附属医院肿瘤科 江西省南昌市 330006

付陆军, 丰城市人民医院肿瘤科 江西省丰城市 331100

卢燕军, 在读硕士, 主要从事肿瘤内科治疗的研究.

江西省科技支撑计划基金资助项目, No. 20111BBG7001

作者贡献分布: 此课题由卢燕军、曾鹏及吴建兵设计; 研究过程由卢燕军、付陆军、杨家进、曾鹏、蒋为民及吴建兵完成; 数据分析由卢燕军、曾鹏及吴建兵完成; 文章由卢燕军撰写; 吴建兵审阅论文并指导论文修改.

通讯作者: 吴建兵, 教授, 330006, 江西省南昌市民德路1号, 南昌大学第二附属医院肿瘤科. hhgwjb@163.com
电话: 0791-86291950
传真: 0791-86291950

收稿日期: 2015-09-20
修回日期: 2015-11-26
接受日期: 2015-11-30
在线出版日期: 2016-01-08

Effect of siRNA mediated bone morphogenetic protein 7 knockdown on cell proliferation and migration in human hepatoma cell line HepG2

Yan-Jun Lu, Lu-Jun Fu, Jia-Jin Yang, Peng Zeng, Wei-Min Jiang, Jian-Bing Wu

Yan-Jun Lu, Jia-Jin Yang, Peng Zeng, Wei-Min Jiang, Jian-Bing Wu, Department of Oncology, the Second Affiliated Hospital of Nanchang University, Nanchang 330006, Jiangxi Province, China

Lu-Jun Fu, Department of Oncology, Fengcheng People's Hospital, Fengcheng 331100, Jiangxi Province, China

Supported by: the Science and Technology Supporting Program of Jiangxi Province, No. 20111BBG7001

Correspondence to: Jian-Bing Wu, Professor, Department of Oncology, the Second Affiliated Hospital of Nanchang University, 1 Minde Road, Nanchang 330006, Jiangxi Province, China. hhgwjb@163.com

Received: 2015-09-20
Revised: 2015-11-26
Accepted: 2015-11-30
Published online: 2016-01-08

Abstract

AIM: To investigate the effect of small interfering RNA (siRNA) mediated bone morphogenetic protein 7 (BMP7) knockdown on the proliferation and migration of human hepatoma HepG2 cells.

METHODS: Three pairs of siRNAs targeting BMP7 were transiently transfected into HepG2 cells using TransLipid HL Transfection Reagent. HepG2 cells were divided into five groups including a normal control group, a negative-siRNA group and three transfected groups (transfected with BMP7-siRNA-1, BMP7-siRNA-2, and BMP7-siRNA-3, respectively). The expression of BMP7 mRNA and protein was measured by reverse transcript-polymerase chain reaction (RT-PCR) and Western blot, respectively, and the optimal siRNA sequence for BMP7 silencing was selected. The proliferation and migration of HepG2 cells after transfection were assessed by MTT assay and transwell migration assay, respectively. The expression of apoptosis-related proteins (Bax, Bcl-2, and Caspase3) in each group was

同行评议者
王阁, 教授, 中国人民解放军第三军医大学第三附属医院

determined by Western blot, and the cell cycle was analyzed by flow cytometry.

RESULTS: BMP7-siRNA-3 group demonstrated the lowest level of BMP7 expression among the five groups (P < 0.01). Cell growth was significantly slower in the BMP7-siRNA-3 group than in the control groups 48 h and 72 h after cells were transfected (P < 0.01). The numbers of cell passing the membrane were significantly lower in the BMP7-siRNA-3 group than in the control groups 24 h after cells were transfected (P < 0.01). The expression of Bax and Caspase3 (P < 0.01) was significantly increased after BMP7 silencing, and there was no statistically significant difference in the Bcl-2 expression. Flow cytometery showed that cells were significantly blocked in G_2 phase 48 h after cells were transfected with BMP7-siRNA-3 (P < 0.01).

CONCLUSION: SiRNA mediated BMP7 knockdown can inhibit HepG2 cell proliferation and migration, promote apoptosis and block cells in G_2 phase.

© 2016 Baishideng Publishing Group Inc. All rights reserved.

Key Words: Small interfering RNA; Bone morphogenetic protein 7; Liver cancer; Proliferation and migration

Lu YJ, Fu LJ, Yang JJ, Zeng P, Jiang WM, Wu JB. Effect of siRNA mediated bone morphogenetic protein 7 knockdown on cell proliferation and migration in human hepatoma cell line HepG2. Shijie Huaren Xiaohua Zazhi 2016; 24(1): 10-18 URL: http://www.wjgnet.com/1009-3079/24/10.asp DOI: http://dx.doi.org/10.11569/wcjd.v24.i1.10

摘要

目的: 采用RNA干扰技术(RNA interference, RNAi)抑制骨形态发生蛋白7(bone morphogenetic protein 7, BMP7)的表达, 观察*BMP7*基因沉默对人肝癌HepG2细胞增殖和迁移的影响.

方法: 设计并化学合成针对BMP7的3对小干扰RNA(small interfering RNA, siRNA), 使用TransLipid® HL Transfection Reagent瞬时转染人肝癌HepG2细胞, 并设正常对照组、Negative-siRNA组及BMP7-siRNA-1、BMP7-siRNA-2、BMP7-siRNA-3转染组. 运用半定量逆转录聚合酶链反应(reverse transcription-polymerase chain reaction, RT-PCR)和Western blot法分别从mRNA和蛋白水平检测HepG2细胞中BMP7的表达变化, 选取沉默效果最明显的siRNA片段进行后续实验. 采用MTT比色法及Transwell迁移实验分别检测转染后细胞增殖及迁移的变化, Western blot法检测各组细胞凋亡相关蛋白(Bax、Bcl-2、Caspase3)表达情况, 流式细胞仪检测转染后细胞周期变化.

结果: RT-PCR和Western blot结果显示, BMP7-siRNA-3转染组BMP7抑制效果最明显(P<0.01), 选取BMP7-siRNA-3转染组进行后续实验. MTT比色法显示, 转染后48, 72 h细胞生长增殖均受到抑制(P<0.01). Transwell迁移实验显示, 转染24 h后, BMP7-siRNA-3转染组HepG2细胞穿膜数均明显低于正常组和Negative-siRNA组(P<0.01). Western blot检测发现BMP7-siRNA-3组比对照组的细胞凋亡相关蛋白Bax、Caspase3表达增加(P<0.01), Bcl-2表达差异无统计学意义. 流式细胞仪检测发现转染后48 h, BMP7-siRNA-3组HepG2细胞被阻滞在G_2期(P<0.01).

结论: siRNA介导*BMP7*基因沉默对人肝癌HepG2细胞的增殖与迁移具有抑制作用, 对细胞凋亡有促进作用, 并可阻滞细胞在G_2期.

© 2016年版权归百世登出版集团有限公司所有.

关键词: 小干扰RNA; 骨形态发生蛋白7; 肝癌; 增殖和迁移

核心提示: 骨形态发生蛋白7(bone morphogenetic protein 7, BMP7)可促进人肝癌HepG2细胞的增殖与迁移, 小干扰RNA(small interfering RNA)介导*BMP7*基因沉默对其具有抑制作用, 可促进细胞凋亡, 并阻滞细胞在G_2期. BMP7或许可以成为肝癌基因治疗的一个新靶点.

卢燕军, 付陆军, 杨家进, 曾鹏, 蒋为民, 吴建兵. siRNA介导*BMP7*基因沉默对人肝癌HepG2细胞增殖和迁移的影响. 世界华人消化杂志 2016; 24(1): 10–18 URL: http://www.wjgnet.com/1009-3079/24/10.asp DOI: http://dx.doi.org/10.11569/wcjd.v24.i1.10

研发前沿

近年来BMPs与肿瘤发生发展关系的研究成为国内外研究热点, 但有关BMP7对肝癌细胞生物学功能影响的系统研究在国内外鲜有报道. 本文通过siRNA介导*BMP7*基因沉默探讨其对肝癌发生发展的影响.

0 引言

肝癌是世界范围内癌症死亡率很高的常见肿

相关报道
前期学者的研究已经发现BMP7在结直肠癌、胃癌、食管鳞癌等肿瘤组织或细胞中过表达, 且其表达水平与肿瘤侵犯深度、病理学侵袭性以及预后相关, 亦有研究发现BMP7具有抑制和促进多种肿瘤发生发展的双重作用. 我们的前期研究发现BMP-2、BMP-6、骨形态发生蛋白受体Ⅱ参与肝癌增殖和侵袭并探讨了其分子机制, 本研究为前期课题的延续, 进一步完善BMPs在肝癌发生发展中的作用.

瘤, 男性多于女性, 是男性第二大癌症致死原因, 我国肝癌发病及死亡数约占全球的50%[1], 严重威胁我国人民健康和生命. 骨形态发生蛋白(bone morphogenetic proteins, BMPs)是一组能广泛参与调节多种细胞的增殖、分化和凋亡的生物学过程的功能蛋白, 能调节细胞的生长、增殖、迁移和胚胎干细胞的自我更新. BMPs的表达不但涉及胚胎、器官的形成, 更包括肿瘤疾病的形成和发展. BMPs除了可以诱导间充质干细胞向骨形成细胞分化外, 还可诱导各种血管活性因子形成并刺激内皮细胞的迁移和新生血管形成[2]. 细胞迁移是器官形成和肿瘤发生的生物学基础, 在肿瘤的侵袭、转移中, BMPs扮演了十分重要的角色. BMP7属于转化生长因子-β(transforming growth factor beta, TGF-β)超家族的成员之一, 现越来越多的研究显示BMP7在多种上皮细胞性肿瘤中显著表达, 如乳腺癌、原发性黑色素瘤、前列腺癌和结直肠癌等[3-6]. 但目前对*BMP7*基因变化与肝癌恶性分化程度、增殖、侵袭、转移及复发等恶性生物学特征的关系国内外鲜有研究报道. 本研究采用siRNA介导*BMP7*基因沉默探讨对肝癌细胞的增殖、迁移等恶性生物学特性的影响.

1 材料和方法

1.1 材料 人肝癌HepG2细胞由江西省分子医学重点实验室保存提供. DMEM培养基购自博士德生物有限公司. TRIzol、TransLipid® HL Transfection Reagent、胰酶均购自北京全式金有限公司. 胎牛血清购自Biological Iindustries(BI). BMP7及GAPDH内参引物由南京金斯瑞生物科技有限公司合成. 逆转录试剂盒及PCR试剂盒均购自大连TaKaRa公司. 蛋白抽提试剂盒及BCA蛋白定量试剂盒均购自上海超研生物科技有限公司. 兔抗人BMP7多克隆抗体、羊抗兔β-actin多克隆抗体均购自Proteintech公司. Caspase3多克隆抗体、Bcl-2多克隆抗体及Bax多克隆抗体均购自ImmunoWay公司. 四甲基偶氮唑蓝(MTT)和二甲基亚砜(DMSO)均购自Sigma-Aldrich公司. siRNA序列由江苏百奥迈科生物技术有限公司设计合成及纯化.

1.2 方法

1.2.1 细胞培养与转染: 将人肝癌HepG2细胞以每孔1×10^5个接种于六孔板, 用含10%胎牛血清DMEM培养基于37 ℃、50 mL/L CO_2培养箱中培养, 生长至50%-70%融合度时, 参照TransLipid® HL Transfection Reagent说明书, 以80 nmol/L终浓度用TransLipid® HL Transfection Reagent转染各种siRNA. 转染前细胞用无血清DMEM培养基2 mL培养2 h. 转染后6 h, 更换常规含10%胎牛血清DMEM培养基继续培养. 实验设置正常(Normal)组、阴性siRNA(Negative siRNA)组、BMP7-siRNA-1、BMP7-siRNA-2及BMP7-siRNA-3转染组. 转染后6 h, 在荧光显微镜下观察HepG2细胞绿色荧光蛋白表达情况, 随机选取10个低倍视野, 计数转染细胞占细胞总数的百分比来评价转染效率.

1.2.2 RT-PCR检测人肝癌HepG2细胞BMP7 mRNA水平表达: siRNA转染24 h后收集细胞, 采用TRIzol法提取细胞总RNA, 逆转录合成cDNA, 再以cDNA为模板进行PCR扩增. BMP7引物上游序列为5'-CACGCTACCACCATCGAGAG-3', 引物下游序列为5'-GCTGATCCGGAACGTCTCAT-3', PCR产物长度134 bp; 内参照GAPDH引物上游序列为5'-GTTGGAGGTCGGAGTCAACGGA-3', 引物下游序列为5'-GAGGGATCTCGCTCCTGGAGGA-3', PCR产物长度240 bp. PCR扩增条件: 94 ℃预变性5 min, 然后94 ℃变性30 s, 60 ℃退火30 s, 72 ℃延伸30 s, 共33个循环, 最后72 ℃延伸8 min. 取5 μL PCR产物于1.5%琼脂糖凝胶电泳后拍照并于凝胶图像分析系统进行扫描分析, 计算BMP7 mRNA与GAPDH mRNA的比值, 实验重复3次.

1.2.3 Western blot检测人肝癌HepG2细胞BMP7、Bcl-2、Bax及Caspase3蛋白水平表达: siRNA转染48 h后收集细胞, 提取总蛋白质: 将预冷至4 ℃的5倍体积的裂解缓冲液加入到经PBS漂洗的各培养组细胞中, 冰上作用20 min, 于4 ℃, 12000 *g*离心2 min后取上清液-20 ℃保存备用. 采用BCA法测定蛋白质浓度, 以60 μg/孔上样, 在10%SDS-PAGE凝胶进行电泳分离(浓缩胶80 V、分离胶120 V)后, 转移至硝酸纤维素膜(260 mA转膜90 min)上, 然后用含5%脱脂奶粉的TBST中室温封闭4 h, 加入1∶500稀释的兔抗人BMP7抗体, 4 ℃孵育过夜, 经TBST洗涤10 min×3次后, 加入1∶10000稀释的辣根

表 1　siRNA序列

RNA名称	序列(5'–3')	修饰
hs–BMP7–siRNA–1	正义链: CAG CCG AAU UCC GGA UCU AdTdT 反义链: UAG AUC CGG AAU UCG GCU GdTdT	无
hs–BMP7–siRNA–2	正义链: CAC AAC UCG GCA CCC AUG UdTdT 反义链: ACA UGG GUG CCG AGU UGU GdTdT	无
hs–BMP7–siRNA–3	正义链: CCG UCC UCU ACU UCG AUG AdTdT 反义链: UCA UCG AAG UAG AGG ACG GdTdT	无
Negative siRNA	正义链: UUC UCC GAA CGU GUC ACG UdTdT 反义链: ACG UGA CAC GUU CGG AGA AdTdT	FAM或无

BMP7: 骨形态发生蛋白7.

创新盘点

本研究在*BMP7*基因沉默对肝癌增殖侵袭方面进行了初步探索, 首次从mRNA和蛋白水平检测BMP7在肝癌细胞中的表达水平, 并采用siRNA沉默*BMP7*基因检测其对肝癌细胞生物学活性的影响, 或许对于寻找肝癌治疗的新靶点有一定价值.

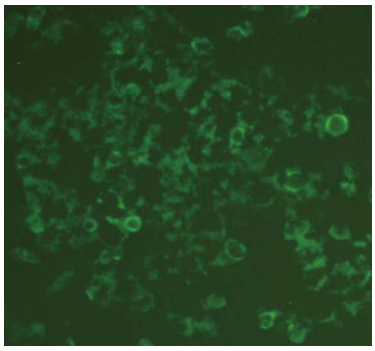

图 1　siRNA转染HepG2细胞后的荧光分布(×100).

过氧化物酶(horseradish peroxidase, HRP)标记的羊抗兔IgG室温孵育2 h, TBST洗涤10 min×3次. 最后, ECL发光显色, X胶片曝光, 采集图像, 使用Image-Pro Plus软件对目的蛋白进行定量分析. 以β-actin为内参照, 目的蛋白量 = 目的蛋白条带光密度/β-actin条带光密度, 实验重复3次.

1.2.4 BMP7-siRNA靶序列的设计与合成: 3对BMP7-siRNA序列由江苏百奥迈科生物技术有限公司设计合成和纯化, 分别命名为BMP7-siRNA-1、BMP7-siRNA-2及BMP7-siRNA-3并设计阴性对照siRNA, 序列如表1.

1.2.5 MTT法绘制细胞生长曲线: 收集转染后24 h后细胞, 将细胞重悬, 以每孔5×10^3个接种于96孔板, 每孔200 μL, 并设置5个复孔. 继续培养细胞0、24、48及72 h, 采用MTT法检测细胞生长活性(以490 nm波长处的吸光度值表示), 待测孔加入20 μL MTT, 4 h后弃去旧培养基, 每孔加入150 μL DMSO后水平摇床上轻摇10 min使结晶充分溶解, 在酶标仪上于490 nm波长处测定吸光度值, 以MTT比色值为纵坐标, 时间为横坐标绘制出各组细胞的生长曲线.

1.2.6 Transwell小室检测细胞迁移能力: 将各组肝癌HepG2细胞饥饿24 h后, 以每孔5×10^3个接种到24孔板用8 μm Transwell小室上室面, 上室培养液采用100 μL不含胎牛血清的DMEM培养基, 下室培养液为500 μL含10%胎牛血清DMEM培养基, 即以血清为趋化因子, 细胞穿过聚碳酸酯膜到下室面, 其穿膜数反映了细胞迁移能力的大小. 培养24 h后采用HE染色下室面的细胞, 在镜下观察并拍照, 随机取5个视野的BMP7-siRNA组、正常组和Negative siRNA组细胞, 检测各组平均穿膜细胞数(numbers of cell permeating septum, NCPS), 进行统计分析.

1.2.7 流式细胞术检测细胞周期: 用0.25%不含EDTA胰蛋白酶消化收集转染48 h后的细胞, 1000 r/min离心5 min, PBS洗涤1遍, 离心, 加入1 mL 700 mL/L乙醇溶液, 固定过夜, 次日重悬细胞于500 μL PBS, 加入2 g/L碘化丙啶(propidium iodide, PI)后, 避光孵育30 min, 然后用流式细胞仪计数各细胞周期的细胞数.

统计学处理 采用SPSS17.0软件进行统计学分析. 采用单因素方差分析进行显著性检验, 以mean±SD表示. 每组实验重复3次, 组间多重比较采用LSD检验. 以$P<0.05$为差异有统计学意义.

2 结果

2.1 TransLipid® HL Transfection Reagent转染效率检测 结果示转染效率达91.330%±2.082%, 各转染组之间转染效率无明显差异. 图1示绿色荧光蛋白表达情况.

应用要点

探讨BMP7表达对肝癌发生发展的影响及预后、侵袭的提示意义, 为肝癌临床诊疗寻找新的肿瘤标志物以及肝癌基因治疗提供新靶点.

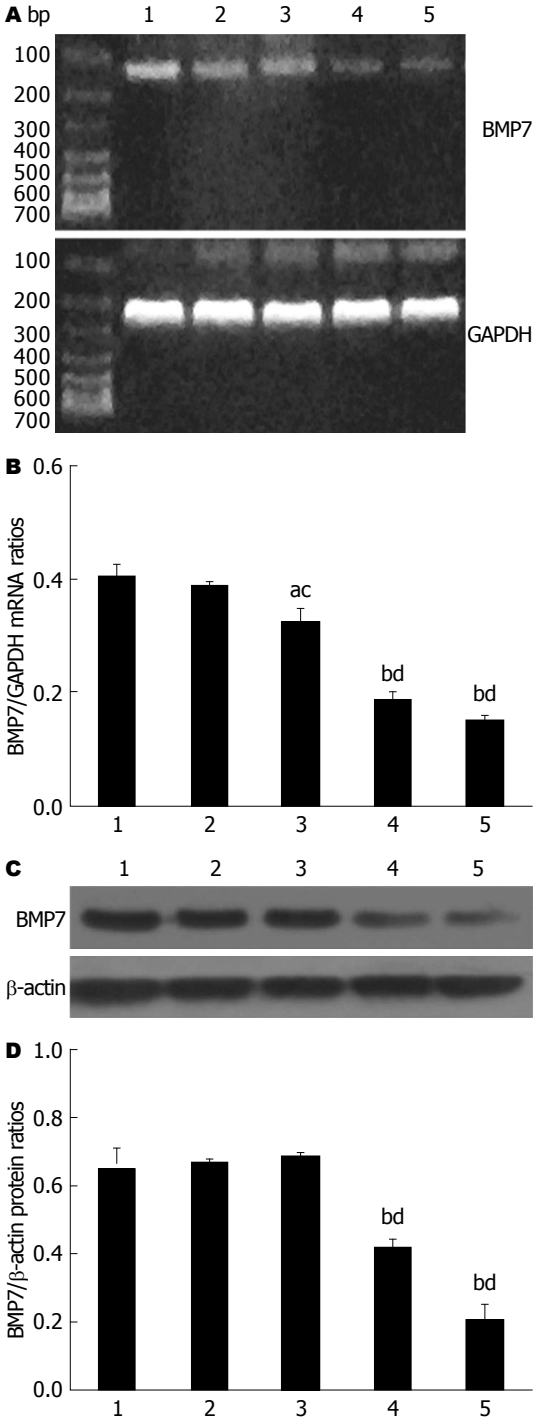

图 2 BMP7-siRNA转染对肝癌HepG2细胞中BMP7 mRNA及蛋白表达的影响. A: 各组BMP7及内参GAPDH mRNA表达情况; B: 各组BMP7 mRNA表达量统计图; C: 各组BMP7及内参β-actin蛋白表达情况; D: 各组BMP7蛋白表达量统计图. 1: Normal组; 2: Negative-siRNA组; 3: BMP7-siRNA-1组; 4: BMP7-siRNA-2组; 5: BMP7-siRNA-3组. $^{a}P<0.05$, $^{b}P<0.01$ *vs* Normal组; $^{c}P<0.05$, $^{d}P<0.01$ *vs* Negative-siRNA组. BMP7: 骨形态发生蛋白7.

2.2 siRNA转染对人肝癌HepG2细胞*BMP7*基因表达的影响 RT-PCR和Western blot结果显示BMP7-siRNA-2及BMP7-siRNA-3组均较Negative-siRNA组有不同程度下调($P<0.01$), 其中BMP7-siRNA-3组BMP7下调最明显. 而正常组、Negative-siRNA组及BMP7-siRNA-1转染组BMP7蛋白表达水平无明显差异(图2). 因此, 选取BMP7沉默效应最显著的BMP7-siRNA-3进行后续实验.

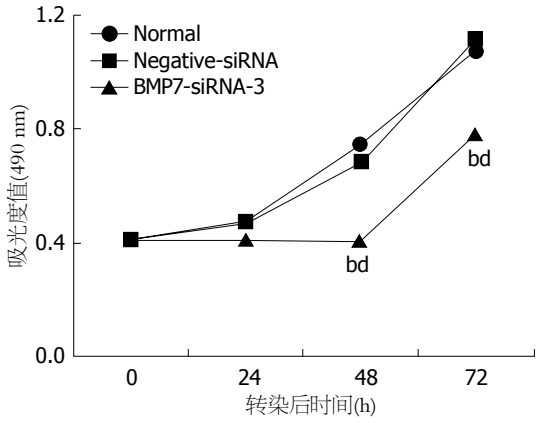

图 3 转染后各组细胞生长曲线. $^{b}P<0.01$ *vs* Normal组; $^{d}P<0.01$ *vs* Negative-siRNA组. BMP7: 骨形态发生蛋白7.

2.3 MTT法检测细胞生长并绘制生长曲线 采用MTT法检测细胞0、24、48和72 h的生长活性(以490 nm波长处的吸光度值表示), 以MTT比色值为纵坐标, 时间为横坐标绘制出各组细胞的生长曲线, 结果显示BMP7-siRNA-3组转染后48、72 h细胞生长较正常组和Negative-siRNA组明显受到抑制($P<0.01$, 图3).

2.4 Transwell小室检测细胞迁移能力 细胞穿过Transwell小室聚碳酸酯膜到下室面, 其穿膜数反映了细胞迁移能力的大小. 培养24 h后采用HE染色下室面的细胞, 在镜下观察并拍照, 随机取5个视野的BMP7-siRNA-3组、正常组、Negative-siRNA组细胞, 检测各组穿膜细胞数, 分别为76.00个±9.67个、108.20个±15.90个、103.80个±11.15个, 提示siRNA介导*BMP7*基因沉默后, 人肝癌HepG2细胞的迁移能力降低, 与正常组、Negative-siRNA组细胞比较, 差异有统计学意义($P<0.01$, 图4).

2.5 siRNA转染对细胞BMP7、Bcl-2、Bax及Caspase3蛋白水平表达的影响 Western blot检测结果发现BMP7-siRNA-3组下调BMP7后, Bax及Caspase3表达较正常组和Negative-siRNA组增加($P<0.01$), Bcl-2表达无明显变化(图5).

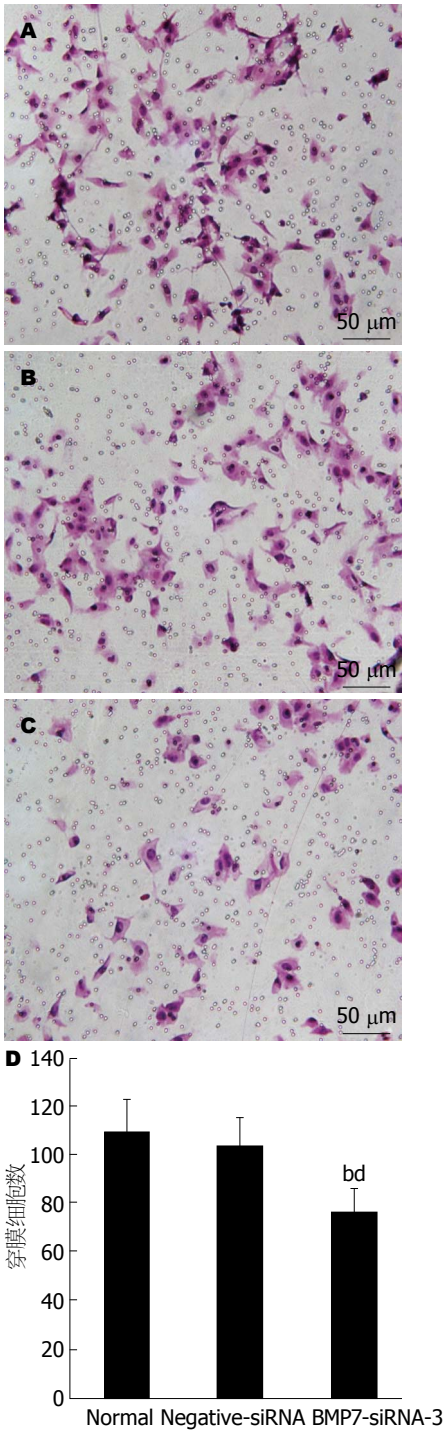

图 4 Transwell小室检测各组细胞迁移能力(×200). A: Normal组; B: Negative-siRNA组; C: BMP7-siRNA-3组; D: 各组穿膜细胞数统计图. $^{b}P<0.01$ *vs* Normal组; $^{d}P<0.01$ *vs* Negative-siRNA组. BMP7: 骨形态发生蛋白7.

2.6 流式细胞术检测细胞周期 流式细胞术检测细胞周期结果显示, 正常组与Negative-siRNA组中HepG2细胞的细胞周期分布无明显差异, 而转染BMP7-siRNA-3组G_2期细胞比例显著增高($P<0.01$, 图6), 提示BMP7-siRNA转染能够阻滞细胞周期在G_2期.

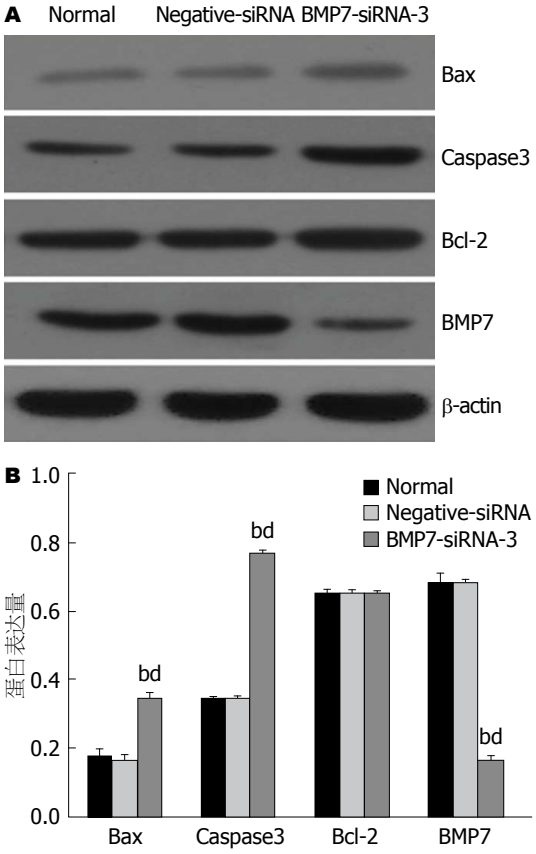

图 5 BMP7下调后凋亡相关蛋白表达情况. A: 各组Bax、Caspase3、Bcl-2、BMP7蛋白表达情况; B: Bax、Caspase3、Bcl-2、BMP7蛋白表达统计图. $^{b}P<0.01$ *vs* Normal组; $^{d}P<0.01$ *vs* Negative-siRNA组. BMP7: 骨形态发生蛋白7.

同行评价

本文探讨siRNA介导*BMP7*基因沉默对人肝癌HepG2细胞增殖和迁移作用, 整篇文章目的明确, 方法合理, 实验图片精良, 讨论详尽, 内容描述准确.

3 讨论

BMPs是一组能广泛参与调节多种细胞的增殖、分化和凋亡的生物学过程的功能蛋白, 在肿瘤的侵袭、转移中, BMPs扮演了十分重要的角色[7]. BMP成员通过其受体来发挥自身的生物学功能. 首先激活的Ⅱ型受体磷酸化下游Ⅰ型受体, 然后通过磷酸化Smad1、5、8蛋白启动细胞内信号传导, 继而直接或间接通过DNA结合蛋白或重新合成蛋白质来调节靶基因的转录[8]. BMPs可以结合不同的Ⅰ型受体, 表现为信号传递的多样性, 且Ⅰ型受体决定信号传递的特异性[9]. 然而, 另有研究证实BMPs与Ⅰ型受体的结合也具有一定的选择性, 例如: BMP7倾向于与ACVR1A优先结合, 同时他与BMPR1A、BMPR1B也有一定的亲和力, 而BMP2、BMP4倾向于与BMPR1A结合[10-12]. 因此, BMPs信号传导途径(BMPs-BMPRs-Smads-细胞核内基因转录-蛋白质产生)上任何一个环节出现异常均可导致细胞的表型发生改变从而导致肿瘤形成和发展. Piccirillo等[13]报道

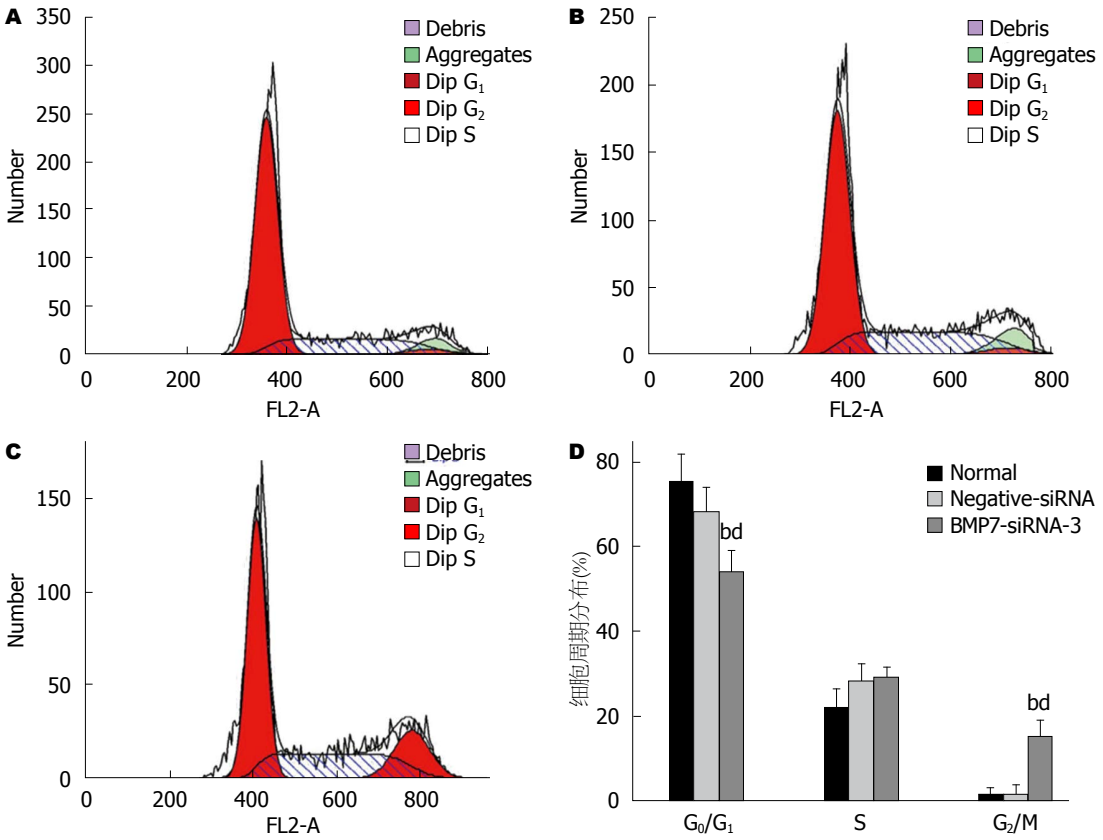

图 6 流式细胞仪检测BMP7沉默对细胞周期的影响. A: Normal组; B: Negative−siRNA组; C: BMP7−siRNA−3组; D: 各组细胞周期分布统计图. $^{b}P<0.01$ *vs* Normal组; $^{d}P<0.01$ *vs* Negative−siRNA组. BMP7: 骨形态发生蛋白7.

BMP-BMPR信号系统控制正常脑干细胞的活动, 在恶性胶质瘤形成初期起关键的抑制作用, BMPs可以作为人恶性胶质瘤一个非细胞毒治疗的新靶点. Busch等[14]发现BMP2可以增加黑素瘤B16-F1细胞的侵袭性, 而用BMPs的天然拮抗剂Noggin预处理细胞后则可以阻断该细胞的侵袭力和肿瘤形成的能力. Montesano[15]发现BMP4可促进乳房上皮细胞侵袭性生长, 诱导乳房上皮细胞向外侵袭性生长, 导致细胞与细胞之间黏连的断裂, 使细胞分散, 并促使个体细胞进入周围的胶原基质中, 从而增加细胞的侵袭性, 促使乳腺癌的形成. Deng等[16]研究认为过表达BMP4可以对抗血清饥饿诱导的细胞凋亡和增加其迁移和侵袭性. Darby等[17]报道 BMP6对前列腺癌PC3M和DU145细胞的增殖无明显增强作用, 但显著增加了细胞的迁移和侵袭性, 同时也观察到BMP6可以诱导金属蛋白酶MMP1和MMP9 mRNA以及丝裂素活化蛋白激酶(mitogen-activated protein kinase, MAPK)磷酸化水平的升高. Langenfeld等[18]发现BMP2能显著地增加裸鼠中A549细胞形成的肿瘤中的血管生成, 证明BMP2通过刺激血管生成来促进肿瘤生长. Maegdefrau等[19]研究也认为BMPs在肝细胞癌中广泛表达, 且主要通过激活Smad信号通路对肝癌的生物学行为产生影响.

BMP7又称为成骨蛋白-1(osteogenic protein 1, OP-1), 作为TGF-β超家族的成员之一, 最初发现其能够诱导骨细胞分化, 骨和软骨形成. 近年来, 越来越多的研究发现BMP7可促进细胞增殖, 增加肿瘤细胞的侵袭性, 并促进肿瘤转移. 因为研究[20]发现BMP7有可能在骨微环境中诱导前列腺癌干细胞样细胞的休眠而被评为“2011年度分子”. Alarmo等[3]研究22种乳腺癌细胞株和146例原发性乳腺癌患者时发现*BMP7*基因在原发性乳腺癌中均有显著表达, 而乳腺癌细胞各亚型中差异性并不显著, 因此推测BMP7在乳腺癌的发生发展中有一定作用, 此后其进一步研究认为BMP7可能对乳腺癌患者骨转移高风险的识别具有临床价值, 这也是首次证实骨诱导因子BMP7与乳腺癌骨转移相关[21].

而在消化系肿瘤当中, 有关BMP7研究也

成为近年国内外肿瘤研究的热点. Motoyama等[6]研究65例结直肠癌患者和正常结直肠组织中*BMP7*基因和蛋白表达水平时发现结直肠癌组织中BMP7表达高于正常结直肠组织, 且其表达水平与肿瘤侵犯的深度、病理学侵袭性如肝转移相关, 因此认为*BMP7*基因表达是结直肠癌患者预后的一个非常有用信号. Aoki等[22]研究了233例胃癌患者, 其中129例(55%)BMP7表达阳性, 发现BMP7阳性与肿瘤大小、淋巴转移、淋巴管浸润、血管侵犯及组织学相关(P<0.05), 并且与患者术后结果密切相关, 多元分析显示BMP7表达情况是仅次于浸润深度和淋巴转移的一个独立的预后因素(P<0.01). Megumi等[23]研究了180例行外科切除的食管鳞癌(esophageal squamous cell carcinoma, ESCC)患者, 发现61.7%的肿瘤标本中BMP7表达阳性, 且BMP7阳性组患者肿瘤进展更深、分期更晚、静脉血管侵袭更广泛、预后更差, 多元分析显示BMP7表达状态是一个独立的预后因素, 从而认为BMP7表达阳性的ESCC患者其恶性潜能更高, BMP7可以作为ESCC的预后标志物. Xu等[24]研究认为BMP7可能通过调节E-cad和MMP-9的表达来影响ESCC的迁移和淋巴结转移. Duangkumpha等[25]研究显示BMP7通过抑制TGF-β介导的Twist和N-cadherin表达来抑制TGF-β诱导的胆管癌细胞迁移. 此外, 亦有研究[4,5,26]发现BMP7具有抑制和促进多种肿瘤发生发展的双重作用.

正因为BMPs与肿瘤关系是如此的密切, 我们在前期的研究[27]当中发现BMP2可通过细胞外调节蛋白激酶(extracellular regulated protein kinases, ERK)信号通路下调MMP2、MMP9对肝癌的侵袭发挥重要作用. 另外, 沉默骨形成蛋白受体-Ⅱ(bone morphogenetic protein receptor Ⅱ, BMPR-Ⅱ)后可以抑制肝癌细胞的增殖和侵袭, 通过MAPK/ERK 1/2信号通路及MAPK/P38信号通路下调VEGF-C的表达是其可能的参与机制[28]. 但有关BMP7对肝癌细胞生物学功能影响的系统研究在国内外鲜有报道. 本研究采用siRNA干扰使BMP7 mRNA和蛋白表达均受到不同程度抑制, MTT比色法显示, 转染后48 h, 72 h细胞生长增殖均受到抑制(P<0.01). Transwell迁移实验显示, 转染24 h后, BMP7-siRNA-3转染组HepG2细胞穿膜数均明显低于正常组和Negative-siRNA组(P<0.01). Western blot检测发现BMP7-siRNA-3组比对照组的细胞凋亡相关蛋白Bax、Caspase3表达增加(P<0.01), Bcl-2表达差异无统计学意义. 流式细胞仪检测发现BMP7-siRNA-3组HepG2细胞被阻滞在G_2期(P<0.01). 因此, 我们认为siRNA介导*BMP7*基因沉默对人肝癌HepG2细胞的增殖与迁移具有抑制作用, 可促进细胞凋亡, 并阻滞细胞在G_2期. 这一结果依旧支持BMP7表达可以提高肿瘤细胞的迁移和侵袭能力这一观点[29,30]. 但是BMP7促进肝癌细胞增殖迁移和侵袭的分子机制还需要进一步研究.

肿瘤的发生发展是一个多基因参与、多因素介导的过程, 肝癌作为一种高度恶性肿瘤, 其具有的高度侵袭和转移能力是临床肝癌治疗颇为棘手的难题, 也是影响其预后的关键因素. 我们研究认为BMP7在肝癌的发生发展当中起着重要作用, 或许可以成为肝癌基因治疗的一个新靶点.

4 参考文献

1 Torre LA, Bray F, Siegel RL, Ferlay J, Lortet-Tieulent J, Jemal A. Global cancer statistics, 2012. *CA Cancer J Clin* 2015; 65: 87-108 [PMID: 25651787 DOI: 10.3322/caac.21262]

2 Langenfeld EM, Langenfeld J. Bone morphogenetic protein-2 stimulates angiogenesis in developing tumors. *Mol Cancer Res* 2004; 2: 141-149 [PMID: 15037653]

3 Alarmo EL, Rauta J, Kauraniemi P, Karhu R, Kuukasjärvi T, Kallioniemi A. Bone morphogenetic protein 7 is widely overexpressed in primary breast cancer. *Genes Chromosomes Cancer* 2006; 45: 411-419 [PMID: 16419056 DOI: 10.1002/gcc.20307]

4 Rothhammer T, Wild PJ, Meyer S, Bataille F, Pauer A, Klinkhammer-Schalke M, Hein R, Hofstaedter F, Bosserhoff AK. Bone morphogenetic protein 7 (BMP7) expression is a potential novel prognostic marker for recurrence in patients with primary melanoma. *Cancer Biomark* 2007; 3: 111-117 [PMID: 17522432]

5 Yang S, Zhong C, Frenkel B, Reddi AH, Roy-Burman P. Diverse biological effect and Smad signaling of bone morphogenetic protein 7 in prostate tumor cells. *Cancer Res* 2005; 65: 5769-5777 [PMID: 15994952 DOI: 10.1158/0008-5472.CAN-05-0289]

6 Motoyama K, Tanaka F, Kosaka Y, Mimori K, Uetake H, Inoue H, Sugihara K, Mori M. Clinical significance of BMP7 in human colorectal cancer. *Ann Surg Oncol* 2008; 15: 1530-1537 [PMID: 18259822 DOI: 10.1245/s10434-007-9746-4]

7 Heinke J, Kerber M, Rahner S, Mnich L, Lassmann S, Helbing T, Werner M, Patterson C, Bode C, Moser M. Bone morphogenetic protein modulator BMPER is highly expressed in malignant tumors and controls invasive cell behavior. *Oncogene* 2012; 31: 2919-2930 [PMID: 22020334 DOI: 10.1038/onc.2011.473]

8 Wrana JL, Attisano L. The Smad pathway. *Cytokine Growth Factor Rev* 2000; 11: 5-13 [PMID: 10708948 DOI: 10.1016/S1359-6101(99)00024-6]

9 ten Dijke P, Korchynskyi O, Valdimarsdottir

G, Goumans MJ. Controlling cell fate by bone morphogenetic protein receptors. *Mol Cell Endocrinol* 2003; 211: 105-113 [PMID: 14656483 DOI: 10.1016/j.mce.2003.09.016]

10 Greenwald J, Groppe J, Gray P, Wiater E, Kwiatkowski W, Vale W, Choe S. The BMP7/ActRII extracellular domain complex provides new insights into the cooperative nature of receptor assembly. *Mol Cell* 2003; 11: 605-617 [PMID: 12667445 DOI: 10.1016/S1097-2765(03)00094-7]

11 Macías-Silva M, Hoodless PA, Tang SJ, Buchwald M, Wrana JL. Specific activation of Smad1 signaling pathways by the BMP7 type I receptor, ALK2. *J Biol Chem* 1998; 273: 25628-25636 [PMID: 9748228 DOI: 10.1074/jbc.273.40.25628]

12 Yamashita H, ten Dijke P, Huylebroeck D, Sampath TK, Andries M, Smith JC, Heldin CH, Miyazono K. Osteogenic protein-1 binds to activin type II receptors and induces certain activin-like effects. *J Cell Biol* 1995; 130: 217-226 [PMID: 7790373 DOI: 10.1083/jcb.130.1.217]

13 Piccirillo SG, Reynolds BA, Zanetti N, Lamorte G, Binda E, Broggi G, Brem H, Olivi A, Dimeco F, Vescovi AL. Bone morphogenetic proteins inhibit the tumorigenic potential of human brain tumour-initiating cells. *Nature* 2006; 444: 761-765 [PMID: 17151667 DOI: 10.1038/nature05349]

14 Busch C, Drews U, Eisele SR, Garbe C, Oppitz M. Noggin blocks invasive growth of murine B16-F1 melanoma cells in the optic cup of the chick embryo. *Int J Cancer* 2008; 122: 526-533 [PMID: 17943733 DOI: 10.1002/ijc.23139]

15 Montesano R. Bone morphogenetic protein-4 abrogates lumen formation by mammary epithelial cells and promotes invasive growth. *Biochem Biophys Res Commun* 2007; 353: 817-822 [PMID: 17189614 DOI: 10.1016/j.bbrc.2006.12. 109]

16 Deng H, Makizumi R, Ravikumar TS, Dong H, Yang W, Yang WL. Bone morphogenetic protein-4 is overexpressed in colonic adenocarcinomas and promotes migration and invasion of HCT116 cells. *Exp Cell Res* 2007; 313: 1033-1044 [PMID: 17275810 DOI: 10.1016/j.yexcr.2006.12.020]

17 Darby S, Cross SS, Brown NJ, Hamdy FC, Robson CN. BMP-6 over-expression in prostate cancer is associated with increased Id-1 protein and a more invasive phenotype. *J Pathol* 2008; 214: 394-404 [PMID: 18072288 DOI: 10.1002/path.2292]

18 Langenfeld EM, Bojnowski J, Perone J, Langenfeld J. Expression of bone morphogenetic proteins in human lung carcinomas. *Ann Thorac Surg* 2005; 80: 1028-1032 [PMID: 16122479 DOI: 10.1016/j.athoracsur.2005.03.094]

19 Maegdefrau U, Bosserhoff AK. BMP activated Smad signaling strongly promotes migration and invasion of hepatocellular carcinoma cells. *Exp Mol Pathol* 2012; 92: 74-81 [PMID: 22024355 DOI: 10.1016/j.yexmp.2011.10.004]

20 Kobayashi A, Okuda H, Xing F, Pandey PR, Watabe M, Hirota S, Pai SK, Liu W, Fukuda K, Chambers C, Wilber A, Watabe K. Bone morphogenetic protein 7 in dormancy and metastasis of prostate cancer stem-like cells in bone. *J Exp Med* 2011; 208: 2641-2655 [PMID: 22124112 DOI: 10.1084/jem.20110840]

21 Alarmo EL, Korhonen T, Kuukasjärvi T, Huhtala H, Holli K, Kallioniemi A. Bone morphogenetic protein 7 expression associates with bone metastasis in breast carcinomas. *Ann Oncol* 2008; 19: 308-314 [PMID: 17895257 DOI: 10.1093/annonc/mdm453]

22 Aoki M, Ishigami S, Uenosono Y, Arigami T, Uchikado Y, Kita Y, Kurahara H, Matsumoto M, Ueno S, Natsugoe S. Expression of BMP-7 in human gastric cancer and its clinical significance. *Br J Cancer* 2011; 104: 714-718 [PMID: 21224856 DOI: 10.1038/sj.bjc.6606075]

23 Megumi K, Ishigami S, Uchikado Y, Kita Y, Okumura H, Matsumoto M, Uenosono Y, Arigami T, Kijima Y, Kitazono M, Shinchi H, Ueno S, Natsugoe S. Clinicopathological significance of BMP7 expression in esophageal squamous cell carcinoma. *Ann Surg Oncol* 2012; 19: 2066-2071 [PMID: 21913019 DOI: 10.1245/s10434-011-2024-5]

24 Xu G, Tang S, Yang J, Chen K, Kang J, Zhao G, Feng F, Yang X, Zhao L, Lu Q, Sun L, Hong L, Gong T, Zhang H. BMP7 expression in esophageal squamous cell carcinoma and its potential role in modulating metastasis. *Dig Dis Sci* 2013; 58: 1871-1879 [PMID: 23504348 DOI: 10.1007/s10620-013-2611-3]

25 Duangkumpha K, Techasen A, Loilome W, Namwat N, Thanan R, Khuntikeo N, Yongvanit P. BMP-7 blocks the effects of TGF-β-induced EMT in cholangiocarcinoma. *Tumour Biol* 2014; 35: 9667-9676 [PMID: 24969562 DOI: 10.1007/s13277-014-2246-9]

26 Alarmo EL, Kuukasjärvi T, Karhu R, Kallioniemi A. A comprehensive expression survey of bone morphogenetic proteins in breast cancer highlights the importance of BMP4 and BMP7. *Breast Cancer Res Treat* 2007; 103: 239-246 [PMID: 17004110 DOI: 10.1007/s10549-006-9362-1]

27 Wu JB, Fu HQ, Huang LZ, Liu AW, Zhang JX. Effects of siRNA-targeting BMP-2 on the abilities of migration and invasion of human liver cancer SMMC7721 cells and its mechanism. *Cancer Gene Ther* 2011; 18: 20-25 [PMID: 20885449 DOI: 10.1038/cgt.2010.55]

28 Zeng P, Cai S, Zhang JN, Yi FM, Jiang WM, Wu JB. Effects of siRNA targeting BMPR-II on the biological activities of human liver cancer cells and its mechanism. *Cancer Cell Int* 2014; 14: 55 [PMID: 25002834 DOI: 10.1186/1475-2867- 14-55]

29 Lim M, Chuong CM, Roy-Burman P. PI3K, Erk signaling in BMP7-induced epithelial-mesenchymal transition (EMT) of PC-3 prostate cancer cells in 2- and 3-dimensional cultures. *Horm Cancer* 2011; 2: 298-309 [PMID: 21948155 DOI: 10.1007/s12672-011-0084-4]

30 Morrissey C, Brown LG, Pitts TE, Vessella RL, Corey E. Bone morphogenetic protein 7 is expressed in prostate cancer metastases and its effects on prostate tumor cells depend on cell phenotype and the tumor microenvironment. *Neoplasia* 2010; 12: 192-205 [PMID: 20126477]

编辑: 郭鹏 电编: 都珍珍

WCJD 世界华人消化杂志®

在线投稿: http://www.baishideng.com/wcjd/ch/index.aspx
帮助平台: http://www.wjgnet.com/esps/helpdesk.aspx
DOI: 10.11569/wcjd.v24.i1.19

世界华人消化杂志 2016年1月8日; 24(1): 19-27
ISSN 1009-3079 (print) ISSN 2219-2859 (online)
© 2016年版权归百世登出版集团有限公司所有.

基础研究 BASIC RESEARCH

肌球蛋白轻链激酶在大鼠高甘油三酯血症相关性急性胰腺炎中的作用

何家萍, 唐国都, 覃蒙斌, 石慧荣, 符洪宗, 林沙丹, 罗 期

何家萍, 唐国都, 覃蒙斌, 石慧荣, 符洪宗, 林沙丹, 罗期, 广西医科大学第一附属医院消化内科 广西壮族自治区南宁市 530021

何家萍, 主要从事急性胰腺炎发病机制和诊疗研究.

国家自然科学基金资助项目, No. 81260087
广西自然科学基金资助项目, No. 2013GXNSFAA019186

作者贡献分布: 此课题由唐国都、何家萍及覃蒙斌共同设计; 研究过程由何家萍、唐国都、覃蒙斌、石慧荣、符洪宗、林沙丹及罗期操作完成; 数据分析由何家萍完成; 本论文撰写由何家萍完成; 唐国都审校.

通讯作者: 唐国都, 教授, 主任医师, 博士生导师, 530021, 广西壮族自治区南宁市双拥路6号, 广西医科大学第一附属医院消化内科. tguodu02@126.com
电话: 0771-5356501

收稿日期: 2015-10-23
修回日期: 2015-11-15
接受日期: 2015-11-30
在线出版日期: 2016-01-08

Role of myosin light chain kinase in hypertriglyceridemia-associated acute pancreatitis in rats

Jia-Ping He, Guo-Du Tang, Meng-Bin Qin, Hui-Rong Shi, Hong-Zong Fu, Sha-Dan Lin, Qi Luo

Jia-Ping He, Guo-Du Tang, Meng-Bin Qin, Hui-Rong Shi, Hong-Zong Fu, Sha-Dan Lin, Qi Luo, Department of Gastroenterology, the First Affiliated Hospital of Guangxi Medical University, Nanning 530021, Guangxi Zhuang Autonomous Region, China

Supported by: National Natural Science Foundation of China, No. 81260087; Natural Science Foundation of Guangxi Zhuang Autonomous Region, No. 2013GXNSFAA019186

Correspondence to: Guo-Du Tang, Professor, Chief Physician, Department of Gastroenterology, the First Affiliated Hospital of Guangxi Medical University, 6 Shuangyong Road, Nanning 530021, Guangxi Zhuang Autonomous Region, China. tguodu02@126.com

Received: 2015-10-23
Revised: 2015-11-15
Accepted: 2015-11-30
Published online: 2016-01-08

Abstract

AIM: To investigate the role of myosin light chain kinase (MLCK) in hypertriglyceridemia-associated acute pancreatitis (HTGP).

METHODS: Forty-eight male SD rats were randomly divided into two groups to be fed either a high-fat diet (group A) or a normal diet (group B). After being raised for 4 weeks, blood was harvested from the retroorbital venous plexus to measure serum triglyceride (TG) levels. After that, group A was randomly divided into three subgroups: HTG, HTG + AP, and HTG + AP + ML-7; group B were also randomly divided into three subgroups: C, AP, and AP + ML-7. All rats were sacrificed 24 h after the last injection of cerulein. The pancreases were carefully removed for HE staining and transmission electron microscopy to observe the morphological changes, ultrastructure and tight junction (TJ). Blood was obtained from the heart to measure serum amylase levels. The expression and localization of MLCK and p-JNK in the pancreas were assayed by immunohistochemistry.

背景资料
随着饮食方式的改变, 高甘油三酯血症相关性急性胰腺炎发病率不断上升, 已成为继胆石性及酒精性后的最主要病因, 且具有发病重, 易复发等临床特点, 但其发病机制尚未阐明. 肌球蛋白轻链激酶(myosin light chain kinase, MLCK)参与肌肉收缩、细胞迁移、炎症等形成, 本文初步探讨MLCK在高甘油三酯血症相关性急性胰腺炎中的作用.

同行评议者
丁震, 副主任医师, 武汉协和医院消化内科

研发前沿

MLCK存在于肌细胞及非肌细胞中, MLCK在非肌细胞中的作用受到越来越多的关注, 但MLCK在急性胰腺炎的研究尚缺乏报道. 本研究通过建立高甘油三酯血症相关性急性胰腺炎模型并利用MLCK抑制剂ML-7干预, 初步探讨MLCK是否与高甘油三酯血症相关性急性胰腺炎有关及其作用机制.

RESULTS: Compared with group B, serum TG level was significantly increased in group A after being fed a high fat diet (P < 0.01). The pathologic score of the pancreas and serum amylase (AMY) activity were significantly elevated in the HTG + AP group, compared with the AP group (P < 0.05). The ultrastructure of the pancreas in the HTG + AP and AP groups was damaged and the TJ was broadened (most significant in the HTG + AP group). Besides, MLCK and p-JNK were significantly up-regulated in the HTG + AP group compared with those in the AP group (P < 0.05), and there was a positive correlation between the expression of MLCK and p-JNK in the pancreas and the pathologic score of the pancreas (r_1 = 0.795, r_2 = 0.789, P < 0.01). ML-7, an inhibitor of MLCK, significantly ameliorated the pathologic signs of the pancreas, down-regulated AMY level (P < 0.01), improved the TJ and decreased the expression of p-JNK (P < 0.05).

CONCLUSION: MLCK may be associated with the severity of HTGP, and involved in the formation of HTGP by broadening cell-cell TJ and activation of the JNK pathway.

© 2016 Baishideng Publishing Group Inc. All rights reserved.

Key Words: Myosin light chain kinase; JNK; Hypertriglyceridemia; Acute pancreatitis; Tight junction

He JP, Tang GD, Qin MB, Shi HR, Fu HZ, Lin SD, Luo Q. Role of myosin light chain kinase in hypertriglyceridemia-associated acute pancreatitis in rats. Shijie Huaren Xiaohua Zazhi 2016; 24(1): 19-27 URL: http://www.wjgnet.com/19-3079/24/19.asp DOI: http://dx.doi.org/10.11569/wcjd.v24.i1.19

摘要

目的: 本实验的目的在于探讨肌球蛋白轻链激酶(myosin light chain kinase, MLCK)在高甘油三酯血症相关性急性胰腺炎(hypertriglyceridemia-associated acute pancreatitis, HTGP)中的作用.

方法: 应用48只♂SD大鼠随机平均分为A组(高脂饲料饲养)、B组(普通饲料饲养), 均饲养4 wk. 满4 wk时行眶后静脉丛取血, 检测血清甘油三酯(triglyceride, TG)含量. A组随机分为3个亚组: HTG、HTG+AP及HTG+AP+ML-7组; B组随机分为生理盐水组、AP、AP+ML-7 3个亚组. 在雨蛙肽末次注射24 h后处理大鼠, 利用HE染色观察胰腺形态学的变化及电镜观察胰腺的超微结构及紧密连接(tight junction, TJ)的改变; 用底物酶法检测血清淀粉酶(amylase, AMY)含量; 利用免疫组织化学技术检测胰腺组织MLCK、p-JNK蛋白的定位及表达.

结果: 与B组相比, 经高脂饮食后A组TG水平显著升高(P<0.01); 与AP组相比, HTG+AP组的胰腺病理评分、血AMY水平显著升高(P<0.05); HTG+AP、AP组超微结构破坏, TJ显著增宽, 其中以HTG+AP组增宽最显著; 与AP组相比, HTG+AP组中MLCK、p-JNK蛋白含量显著升高(P<0.05), 且MLCK、p-JNK分别与胰腺病理评分呈正相关: r_1 = 0.795, r_2 = 0.789(均P<0.01); 利用MLCK抑制剂ML-7干预可改善胰腺损伤程度及使血淀粉酶显著下降(P<0.01), 且在HTG+AP组中抑制效果更明显; ML-7干预后还使TJ增宽改善及抑制p-JNK的表达(P<0.05).

结论: MLCK可能与HTGP的严重程度有关, 且他可能通过改变细胞间的TJ及调控JNK通路从而参与HTGP的形成.

© 2016年版权归百世登出版集团有限公司所有.

关键词: 肌球蛋白轻链激酶; JNK; 高甘油三酯血症; 急性胰腺炎; 紧密连接

核心提示: 肌球蛋白轻链激酶(myosin light chain kinase, MLCK)的报道主要见于急性肺损伤、克罗恩病及溃疡性结肠炎等疾病中, 但关于急性胰腺炎的报道国内尚缺乏. 本文首次初步探讨MLCK在大鼠高甘油三酯血症相关性急性胰腺炎中的作用及其与紧密连接及JNK通路的关系.

何家萍, 唐国都, 覃蒙斌, 石慧荣, 符洪宗, 林沙丹, 罗期. 肌球蛋白轻链激酶在大鼠高甘油三酯血症相关性急性胰腺炎中的作用. 世界华人消化杂志 2016; 24(1): 19–27 URL: http://www.wjgnet.com/1009-3079/24/19.asp DOI: http://dx.doi.org/10.11569/wcjd.v24.i1.19

0 引言

我国急性胰腺炎以胆源性、酒精性为主, 由于生活水平提高、饮食结构变化, 近年来临床上观察发现高脂血症性急性胰腺炎(hyperlipidemic acute pancreatitis, HLP)所占

比例增高, 已成为继胆源性、酒精性急性胰腺炎的第三大病因. 研究[1]显示高甘油三酯血症相关性急性胰腺炎(hypertriglyceridemia-associated acute pancreatitis, HTGP)在急性胰腺炎中所占比例达10%, 而在妊娠期急性胰腺炎中高达50%. HTGP在临床上具有发病重、易复发、进展快等特点, 但其发病机制尚未阐明. 肌球蛋白轻链激酶(myosin light chain kinase, MLCK)参与肌肉收缩、细胞迁移、炎症等形成, 尤其是在细胞间的黏附、紧密连接及屏障功能中发挥重要作用[2]. MLCK早期被认为只存在于肌细胞中, 但越来越多研究显示MLCK还存在非肌细胞中. 在克罗恩病、溃疡性结肠炎、乳糜泻及感染性腹泻等消化系统炎症性疾病中MLCK均能开放紧密连接(tight junction, TJ)从而促进抗原物质入侵, 从而引起一系列肠道炎症反应[3-5]. 同时在急性肺损伤[6,7]、哮喘[8]、乳腺癌的侵袭转移[9]、烧伤引起的肠屏障功能障碍[10]中MLCK也起着重要作用. 但MLCK与急性胰腺炎之间的研究尚缺乏报道. 本实验通过建立HTGP模型并用MLCK的强效抑制剂ML-7进行干预, 观察胰腺的病理变化, 胰腺组织超微结构及TJ的变化, 同时利用免疫组织化学技术检测胰腺组织中MLCK及p-JNK蛋白的表达, 探讨MLCK在HTGP中的作用及其与JNK通路的关系.

1 材料和方法

1.1 材料 48只SPF级SD健康♂大鼠购自广西医科大学实验动物中心, 体质量70-80 g, 4周龄; 胆固醇、胆酸钠(广州威佳公司); 猪油(自制); 普通饲料(北京科奥协力有限公司); 雨蛙肽(美国Sigma-Aldrich公司); 全自动生化检测仪(7600-120型, 日本HITACHI公司); 透射电镜(H7650, 日本HITACHI公司); 通用型SP-9000免疫组织化学试剂盒、DAB试剂盒(北京中杉金桥公司); MLCK抗体(英国Abcam公司); p-JNK抗体(美国Cell signaling公司).

1.2 方法

1.2.1 动物分组及造模: 48只♂SD大鼠随机平均分为A、B两组, A、B组分别用高脂饲料、普通饲料饲养4 wk, 满4 wk后行眼球眶后静脉丛取血测血清甘油三酯(triglyceride, TG)含量. 高脂饲料配方为: 15%猪油+2%胆固醇+0.2%的胆酸钠+82.8%的普通饲料. A组随机分为3个亚组: HTG、HTG+AP及HTG+AP+ML-7组; B组随机分为生理盐水组、AP、AP+ML-7 3个亚组; 每组各8只大鼠. 利用腹腔注射雨蛙肽法(50 μg/kg)建立急性胰腺炎模型, 每间隔1 h注射1次, 连续注射7次, 对照组注射等量生理盐水. 同时HTG+AP+ML-7、AP+ML-7组根据Moriez等[11]及Ferrier等[12]的方法改良为利用腹腔注射2 mg/kg ML-7(溶于20 mL/L乙醇中)在首次雨蛙肽注射前24 h、12 h、1 h进行干预. 各组于末次雨蛙肽注射24 h后处死大鼠, 心脏采血离心留血清备用, 同时留取胰腺组织分别用40 g/L甲醛及3%戊二醛固定. 血清TG、AMY的测定: 全自动生化检测仪.

1.2.2 胰腺大体及形态学变化: 40 g/L甲醛固定24 h后进行脱水、石蜡包埋, 并进行HE染色, 胰腺病理评分根据文献[13]的标准从水肿、炎症、出血、坏死四个方面进行评分.

1.2.3 胰腺细胞超微结构及TJ: 0.1 mm^3胰腺组织用3%戊二醛固定, 后经后固定、梯度乙醇脱水、包埋、切片等制备透射电镜超薄切片, 在40000倍镜下观察胰腺细胞的超微结构及TJ的变化.

1.2.4 免疫组织化学法检测胰腺组织MLCK、p-JNK的表达: 胰腺组织经石蜡包埋后切片(厚3 μm), 利用pH 6.0柠檬酸钠修复液进行高压修复, 用山羊血清封闭, 滴加MLCK(1∶2000)、p-JNK(1∶200)抗体4 ℃孵育过夜, 用PBS作为阴性对照, 显微镜下观察胰腺组织的染色强度及范围. 采用双盲法评分, 每张片随机取5个视野, 以胞核、胞质出现明显的黄色或棕黄色颗粒视为免疫组织化学染色阳性, 以阳性细胞染色强度及阳性细胞比率的总积分进行半定量分析. 根据阳性细胞染色程度分为: 无黄色染色(0分); 淡黄色(1分); 棕黄色(2分), 棕褐色(3分). 阳性细胞比率分为: 阳性细胞比率≤5%为0分; 6%-25%为1分; 26%-50%为2分; >50%为3分.

统计学处理 应用SPSS16.0统计学软件进行分析, 计量资料采用mean±SD表示, 两样本计量资料利用完全随机设计t检验; 多组方差齐性计量资料采用one-way ANOVA, 多组方差不齐性计量资料采用Kruskal-Wallis检验, 两组间比较采用LSD法; 相关性用Spearman相关性分析; P<0.05为差异有统计学意义.

■相关报道

研究表明在动脉粥样硬化模型中, MLCK的表达量及活性升高, 但褪黑素能通过抑制ERK、JNK通路的表达下调MLCK的活性及含量而起着重要的保护作用. 但在高甘油三酯血症相关性急性胰腺炎中MLCK与JNK通路的研究尚缺乏报道.

创新盘点

本文研究了MLCK在高甘油三酯血症相关性急性胰腺炎中的表达及作用, 初步探讨了一种用于判断高甘油三酯血症相关性急性胰腺炎严重程度的新型指标: MLCK, 并且初步探讨了MLCK在高甘油三酯血症相关性急性胰腺炎中的作用及机制.

表 1 各组大鼠血清AMY、胰腺病理评分 (n = 8, mean ± SD)

分组	血清AMY(U/L)	胰腺病理评分(分)
HTG+AP组	1976.50 ± 198.86[bde]	6.00 ± 2.00[bde]
HTG组	1432.62 ± 164.33	0.62 ± 0.52
AP组	1817.88 ± 168.47[bd]	4.38 ± 1.30[bd]
生理盐水组	1342.88 ± 117.36	0.25 ± 0.46
HTG+AP+ML-7组	1527.75 ± 169.45[h]	3.12 ± 0.84[h]
AP+ML-7组	1463.12 ± 255.87[f]	2.75 ± 0.71[f]

[b]P<0.01 *vs* 生理盐水组; [d]P<0.01 *vs* HTG组; [e]P<0.05, [f]P<0.01 *vs* AP组; [h]P<0.01 *vs* HTG+AP组. AMY: 淀粉酶.

2 结果

2.1 血清TG水平 B组血清呈淡黄色, 清亮, 而A组的血清呈乳糜样, 混浊; B组TG含量为1.21 mmol/L±0.39 mmol/L, A组TG含量为3.16 mmol/L±0.48 mmol/L, 与B组相比, A组血清TG水平显著升高(P<0.01).

2.2 血清AMY活性 HTG+AP组、AP组血清AMY活性均较对照组HTG、生理盐水组升高(P<0.01), 并且HTG+AP组血清AMY活性较AP组升高(P<0.05), HTG+AP+ML-7组AMY活性较HTG+AP组显著减少(P<0.01), AP+ML-7组AMY活性较AP组显著减少(P<0.01)(表1). AP组及HTG+AP组血清淀粉酶活性被ML-7抑制的程度分别为19.5%及22.7%.

2.3 胰腺病理评分 生理盐水组、HTG组的大鼠胰腺外观正常, 镜下见胰腺小叶结构完整, 偶见极少炎症细胞浸润和轻微水肿; 经腹腔注射雨蛙肽诱发AP后, HTG+AP、AP组的大鼠胰腺外观出现明显水肿, 镜下见胰腺小叶及腺泡间隙均增宽, 腺泡细胞空泡样变, 大量的炎性细胞浸润, 有时可见出血, 无坏死, 并且经ML-7干预后胰腺的炎症细胞浸润、水肿程度及出血减轻. HTG+AP组、AP组胰腺病理评分均较对照组显著升高, 其中以HTG+AP组升高最显著(P<0.05); HTG+AP+ML-7组胰腺损伤较HTG+AP组显著减轻(P<0.01), AP+ML-7组胰腺损伤比AP组显著减轻(P<0.01)(表1); 在诱导AP前利用ML-7处理后, AP组及HTG+AP组胰腺损伤被抑制的程度分别为37.2%及48.0%.

2.4 胰腺组织超微结构及TJ的变化 HTG组、生理盐水组线粒体、内质网等结构未见异常, 可见大量酶原颗粒, 细胞间紧密连接可见, 无明显改变; HTG+AP、AP组见酶原颗粒数量减少, 线粒体肿胀, 内质网扩张, 细胞连接增宽; HTG+AP组、AP组TJ显著增宽, 其中以HTG+AP组增宽最明显; HTG+AP+ML-7组TJ增宽较HTG+AP组改善, AP+ML-7组TJ较AP组改善(图1).

2.5 胰腺组织中MLCK、p-JNK的定位及表达 MLCK及p-JNK的表达水平以免疫组织化学的阳性染色程度及阳性细胞数的总积分表示. MLCK阳性表达于胰腺导管上皮细胞及腺泡细胞的细胞质中, MLCK在HTG+AP、AP、HTG、生理盐水组的总积分分别为5.00分±1.01分、3.38分±2.13分、0.38分±0.74分、0分(P<0.05), 并且在HTG+AP组中表达比AP组明显增高(P<0.05); HTG+AP+ML-7组MLCK的表达较HTG+AP组显著减少(2.00分±1.60分 *vs* 5.00分±1.01分), AP+ML-7组MLCK的表达较AP组显著减少(1.38分±1.30分 *vs* 3.38分±2.13分), 差异均有统计学意义(P<0.05); p-JNK阳性表达于细胞核中, p-JNK在HTG+AP、AP、HTG、生理盐水组中的总积分分别为4.00分±1.5分、2.50分±1.69分、0.12分±0.35分、0分(P<0.05), 并且在HTG+AP组中表达最高(P<0.05), HTG+AP+ML-7组p-JNK的表达较HTG+AP组显著减少(2.12分±1.81分 *vs* 4.00分±1.51分), 差异有统计学意义(P<0.05), p-JNK被ML-7抑制了47%; AP+ML-7组p-JNK的表达与AP组相比减少, 但差异无统计学意义(图2, 3). 胰腺MLCK、p-JNK的总积分与胰腺病理评分的Spearman相关性分析为: r_1 = 0.795, r_2 = 0.789(均P<0.01), 提示胰腺MLCK、p-JNK的表达与胰腺病理评分呈正相关.

3 讨论

HTGP近年来发病率呈增高趋势, 一些研究[14,15]

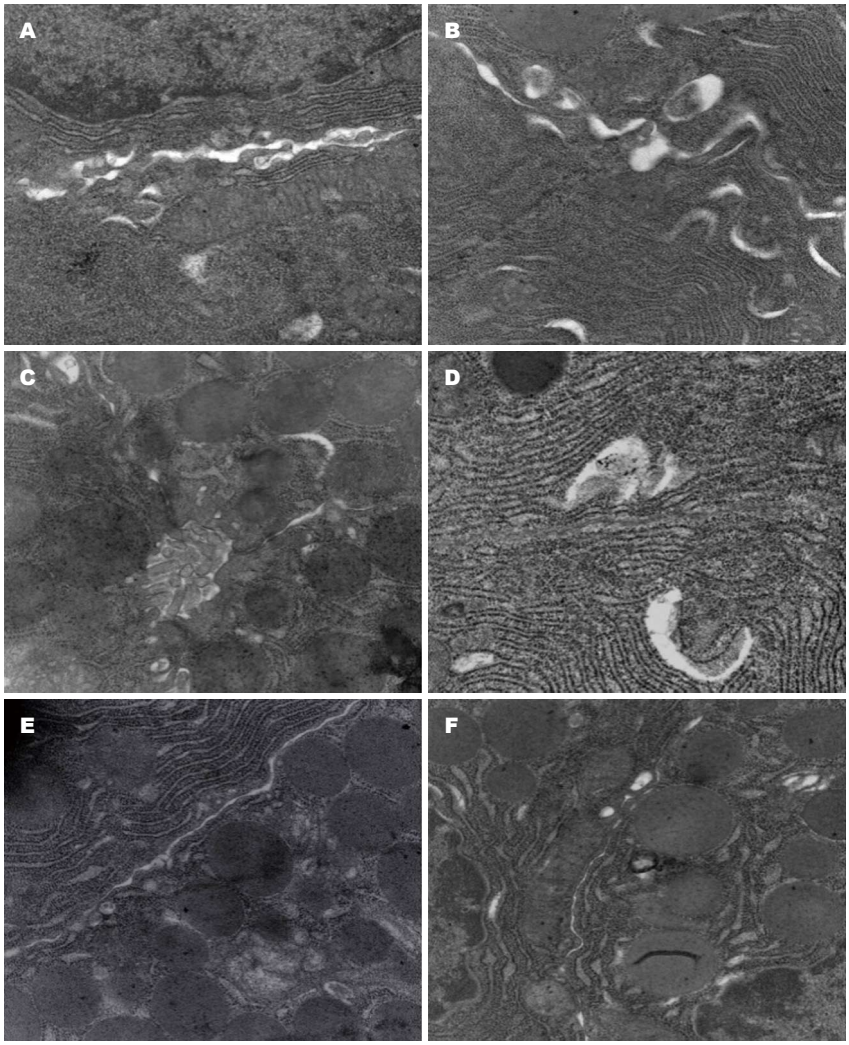

图 1 各组大鼠胰腺组织超微结构及TJ(×40000). A: HTG+AP组; B: AP组; C: HTG组; D: 生理盐水组; E: HTG+AP+ML-7组; F: AP+ML-7组.

■应用要点

本研究发现MLCK在高甘油三酯血症相关性急性胰腺炎中表达增加, 同时其抑制剂可以改善胰腺病理损伤、改善紧密连接(tight junction, TJ)及抑制JNK的表达, 表明MLCK可能与高甘油三酯血症相关性急性胰腺炎的严重程度有关, 其可能通过改变细胞间TJ及调节JNK通路参与高甘油三酯血症相关性急性胰腺炎的形成, 为高甘油三酯血症相关性急性胰腺炎的临床治疗提供理论依据及新方法.

表明HTGP较胆源性及酒精性引起的急性胰腺炎严重, 及TG水平直接与急性胰腺炎的严重程度相关, 同时HTGP中重症急性胰腺炎所占比例超过20%[16]. 本研究发现HTG+AP组胰腺损伤及血淀粉酶较AP组显著增高(P<0.05), 证实了在高甘油三酯血症存在时易引起更严重的急性胰腺炎, 同时雨蛙肽是经腹腔注射的, 与逆行胰胆管注射牛磺胆酸钠相比, 排除了胆源性因素对急性胰腺炎的影响, 本研究模型能更好地用于高脂血症性急性胰腺炎的发病机制的研究.

MLCK广泛存在于平滑肌、骨骼肌、心肌以及哺乳动物的非肌细胞中, 主要以smMLCK、skMLCK、cMLCK和nmMLCK四种形式存在. MLCK结构由N端肌动蛋白结合区、中心激酶区、钙调蛋白(calmodulin, CaM)结合区以及C端肌球蛋白结合区组成. MLCK属于Ca^{2+}/CaM依赖的蛋白激酶家族, 当细胞内的Ca^{2+}释放后, 与CaM形成复合物, 其为调控MLCK的中心原件[17]. MLCK激活后可以使肌球蛋白轻链(myosin light chain, MLC)的Ser19和Thr18发生磷酸化, 从而促进肌球蛋白-肌动蛋白收缩, 引起细胞骨架重排及使紧密连接增宽, 开放细胞间隙, 使细胞间通透性增加[18,19]. 细胞间连接方式主要有TJ、缝隙连接、黏附连接及桥粒连接, 其中TJ是细胞间连接的主要方式, 当TJ的完整性破坏时, 细胞间连接损伤, 细胞间通透性增加. Clayburgh等[20]发现肿瘤坏死因子α(tumor necrosis factor α, TNF-α)能够激活MLCK从而引起TJs屏障功能障碍在T细胞介导的腹泻模型的发病机制中起着重要作用. 在利用脂多糖诱导的结肠上皮屏障功能障碍的大鼠模型中利用MLCK的抑制剂ML-7可以减轻TJ的损伤并且抑制细菌移位[11]. 在Caco-2细胞中霉酚酸能够激活MLCK从而损伤细胞间的TJ从而引起肠上皮屏障功能障碍, 同时利用ML-7能减少TJ的损伤及改善肠上皮屏障功能[21]. 在动脉粥样硬化模型中

名词解释

MLCK: 广泛存在于平滑肌、骨骼肌、心肌以及哺乳动物的非肌细胞中, 主要以smMLCK、skMLCK、cMLCK和nmMLCK 4种形式存在. MLCK结构由N端肌动蛋白结合区、中心激酶区、钙调蛋白结合区以及C端肌球蛋白结合区组成.

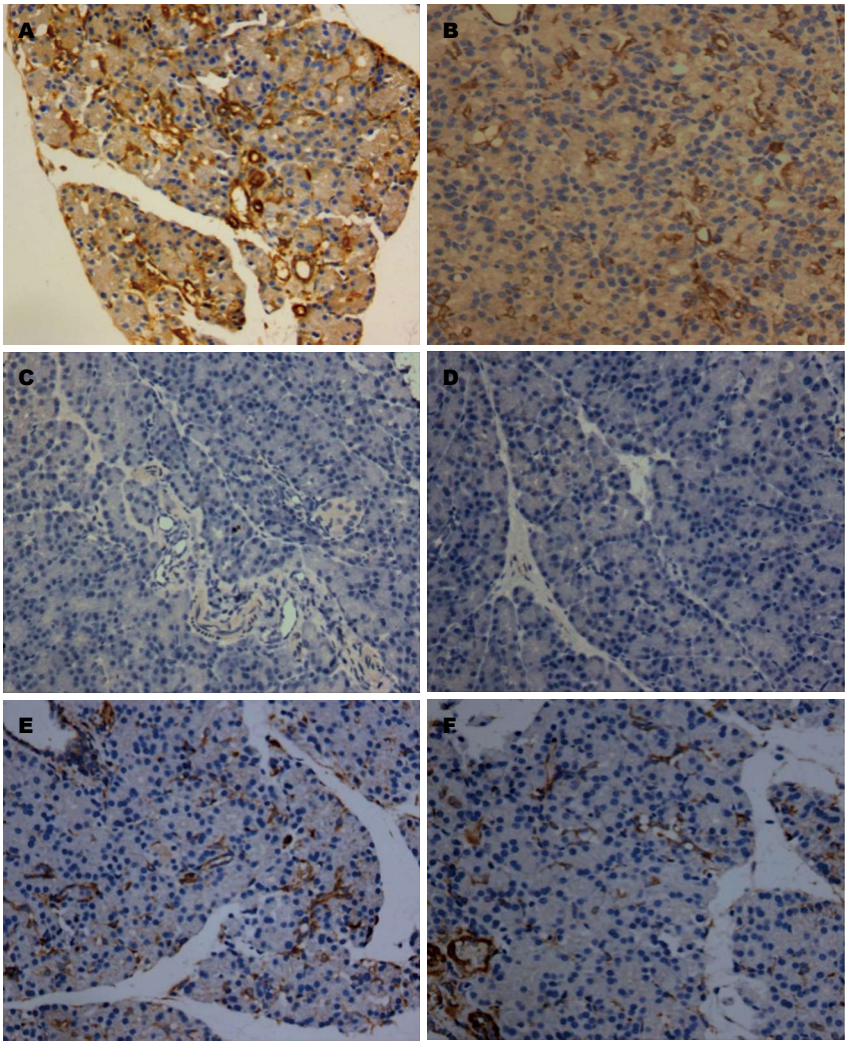

图 2 各组大鼠胰腺组织MLCK蛋白的表达(×400). A: HTG+AP组; B: AP组; C: HTG组; D: 生理盐水组; E: HTG+AP+ML-7组; F: AP+ML-7组.

ML-7能够通过抑制MLCK的表达及p-MLC的磷酸化使TJ屏障功能改善从而使血管内皮功能不全改善, 对动脉粥样硬化起保护作用[22]. 在利用牛磺胆酸钠诱导的急性胰腺炎中MLCK可能通过改变TJ从而参与急性胰腺炎的发生发展[23]. 研究[24,25]还表明MLCK能够调节胰腺腺泡及胰腺导管上皮细胞的分泌. 本研究发现仅高脂血症存在时并不能引起MLCK表达增加, 但HTG+AP组MLCK表达增加较AP组显著, 且在HTG+AP组中ML-7对血淀粉酶活性及胰腺损伤的抑制更加明显; HTG+AP组TJ增宽较AP组明显, 并且利用ML-7干预后TJ明显改善, 与胰腺严重程度一致, 表明MLCK可能与HTGP的严重程度有关, 可能通过改变TJ参与HTGP的发生发展.

JNK通路是促分裂原活化蛋白激酶信号通路的重要通路之一, 位于胞质, 包含双磷酸化功能区(由3种氨基酸苏氨酸、酪氨酸和脯氨酸组成)与c-Jun N端的活化区. 一旦JNK通路被激活(活化形式为p-JNK), 胞浆中的JNK迅速转移到细胞核中, 参与细胞生长、凋亡、增殖与炎症等. 研究[26,27]表明JNK通路的激活能够加剧急性胰腺炎损伤, 并且利用JNK的抑制剂能够改善急性胰腺炎的严重程度. 蜂毒肽[28]、非瑟酸[29]、孕二烯二酮均通过抑制JNK通路的激活从而在急性胰腺炎中起保护作用[30]. 以上研究均表明JNK通路在急性胰腺炎中发挥着重要作用. 本研究发现p-JNK在诱导急性胰腺炎后表达增加, 且在HTG+AP组表达增加较AP组显著, 与胰腺病理损伤程度一致, 以上结果表明JNK通路的激活在HTGP中起着重要作用. 本研究还发现在HTG+AP组中ML-7干预后能抑制p-JNK表达, 被抑制程度达47%, 表明JNK通路受MLCK的调控. Cheng等[31]研究显示在动脉粥样硬化模型中, MLCK的表达量及活性升高, 但褪黑素能通过抑制ERK、JNK通路的表达下调MLCK的活性及含量而起着重要的保护

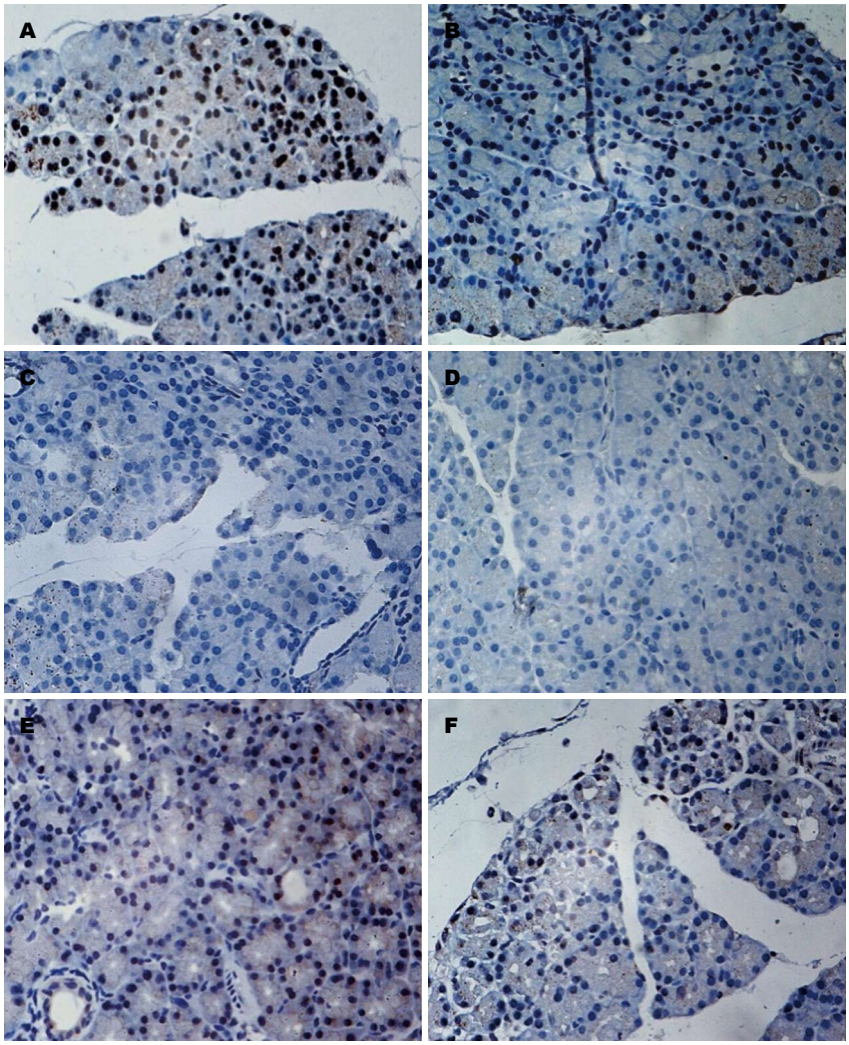

图 3 各组大鼠胰腺组织p-JNK蛋白的表达 (×400). A: HTG+AP组; B: AP组; C: HTG组; D: 生理盐水组; E: HTG+AP+ML-7组; F: AP+ML-7组.

同行评价

本文主要探讨一种用于判断高甘油三酯血症相关性急性胰腺炎严重程度的新型指标-肌球蛋白轻链激酶, 实验方案设计完整, 分组明确, 条理清晰, 有创新性, 结论具有临床意义, 扩展了急性胰腺炎发病机制的研究.

作用. 但在本研究中, 发现MLCK抑制剂能够抑制JNK的表达, 表明在HTGP的发生发展中MLCK可能通过激活JNK通路促进及加重急性胰腺炎的形成.

总之, 在HTGP中MLCK、 p-JNK表达增加及TJ增宽, 与胰腺损伤程度一致, 同时ML-7干预后可以改善细胞间TJ及抑制p-JNK的表达, 改善胰腺病理损伤. 表明MLCK可能与HTGP严重程度有关, MLCK可能通过改变细胞间TJ及调控JNK通路参与HTGP的形成, 本研究可能为HTGP的临床治疗提供理论依据及新方法.

4 参考文献

1 Ewald N, Hardt PD, Kloer HU. Severe hypertriglyceridemia and pancreatitis: presentation and management. *Curr Opin Lipidol* 2009; 20: 497-504 [PMID: 19770656 DOI: 10.1097/MOL.0b013e3283319a1d]

2 Shen Q, Rigor RR, Pivetti CD, Wu MH, Yuan SY. Myosin light chain kinase in microvascular endothelial barrier function. *Cardiovasc Res* 2010; 87: 272-280 [PMID: 20479130 DOI: 10.1093/cvr/cvq144]

3 Nishida M, Yoshida M, Nishiumi S, Furuse M, Azuma T. Claudin-2 regulates colorectal inflammation via myosin light chain kinase-dependent signaling. *Dig Dis Sci* 2013; 58: 1546-1559 [PMID: 23306855 DOI: 10.1007/s10620-012-2535-3]

4 Turner JR. Intestinal mucosal barrier function in health and disease. *Nat Rev Immunol* 2009; 9: 799-809 [PMID: 19855405 DOI: 10.1038/nri2653]

5 易在凤, 范恒, 杨佳. 肌球蛋白轻链激酶在炎症性肠病中的作用. 世界华人消化杂志 2014; 22: 5467-5472

6 Gao L, Grant A, Halder I, Brower R, Sevransky J, Maloney JP, Moss M, Shanholtz C, Yates CR, Meduri GU, Shriver MD, Ingersoll R, Scott AF, Beaty TH, Moitra J, Ma SF, Ye SQ, Barnes KC, Garcia JG. Novel polymorphisms in the myosin light chain kinase gene confer risk for acute lung injury. *Am J Respir Cell Mol Biol* 2006; 34: 487-495 [PMID: 16399953 DOI: 10.1165/rcmb.2005-0404OC]

7 Mirzapoiazova T, Moitra J, Moreno-Vinasco L, Sammani S, Turner JR, Chiang ET, Evenoski C, Wang T, Singleton PA, Huang Y, Lussier YA, Watterson DM, Dudek SM, Garcia JG. Non-

muscle myosin light chain kinase isoform is a viable molecular target in acute inflammatory lung injury. *Am J Respir Cell Mol Biol* 2011; 44: 40-52 [PMID: 20139351 DOI: 10.1165/rcmb.2009-0197OC]

8 Wang T, Moreno-Vinasco L, Ma SF, Zhou T, Shimizu Y, Sammani S, Epshtein Y, Watterson DM, Dudek SM, Garcia JG. Nonmuscle myosin light chain kinase regulates murine asthmatic inflammation. *Am J Respir Cell Mol Biol* 2014; 50: 1129-1135 [PMID: 24428690 DOI: 10.1165/rcmb.2013-0434OC]

9 Zhou X, Liu Y, You J, Zhang H, Zhang X, Ye L. Myosin light-chain kinase contributes to the proliferation and migration of breast cancer cells through cross-talk with activated ERK1/2. *Cancer Lett* 2008; 270: 312-327 [PMID: 18710790 DOI: 10.1016/j.canlet.2008.05.028]

10 Chen C, Wang P, Su Q, Wang S, Wang F. Myosin light chain kinase mediates intestinal barrier disruption following burn injury. *PLoS One* 2012; 7: e34946 [PMID: 22529961 DOI: 10.1371/journal.pone.0034946]

11 Moriez R, Salvador-Cartier C, Theodorou V, Fioramonti J, Eutamene H, Bueno L. Myosin light chain kinase is involved in lipopolysaccharide-induced disruption of colonic epithelial barrier and bacterial translocation in rats. *Am J Pathol* 2005; 167: 1071-1079 [PMID: 16192642 DOI: 10.1016/S0002-9440(10)61196-0]

12 Ferrier L, Mazelin L, Cenac N, Desreumaux P, Janin A, Emilie D, Colombel JF, Garcia-Villar R, Fioramonti J, Bueno L. Stress-induced disruption of colonic epithelial barrier: role of interferon-gamma and myosin light chain kinase in mice. *Gastroenterology* 2003; 125: 795-804 [PMID: 12949725 DOI: 10.1016/S0016-5085(03)01057-6]

13 Schmidt J, Rattner DW, Lewandrowski K, Compton CC, Mandavilli U, Knoefel WT, Warshaw AL. A better model of acute pancreatitis for evaluating therapy. *Ann Surg* 1992; 215: 44-56 [PMID: 1731649 DOI: 10.1097/00000658-199201000-00007]

14 Lindkvist B, Appelros S, Regnér S, Manjer J. A prospective cohort study on risk of acute pancreatitis related to serum triglycerides, cholesterol and fasting glucose. *Pancreatology* 2012; 12: 317-324 [PMID: 22898632 DOI: 10.1016/j.pan.2012.05.002]

15 Zhang XL, Li F, Zhen YM, Li A, Fang Y. Clinical Study of 224 Patients with Hypertriglyceridemia Pancreatitis. *Chin Med J* (Engl) 2015; 128: 2045-2049 [PMID: 26228216 DOI: 10.4103/0366-6999.161361]

16 Lloret Linares C, Pelletier AL, Czernichow S, Vergnaud AC, Bonnefont-Rousselot D, Levy P, Ruszniewski P, Bruckert E. Acute pancreatitis in a cohort of 129 patients referred for severe hypertriglyceridemia. *Pancreas* 2008; 37: 13-12 [PMID: 18580438 DOI: 10.1097/MPA.0b013e31816074a1]

17 Kamm KE, Stull JT. Dedicated myosin light chain kinases with diverse cellular functions. *J Biol Chem* 2001; 276: 4527-4530 [PMID: 11096123 DOI: 10.1074/jbc.R000028200]

18 Belvitch P, Adyshev D, Elangovan VR, Brown ME, Naureckas C, Rizzo AN, Siegler JH, Garcia JG, Dudek SM. Proline-rich region of non-muscle myosin light chain kinase modulates kinase activity and endothelial cytoskeletal dynamics. *Microvasc Res* 2014; 95: 94-102 [PMID: 25072537 DOI: 10.1016/j.mvr.2014.07.007]

19 Pio R, Martinez A, Unsworth EJ, Kowalak JA, Bengoechea JA, Zipfel PF, Elsasser TH, Cuttitta F. Complement factor H is a serum-binding protein for adrenomedullin, and the resulting complex modulates the bioactivities of both partners. *J Biol Chem* 2001; 276: 12292-12300 [PMID: 11116141 DOI: 10.1074/jbc.M007822200]

20 Clayburgh DR, Barrett TA, Tang Y, Meddings JB, Van Eldik LJ, Watterson DM, Clarke LL, Mrsny RJ, Turner JR. Epithelial myosin light chain kinase-dependent barrier dysfunction mediates T cell activation-induced diarrhea in vivo. *J Clin Invest* 2005; 115: 2702-2715 [PMID: 16184195 DOI: 10.1172/JCI24970]

21 Qasim M, Rahman H, Ahmed R, Oellerich M, Asif AR. Mycophenolic acid mediated disruption of the intestinal epithelial tight junctions. *Exp Cell Res* 2014; 322: 277-289 [PMID: 24509232 DOI: 10.1016/j.yexcr.2014.01.021]

22 Cheng X, Wang X, Wan Y, Zhou Q, Zhu H, Wang Y. Myosin light chain kinase inhibitor ML7 improves vascular endothelial dysfunction via tight junction regulation in a rabbit model of atherosclerosis. *Mol Med Rep* 2015; 12: 4109-4116 [PMID: 26096176 DOI: 10.3892/mmr.2015.3973]

23 石慧荣, 唐国都, 覃蒙斌, 何家萍. MLCK在重症急性胰腺炎大鼠胰腺的表达及作用. 世界华人消化杂志 2014; 22: 3904-3910

24 Yoshida H, Nozu F, Lankisch TO, Mitamura K, Owyang C, Tsunoda Y. A possible role for Ca(2+)/calmodulin-dependent protein kinase IV during pancreatic acinar stimulus-secretion coupling. *Biochim Biophys Acta* 2000; 1497: 155-167 [PMID: 10838169]

25 Jung SR, Kim MH, Hille B, Koh DS. Control of granule mobility and exocytosis by Ca2+-dependent formation of F-actin in pancreatic duct epithelial cells. *Traffic* 2009; 10: 392-410 [PMID: 19192247 DOI: 10.1111/j.1600-0854.2009.00884.x]

26 Dabrowski A, Grady T, Logsdon CD, Williams JA. Jun kinases are rapidly activated by cholecystokinin in rat pancreas both in vitro and in vivo. *J Biol Chem* 1996; 271: 5686-5690 [PMID: 8621433 DOI: 10.1074/jbc.271.10.5686]

27 Wagner AC, Mazzucchelli L, Miller M, Camoratto AM, Göke B. CEP-1347 inhibits caerulein-induced rat pancreatic JNK activation and ameliorates caerulein pancreatitis. *Am J Physiol Gastrointest Liver Physiol* 2000; 278: G165-G172 [PMID: 10644575]

28 Yun SW, Bae GS, Kim MS, Park KC, Koo BS, Kim BJ, Kim TH, Seo SW, Shin YK, Lee SH, Song HJ, Park SJ. Melittin inhibits cerulein-induced acute pancreatitis via inhibition of the JNK pathway. *Int Immunopharmacol* 2011; 11: 2062-2072 [PMID: 21939783 DOI: 10.1016/j.intimp.2011.08.020]

29 Jo IJ, Bae GS, Choi SB, Kim DG, Shin JY, Seo SH, Choi MO, Kim TH, Song HJ, Park SJ. Fisetin

attenuates cerulein-induced acute pancreatitis through down regulation of JNK and NF-κB signaling pathways. *Eur J Pharmacol* 2014; 737: 149-158 [PMID: 24861022 DOI: 10.1016/j.ejphar.2014.05.018]

30 Kim DG, Bae GS, Choi SB, Jo IJ, Shin JY, Lee SK, Kim MJ, Kim MJ, Jeong HW, Choi CM, Seo SH, Choo GC, Seo SW, Song HJ, Park SJ. Guggulsterone attenuates cerulein-induced acute pancreatitis via inhibition of ERK and JNK activation. *Int Immunopharmacol* 2015; 26: 194-202 [PMID: 25843255 DOI: 10.1016/j.intimp.2015.03.030]

31 Cheng X, Wan Y, Xu Y, Zhou Q, Wang Y, Zhu H. Melatonin alleviates myosin light chain kinase expression and activity via the mitogen-activated protein kinase pathway during atherosclerosis in rabbits. *Mol Med Rep* 2015; 11: 99-104 [PMID: 25339116 DOI: 10.3892/mmr.2014.2753]

编辑: 于明茜　电编: 都珍珍

ISSN 1009-3079 (print)　ISSN 2219-2859 (online)　DOI: 10.11569　2016年版权归百世登出版集团有限公司所有

•消息•

《世界华人消化杂志》消化护理学领域征稿启事

本刊讯　为了促进消化护理学领域的事业发展, 《世界华人消化杂志》已成立消化护理学编辑委员会. 将主要报道消化护理学的基础研究, 临床研究, 临床护理实践和护理管理等原始和综述性文章.

《世界华人消化杂志》成立消化护理学编辑委员会, 由周谊霞副教授(http://www.wjgnet.com/1009-3079/edboard_706.htm)等77位专家组成, 分布在24个省市. 其中上海市11位, 陕西省8位, 山东省7位, 黑龙江省7位, 辽宁省6位, 北京市5位, 广东省5位, 河北省3位, 贵州省3位, 湖北省2位, 浙江省2位, 四川省2位, 福建省2位, 江苏省2位, 云南省2位, 新疆维吾尔自治区2位, 甘肃省1位, 海南省1位, 江西省1位, 山西省1位, 天津市1位, 安徽省1位, 河南省1位和吉林省1位. 均来自高等院校和附属医院, 其中主任护师16位, 教授1位, 副主任护师49位, 副教授4位, 主管护师7位.

《世界华人消化杂志》是一本高质量的同行评议, 开放获取和在线出版的一份学术刊物. 我们真心欢迎消化内科, 消化外科等领域从事护理学工作者积极宣传和踊跃投稿至《世界华人消化杂志》. 请在线投稿, 网址见：http://www.baishideng.com/wcjd/ch/index.aspx

《世界华人消化杂志》2014年收到自由投稿和约稿2192篇. 出版手稿937篇(42.7%), 退稿1220篇(55.7%). 邀请476位编委参与同行评议.

《世界华人消化杂志》被国际检索系统美国《化学文摘》(Chemical Abstracts, CA)、荷兰《医学文摘库/医学文摘(EMBASE/Excerpta Medica, EM)》和俄罗斯《文摘杂志(Abstract Journal, AJ)》收录.

《世界华人消化杂志》由百世登出版集团有限公司(Baishideng Publishing Group, BPG)编辑和出版. BPG主要从事43种国际性生物医学刊物的编辑和出版工作, 包括旗舰刊物《世界胃肠病学杂志(*World Journal of Gastroenterology*, *WJG*)》. (郭鹏)

WCJD 世界华人消化杂志®

在线投稿: http://www.baishideng.com/wcjd/ch/index.aspx
帮助平台: http://www.wjgnet.com/esps/helpdesk.aspx
DOI: 10.11569/wcjd.v24.i1.28

世界华人消化杂志 2016年1月8日; 24(1): 28-36
ISSN 1009-3079 (print) ISSN 2219-2859 (online)
© 2016年版权归百世登出版集团有限公司所有.

STAT3、PPAR-γ在小鼠溃疡性结肠炎的作用及姜黄素的影响

郭 琳, 李珏宏, 李昌平, 石 蕾, 钟晓琳

背景资料
溃疡性结肠炎(ulcerative colitis, UC)是一种直肠和结肠黏膜及黏膜下层慢性复发性炎症疾病, 目前药物的临床疗效不甚令人满意, 而姜黄素治疗UC的研究近年来有所进步, 其作用机制更甚明确, 有很好的利用价值.

郭琳, 合川区中医院内四科 重庆市 401520

李珏宏, 上海交通大学医学院研究生院 上海市 200250

李昌平, 石蕾, 钟晓琳, 泸州医学院附属医院消化内科 四川省泸州市 646000

郭琳, 主治医师, 主要从事消化系统疾病的研究.

2011年四川省科技厅支撑基金资助项目, No. 2011SZ0093

作者贡献分布: 此课题由郭琳与李昌平设计; 研究过程由郭琳操作完成; 研究所用试剂及分析工具由李昌平提供; 本论文的写作由郭琳、李珏宏、李昌平、石蕾及钟晓琳完成.

通讯作者: 李昌平, 教授, 主任医师, 646000, 四川省泸州市太平街25号, 泸州医学院附属医院消化内科.
506854209@qq.com

收稿日期: 2015-10-29
修回日期: 2015-11-25
接受日期: 2015-11-30
在线出版日期: 2016-01-08

Role of STAT3 and PPAR-γ in pathogenesis of UC: Implications for therapeutic effect of curcumin

Lin Guo, Jue-Hong Li, Chang-Ping Li, Lei Shi, Xiao-Lin Zhong

Lin Guo, Department of Internal Medicine Chongqing Hechuan Hospital of Traditional Chinese Medicine, Chongqing 401520, China

Jue-Hong Li, the Graduate School of Medical School, Shanghai Jiaotong University, Shanghai 200250, China

Chang-Ping Li, Lei Shi, Xiao-Lin Zhong, Department of Gastroenterology, the Affiliated Hospital of Sichuan Medical University, Luzhou 646000, Sichuan Province, China

同行评议者
吴杰, 主任医师, 武汉市中心医院消化科

Supported by: Sci-Tech Support Plan of the Scientific and Technological Office of Sichuan Province, No. 2011SZ0093

Correspondence to: Chang-Ping Li, Professor, Chief Physician, Department of Gastroenterology, the Affiliated Hospital of Sichuan Medical University, 25 Taiping Street, Luzhou 646000, Sichuan Province, China. 506854209@qq.com

Received: 2015-10-29
Revised: 2015-11-25
Accepted: 2015-11-30
Published online: 2016-01-08

Abstract

AIM: To investigate the role of signal transducer and activator of transcription 3 (STAT3) and peroxisome proliferator-activated receptor-γ (PPAR-γ) in the pathogenesis of ulcerative colitis (UC) in mice, and the effect of curcumin on STAT3 pathway, cyclooxygenase-2 (COX-2), and peroxisome proliferator-activated receptor γ (PPAR-γ) in UC.

METHODS: Sixty female BALB/c mice were randomly and equally divided into six groups: A (normal group), B (model group), C [dexamethasone intervention group, 1.5 mg/(kg•d)], L [low dose curcumin group, 25 mg/(kg•d)], M [medium dose curcumin group, 50 mg/(kg•d)], and H (high dose curcumin group, 100 mg/(kg•d)]. UC was induced in mice with dextran sodium sulfate. Disease activity index (DAI) scores were calculated in UC mice. HE staining was performed for observing colonic histological

changes. PPAR-γ and STAT3 expression was detected by immunohistochemistry. The expression of COX-2 was detected by ELISA, the expression of p-STAT3 was detected by Western blot, and the expression of STAT3 mRNA was detected by RT-PCR.

RESULTS: Mice in group B showed symptoms and histological changes consistent with UC standards. DAI and histological scores in group B were higher than those in group A, but compared with group B, DAI and histological scores in groups C, L, M and H showed varying degrees of decrease. Immunohistochemical results showed that the expression of PPAR-γ in mouse colon in group B was lower than that in group A (23.15 ± 2.33 *vs* 42.07 ± 3.82, $P < 0.01$). The expression of STAT3 in mouse colon in group B was significantly higher than that in groups A, C, L, M and H (66.36 ± 6.08 *vs* 28.25 ± 2.84, 29.84 ± 3.32, 45.26 ± 5.42, 29.02 ± 3.28, 21.22 ± 3.30, $P < 0.01$). The expression of COX-2 in mouse colon in groups C, L, M and H was lower than that in group B ($P < 0.01$). The expression of p-STAT3 in mouse colon in group B was significantly higher than that in group A, but lower than that in groups C, L, M and H ($P < 0.05$). The expression of STAT3 mRNA in mouse colon in group B was significantly higher than that in group A, but lower than that in groups C, L, M and H ($P < 0.05$).

CONCLUSION: STAT3 and PPAR-γ may participate in the pathogenesis of UC. The mechanism of curcumin for treating UC may be through increasing the expression of PPAR-γ, inhibiting STAT3 signaling pathway, reducing the release of COX-2, decreasing neutrophil infiltration and thus attenuating colonic mucosa damage.

© 2016 Baishideng Publishing Group Inc. All rights reserved.

Key Words: Curcumin; Ulcerative colitis; Dextran sulfate sodium; Signal transducer and activator of transcription 3; Peroxisome proliferator-activated receptor-γ; Cyclooxygenase-2

Guo L, Li JH, Li CP, Shi L, Zhong XL. Role of STAT3 and PPAR-γ in pathogenesis of UC: Implications for therapeutic effect of curcumin. Shijie Huaren Xiaohua Zazhi 2016; 24(1): 28-36 URL: http://www.wjgnet.com/1009-3079/24/28.asp DOI: http://dx.doi.org/10.11569/wcjd.v24.i1.28

摘要

目的: 探讨姜黄素通过信号传导与转录激活因子3(signal transducer and activator of transcription 3, STAT3)通路对小鼠溃疡性结肠炎(ulcerative colitis, UC)模型的作用, 以及姜黄素对环氧合酶-2(cyclooxygenase-2, COX-2)、过氧化物酶体增殖物激活受体-γ (peroxisome proliferator-activated receptor-γ, PPAR-γ)的影响.

方法: 将♀BALB/c小鼠60只, 随机分为6组, 每组10只. A组: 正常对照组; B组: 模型组; C组: 地塞米松组[1.5 mg/(kg•d)]; L组: 姜黄素低剂量组[25 mg/(kg•d)]; M组: 姜黄素中剂量组[50 mg/(kg•d)]; H组: 姜黄素高剂量组[100 mg/(kg•d)]. 小鼠UC模型采用葡聚糖硫酸钠诱导, 观察小鼠疾病活动指数(disease activity index, DAI)评分, HE染色观察结肠组织学改变以及免疫组织化学测PPAR-γ、STAT3, ELISA测COX-2的表达, Western blot测p-STAT3的表达, 逆转录-聚合酶链反应(reverse transcription-polymerase chain reaction, RT-PCR)测STAT3 mRNA的表达.

结果: (1) B组小鼠症状、组织学都符合UC标准, DAI评分和组织学评分均高于A组, C组、L组、M组、H组DAI评分和组织学评分较B组都有不同程度的下降; (2)免疫组织化学显示: B组小鼠结肠PPAR-γ低于A组(23.15±2.33 *vs* 42.07±3.82, $P<0.01$); B组小鼠结肠STAT3比A组、C组、L组、M组、H组高(66.36±6.08 *vs* 28.25±2.84, 29.84±3.32, 45.26±5.42, 29.02±3.28, 21.22±3.30, $P<0.01$); (3)ELISA显示与B组相比, C组、L组、M组、H组COX-2含量较B组低($P<0.01$); (4)Western blot检测显示B组p-STAT3蛋白水平相比A组明显上升, C组、L组、M组、H组水平较B组降低($P<0.05$); (5)RT-PCR显示结肠组织STAT3 mRNA的表达: B组STAT3 mRNA表达水平相比A组明显上升, C、L、M、H组水平较B组降低($P<0.05$).

结论: (1)STAT3、PPAR-γ可能参与了溃疡性结肠炎的发病; (2)姜黄素治疗小鼠UC模型的机制可能通过提高PPAR-γ的含量, 抑制STAT3信号通路, 减少COX-2的释放, 减轻中性粒细胞的浸润, 从而减轻小鼠结肠黏膜的损伤而达到治疗UC的作用.

© 2016年版权归百世登出版集团有限公司所有.

研发前沿

姜黄素对UC的分子作用机制是研究的热点之一, 同时为姜黄素将来作为临床治疗UC的有效药物提供了充分的理论依据.

相关报道
姜黄素还能通过抑制核因子-κB、丝裂原活化蛋白激酶、Toll样受体4等通路从而达到抑制炎症反应的作用.

关键词: 姜黄素; 溃疡性结肠炎; 葡聚糖硫酸钠; 信号传导与转录激活因子3; 过氧化物酶体增殖物激活受体-γ; 环氧合酶-2

核心提示: 姜黄素可能通过阻断信号转导与转录激活因子3转导通路, 抑制炎症因子环氧合酶-2的释放, 提高过氧化物酶体增殖物激活受体-γ的含量, 从而达到减轻炎症而治疗溃疡性结肠炎的目的.

郭琳, 李珏宏, 李昌平, 石蕾, 钟晓琳. STAT3、PPAR-γ在小鼠溃疡性结肠炎的作用及姜黄素的影响. 世界华人消化杂志 2016; 24(1): 28-36 URL: http://www.wjgnet.com/1009-3079/24/28.asp DOI: http://dx.doi.org/10.11569/wcjd.v24.i1.28

0 引言

溃疡性结肠炎(ulcerative colitis, UC)是一种病因尚不十分清楚的直肠和结肠慢性非特异性炎症性疾病, 属于炎症性肠病(inflammatory bowel disease, IBD)之一[1]. 在过去二十年中流行病学显示UC和克罗恩病在亚洲国家患病率增加[2], 多种因素与溃疡性结肠炎有密切关系, 如改变的生活方式、改良的健康方式、改良的卫生和工业化等[3].

UC主要药物治疗有氨基水杨酸制剂, 但此类药物不良反应多, 且临床疗效不甚令人满意, 而5-ASA新型制剂不良反应明显减少, 缺点是价格昂贵, 因此需要研发既能更好地对UC起良好疗效, 同时不良反应少且经济实惠的新药. 姜黄素是从姜科植物姜黄中提取的一种色素, 研究[4]证明他具有抗氧化、抗炎、抗凝、降脂、抗动脉粥样硬化、抗衰老消除自由基及抑制肿瘤生长等作用. 本研究拟通过对正常小鼠、葡聚糖硫酸钠(dextran sulfate sodium, DSS)模型小鼠各组治疗前后的生物行为、病理学、免疫组织化学、分子生物学研究, 测定过氧化物酶体增殖物激活受体-γ(peroxisome proliferator-activated receptor-γ, PPAR-γ)蛋白、环氧合酶-2(cyclooxygenase-2, COX-2)蛋白、信号传导与转录激活因子3(signal transducer and activator of transcription 3, STAT3) mRNA、p-STAT3蛋白的表达, 观察PPAR-γ、COX-2、STAT3在UC发病中的作用以及姜黄素对UC的干预作用, 探讨姜黄素治疗UC的可能机制, 为开发治疗UC的中药打下理论基础.

1 材料和方法

1.1 材料 60只♀BALB/C小鼠, 鼠龄: 7-10 wk, 体质量: 15-25 g(重庆腾鑫生物技术有限公司), 普通级, 饲养: 泸州医学院公共卫生系动物房. 饲料及垫料: 泸州医学院城北动物房. 葡聚糖硫酸钠粉剂(Sigma公司), 姜黄素粉剂(纯度>98%), 地塞米松磷酸钠注射液, COX-2 ELISA检测试剂盒, PPAR-γ兔抗鼠多克隆抗体, STAT3兔抗鼠多克隆抗体, 磷酸化STAT3兔鼠单克隆抗体, 联苯胺检测试剂盒.

1.2 方法

1.2.1 造模: ♀BALB/c小鼠60只, 适应性喂养1 wk, 按随机数字表分为A、B、C、L、M、H六组, 每组10只. A组: 正常对照组, 每日自由进饮用水及饲料, 每日腹腔注射1 mL生理盐水, 共7 d; B组: 模型组, 每日自由饮用5%DSS溶液替代饮用水, 自由进食饲料, 每日腹腔注射1 mL的25 mL/L乙醇溶液, 共7 d; C组: 地塞米松治疗组, 每日饮用5%DSS溶液替代饮用水, 自由进食饲料, 每日腹腔注射1次地塞米松针剂[剂量为1.5 mg/(kg•d), 溶于1 mL生理盐水], 共7 d; L组: 姜黄素低剂量组, 饮用5%DSS溶液替代饮用水, 自由进食饲料, 每日腹腔注射姜黄素悬液1次[姜黄素按每日25 mg/(kg•d)[5]的剂量溶于1 mL 25 mL/L乙醇溶液], 共 7 d; M组: 姜黄素中剂量组, 饮用5%DSS溶液替代饮用水, 自由进食饲料, 每日腹腔注射姜黄素悬液1次[姜黄素按每日50 mg/(kg•d)[5,6]的剂量溶于1 mL 25 mL/L乙醇溶液], 共7 d; H组: 姜黄素高剂量组, 饮用5%DSS溶液替代饮用水, 自由进食饲料, 每日腹腔注射姜黄素悬液1次[姜黄素100 mg/(kg•d)[5]的剂量溶于1 mL 25 mL/L乙醇溶液], 共7 d.

1.2.2 结肠组织疾病活动指数、组织学评分标准: 根据疾病活动指数(disease activity index, DAI)评分[7]和组织评分[8]标准对小鼠进行DAI及组织学评分. DAI评分: 体质量无下降, 大便性状正常, 便血隐血, 0分; 体质量下降1%-5%, 大便性状正常, 便血阴性, 1分; 体质量下降6%-10%, 大便性状半稀便, 隐血阳性, 2分; 体质量下降11%-15%, 大便性状半稀便, 隐血阳性, 3分; 体质量下降>15%, 大便性状稀便, 肉眼血便, 4分(正常大便: 成形大便; 松散大便:

不黏附于肛门的糊状、半成形大便; 稀便: 可黏附于肛门的大便).

组织学评分: 光镜下可见结肠无损伤, 0分; 结肠隐窝腺体丢失l/3, 1分; 隐窝腺体丢失2/3, 2分; 隐窝腺体全部丢失, 黏膜上皮存在, 伴有轻度炎性细胞浸润, 3分; 黏膜上皮糜烂, 破坏, 伴有明显炎性细胞浸润, 4分.

1.2.3 免疫组织化学法测PPAR-γ和STAT3的表达: 使用En Vision免疫组织化学法检测结肠组织中检测结肠组织PPAR-γ和STAT3的表达, 按照说明书操作进行. 常规石蜡切片并脱蜡, 抗原修复, 3%H_2O_2中浸泡消除过氧化物酶, 加入相应的一抗、二抗, DAB显色, 苏木素复染, 脱水、透明、封片. 免疫组织化学法检测结肠组织中PPAR-γ、STAT3的表达, 按照说明书操作进行, 在高倍镜(×400)下取5个视野, 呈棕黄色颗粒为阳性, 采用显微镜照相机将玻片置于同样的环境下, 拍摄后的照片保存为TIFF格式, 用Image pro-plus6.0图像分析软件, 使用积分光密度(integrated option density, IOD)对所拍照片阳性部位进行分析, 并收集数据.

1.2.4 ELISA法测结肠组织COX-2的表达情况: 在液氮中取出结肠组织约1 cm, 生理盐水洗净后称质量, 加入适量的PBS液, 用匀浆器将标本匀浆, 离心(3000 r/min)后取上清液. 参照说明书配制COX-2稀释标准品, 在空白孔、标准品孔、待测样品孔分别加样, 各孔加终止液50 μL, 加入终止液后反应10 min内, 用酶标仪在450 nm波长处测吸光值(OD值). 以不同浓度的标准品认定为X轴, 相应的OD值认定为Y轴作出相应的曲线, 并计算得出直线回归方程, 再将每个样品的OD值通过方程式得到COX-2相应的量, 再根据相应的稀释倍数扩大后得到目标值.

1.2.5 RT-PCR技术检测结肠组织内STAT3 mRNA的表达情况: 取100 mg结肠组织于无酶匀浆器中, 加入TRIzol试剂从而提取总RNA, 以β-actin作为内参, 以半定量RT-PCR对转录产物进行扩增. 扩增产物通过琼脂糖凝胶电泳方法检测、Quantity One图像分析系统分析, 以目的与内参基因的比值作为STAT3表达的相对含量. 引物序列; *STAT3*基因引物(目的片段388 bp)上游: AACCTCCAGGACGACTTTG; 下游: CGCCCTTGTAGGACACTTT.

1.2.6 Western blot测磷酸化的STAT3: 将组织裂解取上清液, 按碧云天蛋白定量试剂盒使用说明制作标准曲线, 根据标准曲线测定蛋白浓度, 进行SDS-PAGE电泳, 按照海绵, 转膜滤纸, 凝胶, PVDF膜, 转膜滤纸, 海绵的顺序放入转膜槽内, 恒电流(400mA)转膜1 h, 孵育一抗、二抗, 用滤纸吸干PVDF膜表面液体, 将膜蛋白面向上, 滴加200 μL发光液, 1 min后进行化学发光, 放入化学发光仪成像, 做好实验记录. 结果分析使用Quantity One软件分析各条带的灰度值.

统计学处理 所用数据采用SPSS19.0统计软件进行处理, 结果用mean±SD表示. 对各组数据进行方差齐性检验, 如果方差齐性检验的P>0.10, 说明方差相等, 各组间比较使用LSD-t检验, 如果方差不齐则使用DunnettT法进行各组数据比较, P<0.05为差异有统计学意义.

2 结果

2.1 结肠组织DAI评分和组织学评分 B组DAI评分及组织学评分最高(表1), 而L组、M组、H组随着姜黄素浓度的升高评分降低(图1).

2.2 免疫组织化学法测PPAR-γ、STAT3在结肠的表达 B组小鼠结肠PPAR-γ低, 而STAT3高, 而L组、M组、H组PPAR-γ逐渐增多, STAT3逐渐减少(表2, 图2, 3).

2.3 ELISA法检测各组结肠组织COX-2的表达情况 与A组相比, B组、C组、L组、M组、H组COX-2含量比A组含量高, 差异有统计学意义(P<0.01). 与B组相比, C组、L组、M组、H组COX-2含量较B组低, 差异有统计学意义(表2).

2.4 RT-PCR方法检测结肠组织STAT3 mRNA的表达情况 RT-PCR方法检测结肠组织STAT3 mRNA表达, B组STAT3 mRNA表达水平相比A组明显上升, C组、L组、M组、H组水平较B组降低, 差异有统计学意义(P<0.05). C组比L组STAT3 mRNA的表达低、比H组STAT3 mRNA的表达高, 差异有统计学意义(P<0.05). C组与M组差异无统计学意义(P>0.5). M组比H组STAT3 mRNA的表达高, 差异有统计学意义(P<0.05)(图4).

2.5 Western blot检测小鼠结肠p-STAT3蛋白的表达 Western blot显示B组p-STAT3蛋白水平相比A组明显上升, C组、L组、M组、H组

创新盘点

姜黄素对实验性大肠炎中信号转导与转录激活因子3(signal transduction and activator of transcription, STAT3)通路起作用, 证实了姜黄素确实可通过STAT3通路对葡聚糖硫酸钠诱导的UC有重要的治疗效果, 且与姜黄素的浓度有一定的关系.

名词解释
STAT: 是一个重要的细胞内信号转导分子, 其存在7个家族成员, 在没有特殊受体刺激时STAT在细胞质中保持无活性形式, 在不同的刺激下STAT蛋白质迅速通过酪氨酸磷酸化而被激活. 其成员之一STAT3在UC发病机制中的重要作用已经在得到证实.

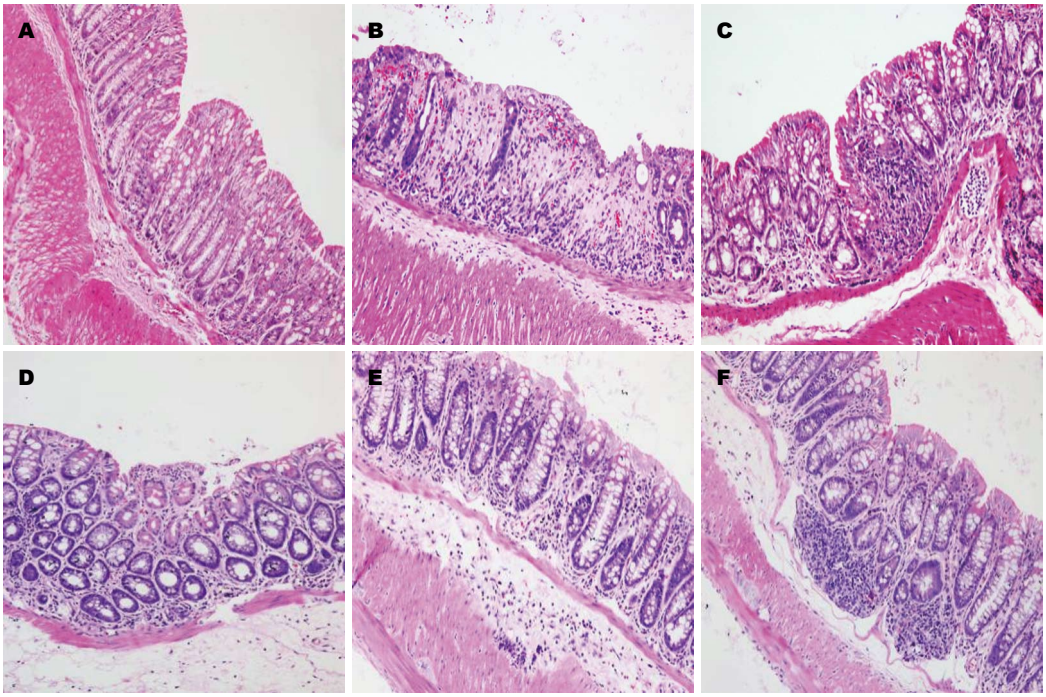

图 1 结肠组织光镜下观察(HE × 200). A: A组; B: B组; C: C组; D: L组; E: M组; F: H组.

水平较B组降低, 差异有统计学意义(P<0.05). C组比L组p-STAT3蛋白低、比H组p-STAT3蛋白高, 差异有统计学意义(P<0.05). C组与M组差异无统计学意义(P>0.5). M组比H组p-STAT3蛋白表达高, 差异有统计学意义(P<0.05)(图5).

3 讨论

化学药诱导UC模型常用的有: 葡聚糖硫酸钠[9]、三硝基苯磺酸[10]、恶唑酮[11]、乙酸[12]、非类固醇抗炎药[13]、角叉莱胶[14]、肽多糖[15]等, 而DSS结肠炎模型在IBD研究中由于他的迅速、简单性、再现性和可控性非常受欢迎. 急性、慢性和急慢性结肠炎模型能通过DSS浓度的变化和给药频率来完成[16].

PPAR是一组具有复杂功能的核受体超家族成员, 有PPARα、PPARβ/δ、PPAR-γ 3种亚型, 分别由不同的基因编码, 存在于鼠类和人的脂肪组织、炎性细胞和肠上皮细胞中, 参与脂肪代谢、调节血糖、细胞分化等功能, 还参与炎症反应[17]. 目前清楚地了解到PPAR-γ与免疫调节和炎症反应相关. PPAR-γ表达在人类和啮齿类的结肠巨噬细胞和T细胞、B细胞检测到[18]. PPAR-γ已经被证实成为炎症的主要的调节剂, 达到部分对抗转录因子AP-1, STAT和核因子-κB(nuclear factor-κB, NF-κB)的活性的作用[19]. PPAR-γ对UC有保护作用, 与结肠炎的严重程度呈负相关.

COX-2是启动子含NF-κB结合位点的一种诱生型酶, 在正常情况下不表达, 而在有炎症时高度表达, 在UC的发病中起重要作用, COX-2作为促炎症介质和促细胞分裂刺激早的反应表达, 在慢性结肠炎增加的前列腺素产物依赖于COX-2的活性, COX-2是催化花生四烯酸生成前列腺素E2(prostaglandin E2, PGE2)的关键酶, PGE2具有扩血管、增加肠黏膜通透性和刺激肠上皮细胞分泌的作用, 可能与UC腹痛、腹泻的发生有关. 在Sánchez-Hidalgo等[20]的研究中, 已经观察到在慢性结肠炎中增加的前列腺素产物依赖于COX-2的活性, 大肠炎评分和肠内COX-2表达指数呈较强的正相关. 在慢性结肠炎中过多的iNOS、NO产物可能对黏膜层的完整性有害, 在不同的组织中能够使细胞衰退的活性氮的产生, 促成肠内损伤的进展, iNOS与COX-2协同促进炎症反应.

STAT是一个重要的细胞内信号转导分子, STAT蛋白质是一个含有STAT1/2/3/4/5a/5b/6的蛋白质家族, 在没有特殊受体刺激时STAT在细胞质中保持无活性形式, 与多个炎症因子的表达相关, 他在UC的发病机制中有重要作用[21]. 在不同的刺激如细胞因子、生长因

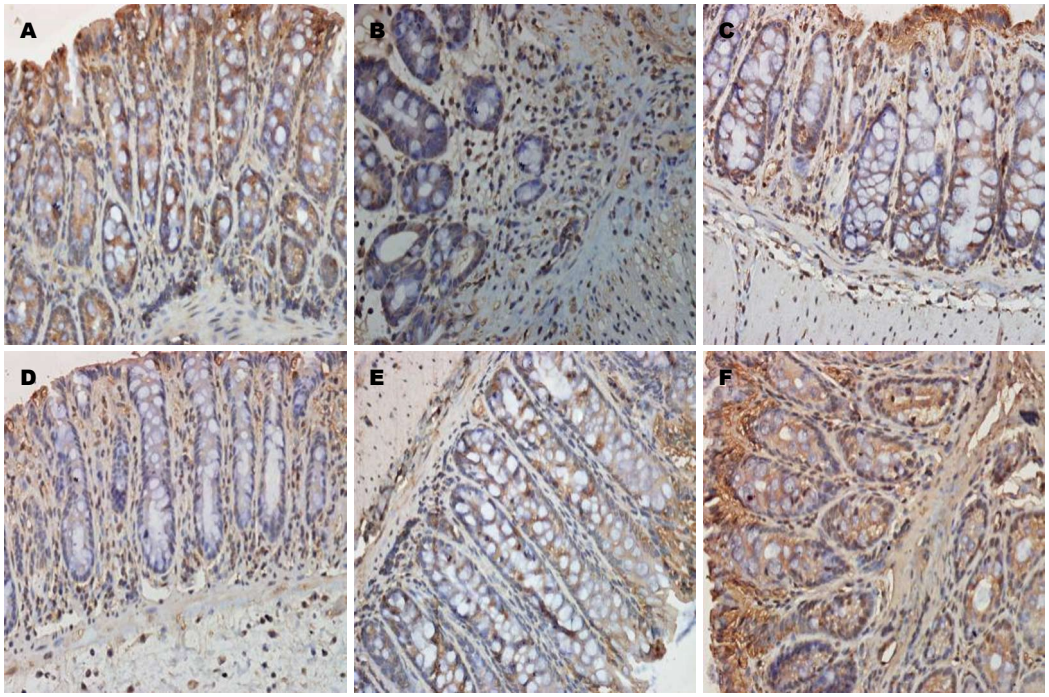

图 2　结肠组织PPAR-γ的表达情况(SP × 400). A: A组; B: B组; C: C组; D: L组; E: M组; F: H组. PPAR-γ: 过氧化物酶体增殖物激活受体-γ.

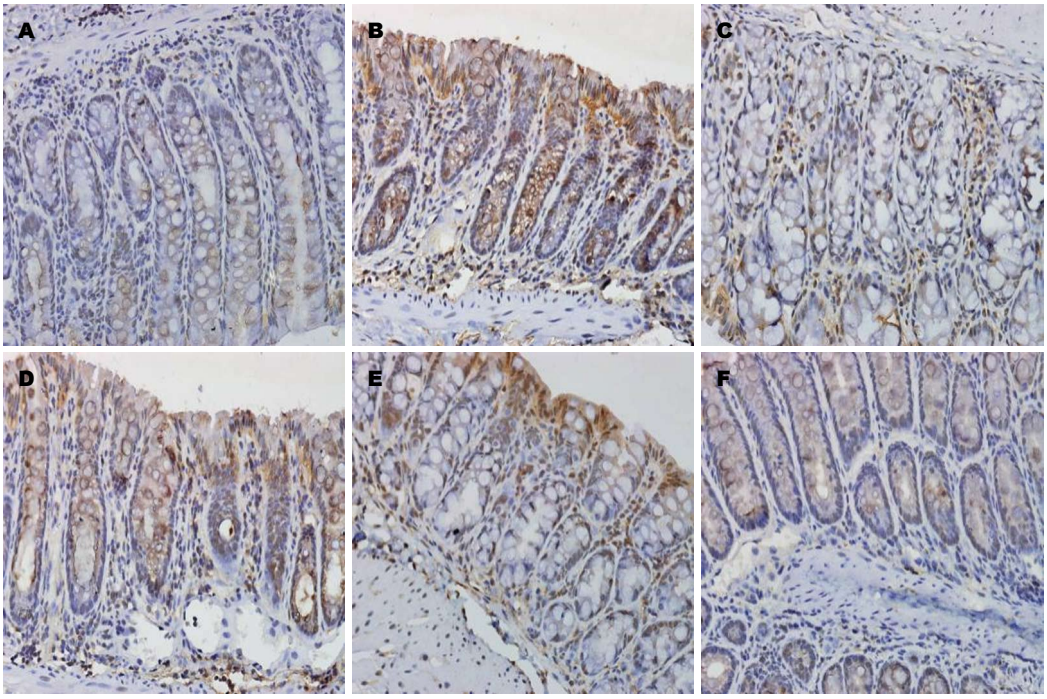

图 3　结肠组织STAT3的表达情况(SP × 400). A: A组; B: B组; C: C组; D: L组; E: M组; F: H组. STAT: 信号转导与转录激活因子.

子、激素类等, STAT蛋白质通过磷酸化、二聚、核转位后能诱导转录, 迅速通过酪氨酸磷酸化而被激活. STAT3是一个重要的细胞内信号转导分子, 扮演一个中心作用, 因为他控制了肿瘤坏死因子-α(tumor necrosis factor α, TNF-α)、白介素(interleukin, IL)-1β等的产生[22]. 在UC的作用机制中, STAT的家族成员之一STAT3在UC发病机制中的重要作用已经在实验研究和临床研究中得到证实, STAT3蛋白、STAT3 mRNA的表达水平与疾病的活

同行评价

本文探讨姜黄素通过STAT3通路对小鼠UC模型的作用, 以及姜黄素对环氧合酶-2、过氧化物酶体增殖物激活受体-γ(peroxisome proliferator-activated receptor γ, PPAR-γ)的影响. 研究结果提示姜黄素治疗小鼠UC模型的机制可能通过提高PPAR-γ的含量, 抑制STAT3信号通路, 减少环氧合酶-2的释放, 减轻中性粒细胞的浸润, 从而减轻小鼠结肠黏膜的损伤而达到治疗UC的作用. 选题有一定的创新性, 给广大临床研究者提供了一定的信息, 对后期药物开发奠定了理论基础.

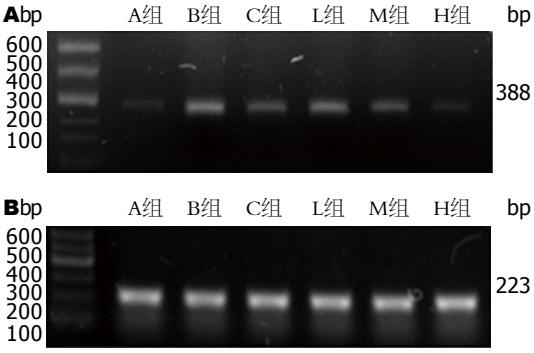

图 4 结肠组织STAT3表达情况. A: 目的基因*STAT3*; B: 内参基因*GAPDH*. STAT: 信号转导与转录激活因子.

表 1 小鼠结肠DAI评分和组织学评分 (分)

分组	*n*	DAI评分
A组	10	0.40 ± 0.24
B组	8	8.00 ± 1.78[b]
C组	9	3.57 ± 0.98[bc]
L组	8	6.17 ± 1.17[bc]
M组	10	4.88 ± 0.99[bc]
H组	10	3.75 ± 1.04[bc]

[b]*P*<0.01 *vs* A组; [c]*P*<0.05 *vs* B组. DAI: 疾病活动指数.

动度成正比[23]. 本研究显示与正常组及C组相比, 模型组大鼠结肠组织DAI评分和组织学评分明显增高; 免疫组织化学法显示模型组大鼠PPAR-γ在结肠的表达较正常组及C组明显降低; 免疫组织化学法、RT-PCR法、Western blot法均显示模型组大鼠STAT较正常组及C组明显增高; ELISA法显示模型组大鼠结肠组织COX-2的表达较正常组明显增高情况, 提示STAT3、PPAR-γ参与了UC的发病.

姜黄素已被证明具有抗炎、降血糖、抗氧化、伤口愈合和抗菌活性. 大量的研究已经证实, 在动物大肠炎模型和UC患者中姜黄素能减弱炎症. Aggarwal等[4]证实姜黄素不但抑制STAT3磷酸化和*STAT3*基因DNA的结合性, 而且降低白细胞的聚集, 下调TNF-α、IL-1β的产生, 限制炎症反应, 从而改善DSS诱导大肠炎的严重性. 姜黄素通过剂量依赖明显地抑制NO、PGE2、促炎细胞因子的释放, 同样, 姜黄素能也减弱NO酶、COX-2 mRNA的表达和蛋白水平[24]. 姜黄素对结肠炎模型的治疗作用机制可能牵涉PPAR-γ和配体的激活. 陈欧等[25]、何双艳等[26]研究显示, 通过姜黄素干预

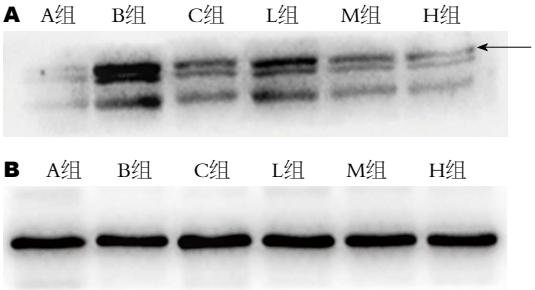

图 5 结肠组织p-STAT3蛋白的表达情况. A: 目的蛋白p-STAT3(箭头所示为p-STAT3); B: GAPDH. STAT: 信号转导与转录激活因子.

小鼠UC, 证实姜黄素对UC有治疗作用.

本实验通过5%DSS溶液建立小鼠UC模型, 姜黄素低、中、高剂量治疗组比模型组小鼠的DAI评分、组织学评分低(P<0.05), 说明姜黄素对UC模型有一定的治疗作用. 免疫组织化学测各组小鼠结肠PPAR-γ、STAT3含量: L、M、H组比B组PPAR-γ含量均高, 差异有统计学意义(P<0.01), L、M、H组比B组STAT3含量均低, 差异有统计学意义(P<0.01), 说明姜黄素能提高溃疡性PPAR-γ含量, 而降低STAT3含量. ELISA法测COX-2量: L、M、H组较B组COX-2量降低, 差异有统计学意义(P<0.01). 与C组相比, L、M组COX-2含量比C组低, 差异有统计学意义(P<0.01), H组评分与C组差异统计学无意义(P>0.05). 于L组相比, M、H组含量低, 差异有统计学意义(P<0.01). M组与H组相比, 差异有统计学意义(P<0.01), 证实姜黄素能降低COX-2, 且根据浓度的不同下调幅度不一. p-STAT3蛋白及STAT3 mRNA含量: C组p-STAT3蛋白、STAT3 mRNA比L组低、比H组高, 差异有统计学意义(P<0.05). C组与M组差异无统计学意义(P>0.5). M组比H组p-STAT3蛋白、STAT3 mRNA表达高, 差异有统计学意义(P<0.05). 提示姜黄素可能通过阻断STAT3信号转导通路, 抑制炎症因子COX-2的释放, 提高PPAR-γ的含量, 从而达到减轻炎症而治疗UC的目的.

大量的研究证明姜黄素具有治疗人类一系列疾病的作用, 包括神经系统病变[27]、心脏血管系统疾病[28]、呼吸道疾病代谢疾病[29]、自身免疫性疾病、肿瘤等疾病, 以及具有预防慢性炎症疾病的作用[30]. 因此, 姜黄素有待很好地应用于临床.

表 2 各组结肠组织PPAR-γ、STAT3及COX-2表达含量 (mean ± SD)

分组	*n*	PPAR-γ	STAT3	COX-2(pg/mL)
A组	10	42.07 ± 3.82	28.25 ± 2.84[d]	24.36 ± 3.66
B组	8	23.15 ± 2.33[b]	66.36 ± 6.08	220.27 ± 10.25
C组	9	63.24 ± 8.52[b]	29.84 ± 3.32[d]	43.85 ± 6.60[d]
L组	8	31.78 ± 3.25[b]	45.26 ± 5.42[d]	165.20 ± 6.61[d]
M组	10	35.68 ± 4.78	29.02 ± 3.28[d]	99.02 ± 8.52[d]
H组	10	62.84 ± 8.24[b]	21.22 ± 3.30[d]	53.84 ± 4.81[d]

[b]*P*<0.01 *vs* A组; [d]*P*<0.01 *vs* B组. PPAR-γ: 过氧化物酶体增殖物激活受体-γ; STAT: 信号转导与转录激活因子; COX-2: 环氧合酶-2.

4 参考文献

1 Podolsky DK. Inflammatory bowel disease. *N Engl J Med* 2002; 347: 417-429 [PMID: 12167685 DOI: 10.1056/NEJMra020831]

2 Dhar A. Environmental factors associated with Crohn's disease in India-there's more to it than meets the eye. *Indian J Gastroenterol* 2011; 30: 255-256 [PMID: 22134791 DOI: 10.1007/s12664-011-0147-z]

3 Ordás I, Eckmann L, Talamini M, Baumgart DC, Sandborn WJ. Ulcerative colitis. *Lancet* 2012; 380: 1606-1619 [PMID: 22914296 DOI: 10.1016/S0140-6736(12)60150-0]

4 Aggarwal BB, Sung B. Pharmacological basis for the role of curcumin in chronic diseases: an age-old spice with modern targets. *Trends Pharmacol Sci* 2009; 30: 85-94 [PMID: 19110321 DOI: 10.1016/j.tips.2008.11.002]

5 Venkataranganna MV, Rafiq M, Gopumadhavan S, Peer G, Babu UV, Mitra SK. NCB-02 (standardized Curcumin preparation) protects dinitrochlorobenzene- induced colitis through down-regulation of NFkappa-B and iNOS. *World J Gastroenterol* 2007; 13: 1103-1107 [PMID: 17373747 DOI: 10.3748/wjg.v13.i7.1103]

6 Liu L, Liu YL, Liu GX, Chen X, Yang K, Yang YX, Xie Q, Gan HK, Huang XL, Gan HT. Curcumin ameliorates dextran sulfate sodium-induced experimental colitis by blocking STAT3 signaling pathway. *Int Immunopharmacol* 2013; 17: 314-320 [PMID: 23856612 DOI: 10.1016/j.intimp.2013.06.020]

7 Cooper HS, Murthy SN, Shah RS, Sedergran DJ. Clinicopathologic study of dextran sulfate sodium experimental murine colitis. *Lab Invest* 1993; 69: 238-249 [PMID: 8350599]

8 Kato S, Hokari R, Matsuzaki K, Iwai A, Kawaguchi A, Nagao S, Miyahara T, Itoh K, Ishii H, Miura S. Amelioration of murine experimental colitis by inhibition of mucosal addressin cell adhesion molecule-1. *J Pharmacol Exp Ther* 2000; 295: 183-189 [PMID: 10991977 DOI: 10.1016/s0016-5085(00)84435-2]

9 Cheah KY, Bastian SE, Acott TM, Abimosleh SM, Lymn KA, Howarth GS. Grape seed extract reduces the severity of selected disease markers in the proximal colon of dextran sulphate sodium-induced colitis in rats. *Dig Dis Sci* 2013; 58: 970-977 [PMID: 23143736 DOI: 10.1007/s10620-012-2464-1]

10 de Almeida AB, Sánchez-Hidalgo M, Martín AR, Luiz-Ferreira A, Trigo JR, Vilegas W, dos Santos LC, Souza-Brito AR, de la Lastra CA. Anti-inflammatory intestinal activity of Arctium lappa L. (Asteraceae) in TNBS colitis model. *J Ethnopharmacol* 2013; 146: 300-310 [PMID: 23313393 DOI: 10.1016/j.jep.2012.12.048]

11 Lee J, Yamamoto T, Kuramoto H, Kadowaki M. TRPV1 expressing extrinsic primary sensory neurons play a protective role in mouse oxazolone-induced colitis. *Auton Neurosci* 2012; 166: 72-76 [PMID: 21855422 DOI: 10.1016/j.autneu.2011.07.008]

12 Yu Q, Zhu S, Zhou R, Yi F, Bing Y, Huang S, Wang Z, Wang C, Xia B. Effects of sinomenine on the expression of microRNA-155 in 2,4,6-trinitrobenzenesulfonic acid-induced colitis in mice. *PLoS One* 2013; 8: e73757 [PMID: 24066068 DOI: 10.1371/journal.pone.0073757]

13 Narushima S, Spitz DR, Oberley LW, Toyokuni S, Miyata T, Gunnett CA, Buettner GR, Zhang J, Ismail H, Lynch RG, Berg DJ. Evidence for oxidative stress in NSAID-induced colitis in IL10-/- mice. *Free Radic Biol Med* 2003; 34: 1153-1166 [PMID: 12706496 DOI: 10.1016/S0891-5849(03)00065-0]

14 Pricolo VE, Madhere SM, Finkelstein SD, Reichner JS. Effects of lambda-carrageenan induced experimental enterocolitis on splenocyte function and nitric oxide production. *J Surg Res* 1996; 66: 6-11 [PMID: 8954824 DOI: 10.1006/jsre.1996.0364]

15 Reingold L, Rahal K, Schmiedlin-Ren P, Rittershaus AC, Bender D, Owens SR, Adler J, Zimmermann EM. Development of a peptidoglycan-polysaccharide murine model of Crohn's disease: effect of genetic background. *Inflamm Bowel Dis* 2013; 19: 1238-1244 [PMID: 23619717 DOI: 10.1097/MIB.0b013e31828132b4]

16 Chassaing B, Aitken JD, Malleshappa M, Vijay-Kumar M. Dextran sulfate sodium (DSS)-induced colitis in mice. *Curr Protoc Immunol* 2014; 104: Unit 15.25 [PMID: 24510619 DOI: 10.1002/0471142735.im1525s104]

17 Semple RK, Chatterjee VK, O'Rahilly S. PPAR gamma and human metabolic disease. *J Clin Invest* 2006; 116: 581-589 [PMID: 16511590 DOI: 10.1172/

JCI28003]
18 Adachi M, Kurotani R, Morimura K, Shah Y, Sanford M, Madison BB, Gumucio DL, Marin HE, Peters JM, Young HA, Gonzalez FJ. Peroxisome proliferator activated receptor gamma in colonic epithelial cells protects against experimental inflammatory bowel disease. *Gut* 2006; 55: 1104-1113 [PMID: 16547072 DOI: 10.1136/gut.2005.081745]
19 Kundu P, Ling TW, Korecka A, Li Y, D'Arienzo R, Bunte RM, Berger T, Arulampalam V, Chambon P, Mak TW, Wahli W, Pettersson S. Absence of intestinal PPARγ aggravates acute infectious colitis in mice through a lipocalin-2-dependent pathway. *PLoS Pathog* 2014; 10: e1003887 [PMID: 24465207 DOI: 10.1371/journal.ppat.1003887]
20 Sánchez-Hidalgo M, Martín AR, Villegas I, Alarcón De La Lastra C. Rosiglitazone, an agonist of peroxisome proliferator-activated receptor gamma, reduces chronic colonic inflammation in rats. *Biochem Pharmacol* 2005; 69: 1733-1744 [PMID: 15876425 DOI: 10.1016/j.bcp.2005.03.024]
21 Mudter J, Weigmann B, Bartsch B, Kiesslich R, Strand D, Galle PR, Lehr HA, Schmidt J, Neurath MF. Activation pattern of signal transducers and activators of transcription (STAT) factors in inflammatory bowel diseases. *Am J Gastroenterol* 2005; 100: 64-72 [PMID: 15654782 DOI: 10.1111/j.1572-0241.2005.40615.x]
22 Fu XY. STAT3 in immune responses and inflammatory bowel diseases. *Cell Res* 2006; 16: 214-219 [PMID: 16474436 DOI: 10.1038/sj.cr.7310029]
23 牛宏垚, 张晓岚, 王娜, 李娜, 宋光辉, 蒋树林, 姜慧卿. STAT3在溃疡性结肠炎患者肠黏膜的表达及活化增强. 基础医学与临床 2008; 28: 1277-1282
24 Jin CY, Lee JD, Park C, Choi YH, Kim GY. Curcumin attenuates the release of pro-inflammatory cytokines in lipopolysaccharide-stimulated BV2 microglia. *Acta Pharmacol Sin* 2007; 28: 1645-1651 [PMID: 17883952 DOI: 10.1111/j.1745-7254.2007.00651.x]
25 陈欧, 李昌平, 罗彬, 冯琦, 马春华, 冯凯祥. 姜黄素对DSS诱导的小鼠溃疡性结肠炎的疗效. 世界华人消化杂志 2011; 19: 680-686
26 何双艳, 李珏宏, 李昌平, 陈欧, 石蕾. 姜黄素对DSS诱导的溃疡性结肠炎小鼠p38MAPK表达的影响. 实用医学杂志 2014: 539-541
27 Noorafshan A, Asadi-Golshan R, Abdollahifar MA, Karbalay-Doust S. Protective role of curcumin against sulfite-induced structural changes in rats' medial prefrontal cortex. *Nutr Neurosci* 2015; 18: 248-255 [PMID: 24694040 DOI: 10.1179/1476830514Y.0000000123]
28 Ali MS, Mudagal MP, Goli D. Cardioprotective effect of tetrahydrocurcumin and rutin on lipid peroxides and antioxidants in experimentally induced myocardial infarction in rats. *Pharmazie* 2009; 64: 132-136 [PMID: 19320287]
29 Obata K, Kojima T, Masaki T, Okabayashi T, Yokota S, Hirakawa S, Nomura K, Takasawa A, Murata M, Tanaka S, Fuchimoto J, Fujii N, Tsutsumi H, Himi T, Sawada N. Curcumin prevents replication of respiratory syncytial virus and the epithelial responses to it in human nasal epithelial cells. *PLoS One* 2013; 8: e70225 [PMID: 24058438 DOI: 10.1371/journal.pone.0070225]
30 Aggarwal BB, Harikumar KB. Potential therapeutic effects of curcumin, the anti-inflammatory agent, against neurodegenerative, cardiovascular, pulmonary, metabolic, autoimmune and neoplastic diseases. *Int J Biochem Cell Biol* 2009; 41: 40-59 [PMID: 18662800 DOI: 10.1016/j.biocel.2008.06.010]

编辑: 于明茜 电编: 都珍珍

WCJD 世界华人消化杂志®

在线投稿: http://www.baishideng.com/wcjd/ch/index.aspx
帮助平台: http://www.wjgnet.com/esps/helpdesk.aspx
DOI: 10.11569/wcjd.v24.i1.37

世界华人消化杂志 2016年1月8日; 24(1): 37-43
ISSN 1009-3079 (print) ISSN 2219-2859 (online)
© 2016年版权归百世登出版集团有限公司所有.

甘露糖受体在肝细胞癌中的表达及意义

郭林娜, 高恒宇, 何 苗, 刘 丹

郭林娜, 高恒宇, 齐齐哈尔医学院解剖教研室 黑龙江省齐齐哈尔市 161006

何苗, 大庆油田总医院病理科 黑龙江省大庆市 163000

刘丹, 齐齐哈尔医学院生物遗传教研室 黑龙江省齐齐哈尔市 161006

郭林娜, 讲师, 主要从事人体解剖学的教学和研究.

黑龙江省教育厅基金资助项目, No. 12531831

作者贡献分布: 此课题由郭林娜设计; 实验操作部分与统计由刘丹与高恒宇完成; 何苗完成论文写作与标本收集.

通讯作者: 郭林娜, 讲师, 161006, 黑龙江省齐齐哈尔市建华区卜奎北大街333号, 齐齐哈尔医学院解剖教研室.
30547814@qq.com
电话: 0452-2663184

收稿日期: 2015-10-26
修回日期: 2015-11-26
接受日期: 2015-12-07
在线出版日期: 2016-01-08

Significance of expression of mannose receptor in hepatocellular carcinoma

Lin-Na Guo, Heng-Yu Gao, Miao He, Dan Liu

Lin-Na Guo, Heng-Yu Gao, Department of Anatomy, Qiqihar Medical College, Qiqihar 161006, Heilongjiang Province, China

Miao He, Department of Pathology, Daqing Oil Field General Hospital, Daqing 163000, Heilongjiang Province, China

Dan Liu, Department of Biological Genetics, Qiqihar Medical College, Qiqihar 161006, Heilongjiang Province, China

Supported by: the Foundation of Heilongjiang Provincial Department of Education, No. 12531831

Correspondence to: Lin-Na Guo, Lecturer, Department of Anatomy, Qiqihar Medical College, 333 Bukui North Street, Jianhua District, Qiqihar 161006, Heilongjiang Province, China. 30547814@qq.com

Received: 2015-10-26
Revised: 2015-11-26
Accepted: 2015-12-07
Published online: 2016-01-08

Abstract

AIM: To detect the expression of mannose receptor (MR) in hepatocellular carcinoma tissues and hepatocellular carcinoma cell lines, and to analyze the relationship between MR expression and the occurrence, development and malignancy of hepatocellular carcinoma.

METHODS: Immunohistochemical method was used to detect the expression of MR in 50 hepatocellular carcinoma tissues, matched tumor adjacent tissues and 10 normal liver tissues. Immunofluorescence and Western blot were used to assay the expression of MR in hepatocellular carcinoma cell lines and a normal liver cell line.

RESULTS: By immunohistochemistry, it was found that MR expression was significantly higher in hepatocellular carcinoma tissues than in tumor adjacent tissues (86% *vs* 76%, $P < 0.05$) and normal liver tissues (86% *vs* 30%, $P < 0.01$). Immunofluorescence showed that MR was highly expressed in hepatocellular carcinoma cell lines BEL-7402 and HepG2, but lowly expressed in the human liver cell line HL-7702. Western blot analysis indicated that MR expression was significantly higher in BEL-7402 cells than in HepG2 cells ($P < 0.01$)

背景资料
肝癌是我国常见的恶性肿瘤, 全世界每年新增肝癌约为26万例, 而42.5%的肝癌分布在中国. 寻找肝细胞癌的治疗和诊断的靶点就成为研究的热点, 而甘露糖受体(mannose receptor, MR)作为识别受体可以作为治疗的靶点.

同行评议者
张毅, 教授, 主任医师, 郑州大学第一附属医院生物细胞治疗中心; 曲春枫, 教授, 中国医学科学院肿瘤医院肿瘤研究所分子肿瘤学国家重点实验室

研发前沿
MR作为一种模式识别受体, 已经证明在多种组织中有表达, 但在肝细胞癌中的表达情况报道很少, 本课题主要检测MR在肝细胞癌中表达与肝细胞癌的发生、发展及恶性程度的关系.

and HL-7702 cells ($P < 0.01$).

CONCLUSION: MR is highly expressed in hepatocellular carcinoma tissues and hepatocellular carcinoma cell lines, and the expression of MR is significantly associated with the occurrence, development and malignancy of hepatocellular carcinoma.

© 2016 Baishideng Publishing Group Inc. All rights reserved.

Key Words: Hepatocellular carcinoma; Mannose receptor; Hepatoma; HepG2; BEL-7402

Guo LN, Gao HY, He M, Liu D. Significance of expression of mannose receptor in hepatocellular carcinoma. Shijie Huaren Xiaohua Zazhi 2016; 24(1): 37-43 URL: http://www.wjgnet.com/1009-3079/24/37.asp DOI: http://dx.doi.org/10.11569/wcjd.v24.i1.37

摘要

目的: 观察甘露糖受体(mannose receptor, MR)在肝细胞癌组织/肝癌细胞系中的表达, 探讨其与肝细胞癌发生、发展及恶性程度的关系.

方法: 应用免疫组织化学检测50例肝细胞癌组织及癌旁组织、10例正常肝组织中MR的表达, 免疫荧光法、Western blot法检测肝癌细胞系、肝细胞系中MR的表达.

结果: 免疫组织化学染色: 肝细胞癌组织中MR的表达水平明显高于癌旁组织及正常肝组织(86% *vs* 76%, 30%, $P<0.05$). 免疫荧光: MR在肝癌细胞系BEL-7402、HepG2和人肝细胞系HL-7702中均有表达. 在肝癌细胞系BEL-7402、HepG2上有很强的MR表达, 在肝细胞系HL-7702上MR的表达分布明显较少. Western blot法: MR在肝癌细胞系HepG2、BEL-7402和人肝细胞系HL-7702上均有表达, 肝癌细胞BEL-7402中MR的表达水平明显高于肝癌细胞HepG2($P<0.01$)、肝细胞HL-7702($P<0.01$).

结论: MR在肝细胞癌组织/肝癌细胞系中高表达提示可能与肝细胞癌的发生、发展及恶性程度密切相关.

© 2016年版权归百世登出版集团有限公司所有.

关键词: 肝细胞癌; 甘露糖受体; 肝癌细胞; HepG2; BEL-7402

核心提示: 本文使用免疫组织化学法、免疫荧光法及Western blot法检测肝细胞癌组织/肝癌细胞系中甘露糖受体(mannose receptor, MR)的表达, 结果显示, MR在恶性程度高的组织和细胞系中表达强度高. 提示MR的表达与肝细胞癌的发生、发展有密切关系, 并且肝细胞癌的恶性程度可能与MR的表达呈正相关.

郭林娜, 高恒宇, 何苗, 刘丹. 甘露糖受体在肝细胞癌中的表达及意义. 世界华人消化杂志 2016; 24(1): 37-43 URL: http://www.wjgnet.com/1009-3079/24/37.asp DOI: http://dx.doi.org/10.11569/wcjd.v24.i1.37

0 引言

肝细胞癌(hepatocellular carcinoma, HCC) 是一种恶性程度极高的消化系恶性肿瘤, 是全世界癌症死亡的第3大原因[1]. 在世界上发病率不断上升, 有60%的患者就诊时已是中晚期, 手术治愈率极差, 5年生存率仅为0%-10%[2,3]. 因此, 寻找组织特异性强的诊断指标、治疗靶点成为目前肝癌研究的热点之一. 甘露糖受体(mannose receptor, MR)作为一种模式识别受体主要表达于巨噬细胞及树突细胞[4,5]等免疫细胞表面, 也称CD206, 也可以用作巨噬细胞的分型[6]. 学者们在阴道上皮细胞[7]、星形胶质细胞[8]等细胞上也发现了MR的表达, 目前已证明MR在胰腺癌细胞[9]、结肠癌[10]等多种肿瘤细胞中都有表达, 本研究主要检测MR在HCC组织/肝癌细胞系中的表达, 初步探讨其与肝癌的发生、发展、恶性程度的关系, 为诊断及治疗提供新的靶点.

1 材料和方法

1.1 材料 选取2003-01/2014-01在大庆油田总院和齐齐哈尔医学院病理中心手术切除并病理证明为HCC的存档蜡块标本53例, 其中男性36例, 女性17例, 平均年龄51.41岁±7.37岁, 从中选取50例蜡块切取癌组织、癌旁组织. 同时取病理检查确认为正常的肝组织10例为对照组. CD206人抗兔单克隆抗体购自Proteintech公司; 内参蛋白、二抗、浓缩型DAB试剂盒购自北京中杉金桥生物技术有限公司.

1.2 方法

1.2.1 SP法免疫组织化学染色: 由病理科技师切片, 取4 μm厚的组织切片, 铺平, 常规脱蜡

至水, 组织切片脱水之前于60 ℃的烤片机上烘烤过夜. 第2天自烤片机中取出组织切片, 梯度乙醇脱水, 取出组织切片放入PBS缓冲液中, 洗3次, 每次5 min. 0.3%H_2O_2 37 ℃恒温箱中孵育30 min, 以阻断内源性过氧化物酶. PBS冲洗5 min×3次, 0.01%柠檬酸盐缓冲液抗原修复, 高压2 min, 自然冷却至室温. PBS冲洗5 min×3次, 滴加一抗, 4 ℃过夜. PBS冲洗5 min×3次, 滴加二抗, 室温孵育30 min. PBS冲洗5 min×3次, DAB显色, 苏木素复染, 中性树胶封片, 光镜观察. PBS代替一抗作为阴性对照.

1.2.2 细胞培养: 取冻存在-80 ℃的肝癌细胞系复苏培养, HepG2和BEL-7402在含10%胎牛血清的DMEM培养基中培养, 人肝细胞系HL-7702用含20%胎牛血清的1640培养基培养, 且含100 U/mL的青霉素和100 μg/mL的链霉素, 在37 ℃ 50 mL/L CO_2饱和湿度的培养箱中培养, 2 d换液1次, 3 d左右传代1次, 并取对数生长期的细胞做以下实验.

1.2.3 荧光免疫检测: 分别取对数生长期的BEL-7402、HepG2和HL-7702 3种细胞制备成细胞悬液, 调整细胞浓度为5×10^6/mL种植于载玻片上, 在37 ℃ 50 mL/L CO_2饱和湿度的培养箱中培养48 h. 4%多聚甲醛固定, 用含5%胎牛血清的PBS做细胞封闭, 滴加一抗室温下作用2 h, PBS冲洗5 min×3次, 滴加异硫氰酸荧光素结合的二抗, PBS冲洗5 min×3次, 95%甘油封片, 荧光免疫显微镜下进行观察, 拍照.

1.2.4 细胞裂解: 取对数生长期的肝癌细胞系HepG2、BEL-7402和人肝细胞系HL-7702, PBS洗涤细胞2次, 0.25%的胰酶消化细胞, 收集至1.5 mL的EP管内, 向EP管内加入100 μL细胞裂解液(裂解液与蛋白酶抑制剂的混合物)冰上裂解30 min, 4 ℃ 14000 *g*离心10 min, 取上清分别装入1.5 mL的EP管内并做好体积、分组情况等标记.

1.2.5 蛋白定量: 将0.5 mg/mL蛋白标准品稀释品按0、1、2、4、8、16 μL加入96孔板上, 样品蛋白肝癌细胞系HepG2、BEL-7402和人肝细胞系HL-7702按每孔2 μL加入96孔板内, 每组设3个复孔, 各孔用0.9%生理盐水补足至20 μL, 每孔加入BCA 200 μL, 混匀后, 室温孵育2 h, 置于自动酶标仪中检测570 nm的吸光度(*A*)值, 利用*A*值与浓度之间的关系, 绘制标准曲线, 计算出样品的蛋白浓度, 加1×上样缓冲液, 然后用细胞裂解液调整样品蛋白浓度为1.8 μg/μL, 100 ℃加热5 min, 冷却后混匀, -20 ℃保存.

1.2.6 Western blot检测: 按抗体分子量要求配置8%的分离胶和5%的浓缩胶, 每孔18 μL蛋白样品上样, 电泳电压为110 V, 时间为2 h, 转膜电压设置为70 V, 时间为90 min, 5%脱脂奶粉封闭1 h, 丽春红染色3 min, TBS冲膜5 min×3次, 加一抗(1∶500)4 ℃过夜, TBST洗膜5 min×3次, 滴加二抗(1∶2000)室温孵育2 h, 进行ECL发光, 显影, 定影, 图像灰度分析用Photoshop软件.

1.2.7 结果判断: 具体方法[11,12]为在显微镜下观察切片, 随机选取5个不同的视野, 阳性结果呈棕黄色颗粒, 分别记录每个视野的阳性细胞数量, 计算其平均值: (1)阳性细胞数<10%或无阳性细胞表达为0分; (2)阳性细胞数<25%或多数阳性细胞显色较弱为1分; 强阳性细胞数占25%-75%为2分; (3)强阳性细胞数>75%为3分. 并对细胞着色情况评分, 细胞不着色为1分, 着色浅棕色为2分, 着色深棕色为3分, 将切片着色得分与阳性细胞数得分相乘得数定为阳性系数, 0分为阴性(-), 1-4分为弱阳性(+), 4-9分为强阳性(++).

统计学处理 采用SPSS17.0进行统计学分析, 对两组间均数比较采用*t*检验、计数资料用SNK-*q*检验. $P<0.05$为差异显著有统计学意义.

2 结果

2.1 MR在3种组织中的表达 免疫组织化学检测结果显示, 43例HCC组织、38例癌旁组织及3例肝组织中检测到MR的表达, 表现为位于细胞胞质内或胞内的棕黄色颗粒(图1). 3例正常肝组织中, 见少量的MR阳性表达. MR在3种组织中的阳性表达率分别为86%、76%、30%(表1), 3组之间进行分析有统计学意义($P<0.05$).

2.2 MR在肝癌细胞系上的表达 免疫荧光染色法检测结果显示: 甘露糖受体染色阳性的结果为黄绿色, 根据图2可以看到甘露糖受体在肝癌细胞系BEL-7402、HepG2和人肝细胞系HL-7702中均有表达. 但在肝癌细胞系BEL-7402、HepG2上可见有非常典型的很强的甘露糖受体分布表达, 而在肝细胞系

相关报道
目前已经证明MR与胰腺癌、膀胱癌等密切相关, 而在肝癌中的表达研究较少.

创新盘点
MR作为多糖识别受体在肝癌上丰富的表达, 可成为治疗和诊断的靶点.

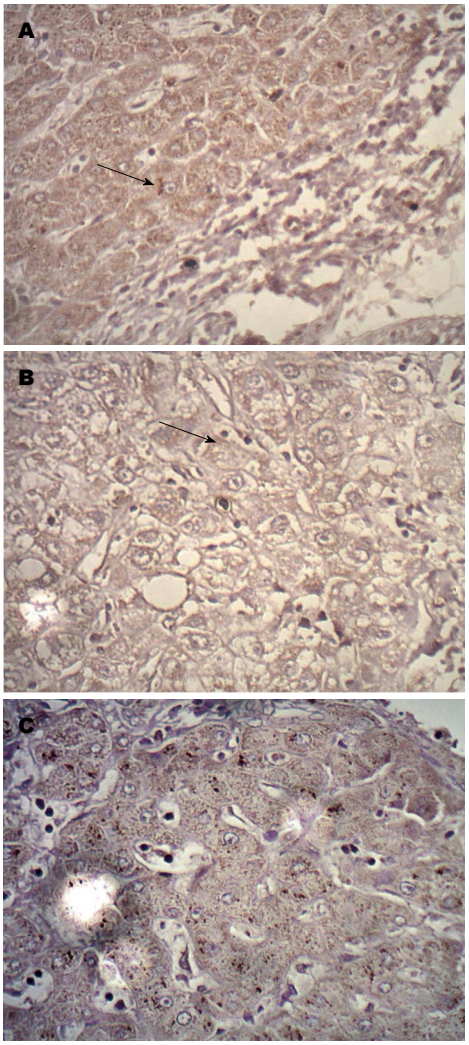

图 1 MR在各组织中的表达(×100). A: 肝癌组织; B: 癌旁组织; C: 正常肝组织. 箭头为MR阳性区. MR: 甘露糖受体.

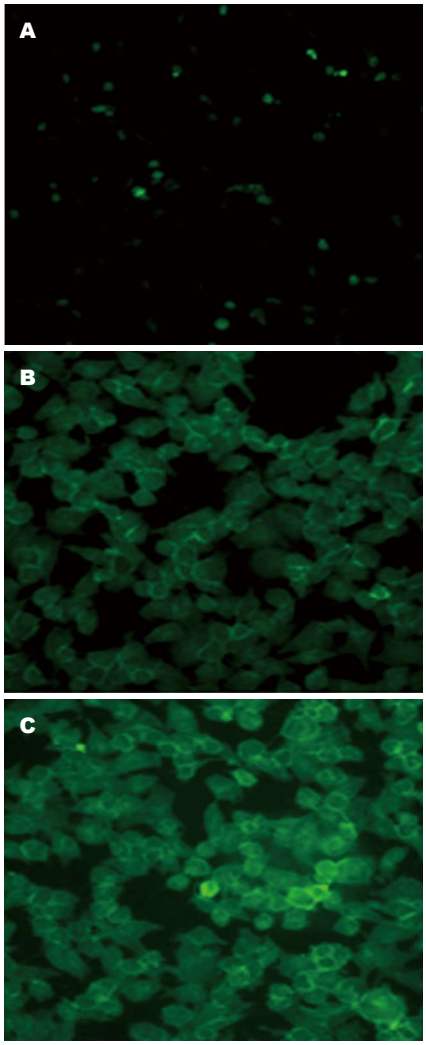

图 2 MR在肝癌细胞系上的表达(×400). A: HL-7702; B: HepG2; C: BEL-7402. MR: 甘露糖受体.

HL-7702上甘露糖受体的表达分布明显较低.

2.3 Western blot检测MR在3种细胞系中的表达情况 通过Western blot检测甘露糖受体在肝癌细胞系HepG2、BEL-7402和人肝细胞系HL-7702上均有表达, 在各个细胞系的相对表达量由高向低为肝癌细胞系BEL-7402、HepG2及人肝细胞系HL-7702; 甘露糖受体在HepG2、BEL-7402两个肝癌细胞系上的表达均较正常肝细胞系HL-7702上的表达高, 而甘露糖受体在HepG2、BEL-7402两个肝癌细胞系上的表达情况进行比较, 得出MR在肝癌细胞系BEL-7402中的相对表达量高于在肝癌细胞系HepG2上的表达(图3).

3 讨论

HCC是一种多基因多途径致病、病情隐匿、恶性程度极高、发展速度快、生存率低、发现晚的疾病, 发现为多中晚期[13]. 从肝癌的治疗角度来看, 手术切除率不到20%[14], 或经肝动脉栓塞化疗, 局部消融和放疗等, 但总体疗效差[15]. 而且以化疗药物为主的治疗, 其白细胞下降、恶心呕吐等全身反应特别明显, 治疗效果亦不佳, 所以寻找肝癌诊断和治疗的新靶点已经成为了肝癌诊治研究的热点之一, 本研究对MR在HCC中的表达情况进行分析, 为肝癌靶向药物的研究提供依据, 进而增加药物的组织特异性, 减少药物的全身反应.

MR为Ⅰ型跨膜蛋白受体, 是一大小为175 kDa的跨膜糖蛋白, MR是20世纪70年代作为MR家族成员之一第一个被发现, 其被称为糖识别受体可通过胞外区识别和结合特定的糖类分子, 在不同的多糖分子中以甘露糖、岩藻糖与甘露糖受体结合能力最强, 其次为葡萄糖、*N*-乙酰葡萄胺, 半乳糖则不能

应用要点
通过多种方法检测MR在肝细胞癌中的表达，可以作为肝细胞癌病理诊断的依据.

表 1　免疫组织化学检测MR在3种组织中的表达

组织类型	*n*	MR			百分率(%)	*P*值
		−	+	++		
肝癌组织	50	7	12	31	86	<0.05
癌旁组织	50	12	23	15	76	<0.05[ac]
正常肝组织	10	7	2	1	30	<0.01[d]

[a]*P*<0.05 *vs* 正常肝组织; [c]*P*<0.05, [d]*P*<0.01 *vs* 肝癌组织. MR: 甘露糖受体.

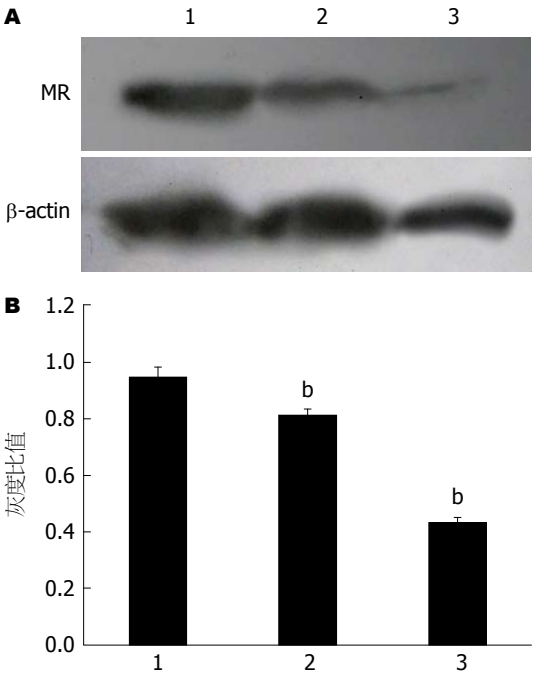

图 3　MR在肝癌细胞系上的表达. A: Western blot检测结果; B: 各细胞系与β−actin灰度比值. 1: BEL−7402; 2: HepG2; 3: HL−7702. [b]*P*<0.01 *vs* BEL−7402. MR: 甘露糖受体.

与之结合[5,16]. MR作为糖识别受体被广泛应用，利用多糖与甘露糖受体结合及巨噬细胞表达甘露糖受体这一特性. 田维毅等[17]建立了筛选中药复方的巨噬细胞甘露糖受体模型，用于筛选四物汤等6个复方多糖中的MR结合成分，确定了四君子汤、六味地黄汤和玉屏风散等3种复方多糖可能通过与MR结合发挥药理活性. 帅小雪等[18]证明灵芝多糖可以通过甘露糖受体影响巨噬细胞的免疫调节作用. 江泽波等[19]亦证明猪苓多糖通过MR对巨噬细胞的免疫作用起到双向调节作用. 本实验证实肝癌细胞上也有MR的表达，所以，我们可以推测，多糖类药亦可以通过与MR结合，对肝癌细胞起到相应的作用. 另外，关于MR更多的是免疫方面的研究，研究[20-23]证明MR在病原体感染、识别、吞噬及清除等过程中发挥着十分的重要作用. 根据此方面研究结果，我们也可以认为MR在肝癌组织上表达，通过免疫调节方面起到抗肿瘤的作用. 汪炳瑞等[9]利用铜绿假单胞菌的多糖菌毛可以特异性识别甘露糖受体的特性，对铜绿假单胞菌对胰腺癌细胞的抑制效应及分子机制进行研究，证明该药可通过MR这一靶点促进胰腺癌细胞SW1990、PANC-1凋亡. 有研究证明MR与纤维化疾病也存在相关性，López-Guisa等[24]指出MR2存在能减轻肾纤维化的程度，肝纤维化过程中MR的表达呈逐渐上升的趋势[25,26]，Gai等[27]也发现在HCC上有MRC2表达，在肝癌的靶向治疗的研究中也多次把甘露糖受体作为研究对象提出[26]. Movahedi等[28]发现在缺氧时，肿瘤区前血管TAM的MR高表达，选择MR靶向沉默的TAM既可以抑制肿瘤的生长. Keler等[29]研究利用MR靶向疫苗治疗肿瘤. 还有研究[30,31]证明MR与肿瘤的淋巴管转移相关. 有文献报道[9,32]，PA-MSHA通过识别MR，抑制肿瘤细胞上受体EGFR的活化，继而抑制肿瘤细胞增殖并诱导其凋亡. 因此，如果可以证实HCC上有丰富的甘露糖受体表达，并随着肝癌的恶性程度提高表达量也进一步提高，那么我们就可以把MR作为HCC的治疗靶点提出，基于此目的本研究主要检查MR在肝癌组织及细胞中的表达，证明MR表达与肝癌的发生、发展及恶性程度的关系，为肝癌诊断和治疗提供新的靶点. 本研究利用免疫组织化学方法观察了甘露糖受体在HCC中的表达情况，其在肝癌组织中的表达水平高于其在癌旁组织中的表达，癌旁组织内的表达水平高于正常肝组织，三者统计学分析有明显差异，证明其可能与HCC的发生、发展及恶性程度有关. 另外，MR在肝癌中高表

同行评价

本文内容祥实, 文字精炼, 研究课题新颖, 提出了一种鉴别肝癌细胞的新方法, 为肝癌的诊断及临床治疗提供了新的靶点, 具有潜在的临床应用前景.

达使其成为肝癌治疗靶点筛选的潜在指标. Western blot检测、免疫荧光染色法检测肝癌细胞系HepG2、BEL-7402上MR的表达情况明显高于人肝细胞系HL-7702, 且在恶性程度较高. 肝癌细胞系BEL-7402内的表达水平高于肝癌细胞系HepG2的表达, 为筛选甘露糖受体敏感型药提供了实验室支持. 根据此项研究结果我们可以推测: 甘露糖受体的表达与HCC的发生、发展有密切关系, 并且HCC的恶性程度可能与甘露糖受体的表达呈正相关的.

总之, MR在肝癌组织内部有较高的表达, 而在癌旁组织表达较低, 正常肝组织中表达最低, 因此, 推测其可能与肝癌的发生、发展有关, 可以发展成为HCC治疗和诊断的新靶点. 下一步我们将进行分子生物学及基因干扰等方面的实验, 进一步证实MR与肝癌发生发展的关系. 为肝癌的诊断筛选出新的标志物、为肝癌的治疗提供新靶点, 为临床诊断治疗奠定理论基础.

4 参考文献

1 Jemal A, Bray F, Center MM, Ferlay J, Ward E, Forman D. Global cancer statistics. *CA Cancer J Clin* 2011; 61: 69-90 [PMID: 21296855 DOI: 10.3322/caac.20107]

2 Dalton-Fitzgerald E, Tiro J, Kandunoori P, Halm EA, Yopp A, Singal AG. Practice patterns and attitudes of primary care providers and barriers to surveillance of hepatocellular carcinoma in patients with cirrhosis. *Clin Gastroenterol Hepatol* 2015; 13: 791-798.e1 [PMID: 25019694 DOI: 10.1016/j.cgh.2014.06.031]

3 Yang JD, Nakamura I, Roberts LR. The tumor microenvironment in hepatocellular carcinoma: current status and therapeutic targets. *Semin Cancer Biol* 2011; 21: 35-43 [PMID: 20946957 DOI: 10.1016/j.semcancer.2010.10.007]

4 Gorovits B, Krinos-Fiorotti C. Proposed mechanism of off-target toxicity for antibody-drug conjugates driven by mannose receptor uptake. *Cancer Immunol Immunother* 2013; 62: 217-223 [PMID: 23223907 DOI: 10.1007/s00262-012-1369-3]

5 Gazi U, Martinez-Pomares L. Influence of the mannose receptor in host immune responses. *Immunobiology* 2009; 214: 554-561 [PMID: 19162368 DOI: 10.1016/j.imbio.2008.11.004]

6 Liu G, Yang H. Modulation of macrophage activation and programming in immunity. *J Cell Physiol* 2013; 228: 502-512 [PMID: 22777800 DOI: 10.1002/jcp.24157]

7 牛战琴, 石一复. 雌激素对小鼠阴道上皮细胞C-型凝集素表达的影响. 现代产科进展 2010; 20: 962-964

8 付惠群, 王天龙. 星形胶质细胞与老龄脑内中枢神经炎症反应. 北京医学 2015; 37: 777-779

9 汪炳瑞, 程兮, 杨卫平. 铜绿假单胞菌对胰腺癌细胞的抑制效应及分子机制研究. 外科理论与实践 2015; 20: 327-332

10 Höchst B, Schildberg FA, Böttcher J, Metzger C, Huss S, Türler A, Overhaus M, Knoblich A, Schneider B, Pantelis D, Kurts C, Kalff JC, Knolle P, Diehl L. Liver sinusoidal endothelial cells contribute to CD8 T cell tolerance toward circulating carcinoembryonic antigen in mice. *Hepatology* 2012; 56: 1924-1933 [PMID: 22610745 DOI: 10.1002/hep.25844]

11 顾泽鑫, 赵微微. 肺鳞癌术后组织中转移相关蛋白2、上皮型黏附素和组织蛋白酶K表达及意义. 中国老年病学杂志 2015; 35: 5194-5195

12 谢立平, 张彧婷, 刘冰华, 陈永春, 高喜仁, 金海峰. 乳腺癌组织中nm23和P53的表达与浸润转移的相关性研究. 中国现在医生 2010; 48: 20-22

13 范正军, 杨飞龙, 孙涛, 程波. PIWIL1在肝细胞癌中的表达及临床意义. 世界华人消化杂志 2014; 22: 119-124

14 Llovet JM, Bruix J. Molecular targeted therapies in hepatocellular carcinoma. *Hepatology* 2008; 48: 1312-1327 [PMID: 18821591 DOI: 10.1002/hep.22506]

15 Lin S, Hoffmann K, Schemmer P. Treatment of hepatocellular carcinoma: a systematic review. *Liver Cancer* 2012; 1: 144-158 [PMID: 24159579 DOI: 10.1159/000343828]

16 张巍, 张昆. 中药多糖选择性免疫细胞受体研究进展. 中医药信息 2012; 29: 125-127

17 田维毅, 董登祥, 杨娟. 巨噬细胞甘露糖受体模型的初步建立及其在中药复方筛选中的应用. 中成药 2009; 31: 834-838

18 帅小雪, 李文娟, 刘丹凤, 王玉婷, 朱科学, 谢明勇. 黑灵芝多糖对小鼠腹腔巨噬细胞甘露糖受体的影响. 营养卫生 2014; 35: 262-267

19 江泽波, 胡金萍, 温晓文, 赵晋, 曾星. 猪苓多糖对巨噬细胞RAW264.7的双向免疫调节作用. 免疫学杂志 2014; 30: 1033-1038

20 Ramirez-Garcia A, Arteta B, Abad-Diaz-de-Cerio A, Pellon A, Antoran A, Marquez J, Rementeria A, Hernando FL. Candida albicans increases tumor cell adhesion to endothelial cells in vitro: intraspecific differences and importance of the mannose receptor. *PLoS One* 2013; 8: e53584 [PMID: 23301091 DOI: 10.1371/journal.pone.0053584]

21 Liu Z, Ma Y, Moyer MP, Zhang P, Shi C, Qin H. Involvement of the mannose receptor and p38 mitogen-activated protein kinase signaling pathway of the microdomain of the integral membrane protein after enteropathogenic Escherichia coli infection. *Infect Immun* 2012; 80: 1343-1350 [PMID: 22290149]

22 Upham JP, Pickett D, Irimura T, Anders EM, Reading PC. Macrophage receptors for influenza A virus: role of the macrophage galactose-type lectin and mannose receptor in viral entry. *J Virol* 2010; 84: 3730-3737 [PMID: 20106926 DOI: 10.1128/JVI.02148-09]

23 McDonald B, Jenne CN, Zhuo L, Kimata K, Kubes P. Kupffer cells and activation of endothelial TLR4 coordinate neutrophil adhesion within liver sinusoids during endotoxemia.

Am J Physiol Gastrointest Liver Physiol 2013; 305: G797-G806 [PMID: 24113769 DOI: 10.1152/ajpgi.00058.2013]

24 López-Guisa JM, Cai X, Collins SJ, Yamaguchi I, Okamura DM, Bugge TH, Isacke CM, Emson CL, Turner SM, Shankland SJ, Eddy AA. Mannose receptor 2 attenuates renal fibrosis. *J Am Soc Nephrol* 2012; 23: 236-251 [PMID: 22095946 DOI: 10.1681/ASN.2011030310]

25 Andersen ES, Rødgaard-Hansen S, Moessner B, Christensen PB, Møller HJ, Weis N. Macrophage-related serum biomarkers soluble CD163 (sCD163) and soluble mannose receptor (sMR) to differentiate mild liver fibrosis from cirrhosis in patients with chronic hepatitis C: a pilot study. *Eur J Clin Microbiol Infect Dis* 2014; 33: 117-122 [PMID: 24424890 DOI: 10.1007/s10096-013-1936-3]

26 徐广灿. 肝靶向药物研究概况. 贵阳中医学院学报 2015; 37: 97-100

27 Gai X, Tu K, Lu Z, Zheng X. MRC2 expression correlates with TGFβ1 and survival in hepatocellular carcinoma. *Int J Mol Sci* 2014; 15: 15011-15025 [PMID: 25162823 DOI: 10.3390/ijms150915011]

28 Movahedi K, Schoonooghe S, Laoui D, Houbracken I, Waelput W, Breckpot K, Bouwens L, Lahoutte T, De Baetselier P, Raes G, Devoogdt N, Van Ginderachter JA. Nanobody-based targeting of the macrophage mannose receptor for effective in vivo imaging of tumor-associated macrophages. *Cancer Res* 2012; 72: 4165-4177 [PMID: 22719068 DOI: 10.1158/0008-5472]

29 Keler T, Ramakrishna V, Fanger MW. Mannose receptor-targeted vaccines. *Expert Opin Biol Ther* 2004; 4: 1953-1962 [PMID: 15571457]

30 Irjala H, Alanen K, Grénman R, Heikkilä P, Joensuu H, Jalkanen S. Mannose receptor (MR) and common lymphatic endothelial and vascular endothelial receptor (CLEVER)-1 direct the binding of cancer cells to the lymph vessel endothelium. *Cancer Res* 2003; 63: 4671-4676 [PMID: 12907648]

31 于生金, 张嘉宁. 甘露糖受体的肿瘤相关性. 医学综述 2009; 15: 2254-2256

32 Von Hoff DD, Ramanathan RK, Borad MJ, Laheru DA, Smith LS, Wood TE, Korn RL, Desai N, Trieu V, Iglesias JL, Zhang H, Soon-Shiong P, Shi T, Rajeshkumar NV, Maitra A, Hidalgo M. Gemcitabine plus nab-paclitaxel is an active regimen in patients with advanced pancreatic cancer: a phase I/II trial. *J Clin Oncol* 2011; 29: 4548-4554 [PMID: 21969517 DOI: 10.1200/JCO.2011.36.5742]

编辑: 郭鹏 电编: 都珍珍

WCJD 世界华人消化杂志®

在线投稿: http://www.baishideng.com/wcjd/ch/index.aspx
帮助平台: http://www.wjgnet.com/esps/helpdesk.aspx
DOI: 10.11569/wcjd.v24.i1.44

世界华人消化杂志 2016年1月8日; 24(1): 44-50
ISSN 1009-3079 (print) ISSN 2219-2859 (online)
© 2016年版权归百世登出版集团有限公司所有.

人巨细胞病毒感染与大肠癌临床相关性

叶梦思, 何 云, 杨守醒, 林 豪, 薛战雄, 蔡振寨

背景资料
大肠癌是全球发病率最高的恶性肿瘤之一, 目前有报道, 链球菌、幽门螺旋杆菌、人乳头状瘤病毒、EB病毒及人类巨细胞病毒(human cytomegalovirus, HCMV)等病原体感染可能与结肠癌相关. 但目前HCMV与结肠癌关系的研究尚有争议. 采用可靠的方法验证HCMV与结肠癌的关系对于进一步明确大肠癌发生机制具有重要意义.

叶梦思, 何云, 杨守醒, 林豪, 薛战雄, 蔡振寨, 温州医科大学附属第二医院消化内科 浙江省温州市 325027

叶梦思, 住院医师, 主要从事大肠癌基础与临床方面研究.

本课题受浙江省自然科学基金资助项目, No. LY15H160059
浙江省医药卫生科技基金资助项目, No. 2016KYB192
温州市科技计划项目, No. Y20140691

作者贡献分布: 蔡振寨与薛战雄负责课题设计及指导; 叶梦思负责课题实施、数据分析及论文写作; 何云、杨守醒及林豪协助标本收集、负责试剂提供及参与部分实验.

通讯作者: 蔡振寨, 副主任医师, 325027, 浙江省温州市鹿城区学院西路109号, 温州医科大学附属第二医院消化内科.
czz77@sina.com
电话: 0577-88002715

收稿日期: 2015-11-05
修回日期: 2015-11-29
接受日期: 2015-12-08
在线出版日期: 2016-01-08

Clinical relevance between human cytomegalovirus infection and colorectal cancer

Meng-Si Ye, Yun He, Shou-Xing Yang, Hao Lin, Zhan-Xiong Xue, Zhen-Zhai Cai

Meng-Si Ye, Yun He, Shou-Xing Yang, Hao Lin, Zhan-Xiong Xue, Zhen-Zhai Cai, Department of Gastroenterology, the Second Affiliated Hospital of Wenzhou Medical University, Wenzhou 325027, Zhejiang Province, China

Supported by: Zhejiang Provincial Natural Science Foundation of China, No. LY15H160059; Zhejiang Provincial Medical and Health Science and Technology Project, No. 2016KYB192; Grant from the Wenzhou Municipal Science and Technology Bureau, No. Y20140691

Correspondence to: Zhen-Zhai Cai, Associate Chief Physician, Department of Gastroenterology, the Second Affiliated Hospital of Wenzhou Medical University, 109 Xueyuan Western Road, Lucheng District, Wenzhou 325027, Zhejiang Province, China. czz77@sina.com

Received: 2015-11-05
Revised: 2015-11-29
Accepted: 2015-12-08
Published online: 2016-01-08

Abstract

AIM: To investigate the clinical relevance between human cytomegalovirus (HCMV) infection and colorectal cancer.

METHODS: The specific immunoglobulin G (IgG) and IgM antibodies against HCMV in sera of colorectal cancer patients (n = 60), patients with colorectal polyps (n = 60) and health controls (n = 60) were detected by chemiluminescence immunoassay. HCMV infection in colorectal cancer tissues and corresponding adjacent normal samples were determined through the detection of *UL138* gene by nested PCR and in situ hybridization. The relationships between HCMV infection and clinical features of colorectal cancer were analyzed.

RESULTS: The positive rates of HCMV-IgG in the colorectal cancer group, colorectal polyps group and healthy control group were 95.0% (57/60), 98.3% (59/60), and 96.7% (58/60), respectively; the positive rates of HCMV-IgM were 5.0% (3/60), 1.7% (1/60) and 1.7% (1/60), respectively. There were no statistically significant differences in the positive rates of HCMV-IgG and HCMV-IgM among the three groups. However, there was a significant

同行评议者
胡国清, 教授, 博士生导师, 华中科技大学附属同济医院肿瘤科

difference between colorectal cancer tissues and corresponding normal tissues in HCMV-UL138 detection. The positive rates of HCMV-UL138 were 65.6% (19/32) and 62.5% (20/32) in colorectal cancer tissues samples, and 12.5% (4/32) and 9.4% (3/32) in corresponding normal tissues as revealed by nested PCR detection and in situ hybridization, respectively. HCMV infection had no significant association with age, gender, location of mass, tumor size, histological differentiation, metastasis or Dukes stage.

CONCLUSION: HCMV infection is associated with colorectal cancer. Compared with corresponding normal epithelium, the neoplastic epithelium may be preferentially infected by the HCMV. This research suggests that HCMV infection may play a role in the occurrence and development of colorectal cancer.

© 2016 Baishideng Publishing Group Inc. All rights reserved.

Key Words: Colorectal cancer; Colorectal polyps; Human cytomegalovirus; UL138; Clinicopathological feature

Ye MS, He Y, Yang SX, Lin H, Xue ZX, Cai ZZ. Clinical relevance between human cytomegalovirus infection and colorectal cancer. Shijie Huaren Xiaohua Zazhi 2016; 24(1): 44-50 URL: http://www.wjgnet.com/1009-3079/24/44.asp DOI: http://dx.doi.org/10.11569/wcjd.v24.i1.44

摘要

目的: 探讨大肠癌患者人巨细胞病毒(human cytomegalovirus, HCMV)感染情况及其临床相关性.

方法: 采用化学发光(CLIA)法对大肠癌组(n = 60)、大肠息肉组(n = 60)及健康对照组(n = 60)的外周血清进行HCMV免疫球蛋白G(immunoglobulin G, IgG)、IgM抗体检测; 巢式PCR技术结合原位杂交方法检测32例大肠癌组织及癌旁正常肠黏膜组织中*HCMV-UL138*基因表达; 用Fisher确切概率法比较两组间阳性率, 均数比较采用t检验或单因素方差分析. P<0.05为差异有统计学意义.

结果: 大肠癌组、大肠息肉组、健康对照组血清HCMV-IgG阳性率为分别为95.0%(57/60)、98.3%(59/60)、96.7%(58/60); 血清HCMV-IgM阳性率分别为5.0%(3/60)、1.7%(1/60)、1.7%(1/60), 3组血清HCMV-IgG、IgM差异无统计学意义(P>0.05). 32例大肠癌组织巢式PCR检测HCMV-UL138阳性率为65.6%(19/32), 相应癌旁正常肠黏膜组织中为12.5%(4/32), 原位杂交法检测癌组织HCMV-UL138阳性率为62.5%(20/32), 癌旁正常肠黏膜组织中为9.4%(3/32), 大肠癌组织HCMV阳性检出率较癌旁正常组织显著升高(P<0.01). 未发现HCMV感染与大肠癌患者的年龄、性别、肿块位置、肿块大小、组织病理分化类型、转移及Dukes分期有显著性关联.

结论: 大肠癌组织中存在HCMV感染, 且HCMV相较于癌旁正常组织更倾向感染癌灶, 提示HCMV感染可能参与大肠癌的发生发展过程.

© 2016年版权归百世登出版集团有限公司所有.

关键词: 大肠癌; 大肠息肉; 人巨细胞病毒; UL138; 临床病理特征

核心提示: 目前人类巨细胞病毒(human cytomegalovirus, HCMV)与大肠癌的关系的研究尚有争议. 以*UL138*为检测靶基因研究HCMV在大肠癌组织的表达情况尚未报道, 本研究使用新鲜标本采用巢式PCR结合原位杂交方法进一步验证HCMV感染与大肠癌的关系.

叶梦思, 何云, 杨守醒, 林豪, 薛战雄, 蔡振寨. 人巨细胞病毒感染与大肠癌临床相关性. 世界华人消化杂志 2016; 24(1): 44-50 URL: http://www.wjgnet.com/1009-3079/24/44.asp DOI: http://dx.doi.org/10.11569/wcjd.v24.i1.44

研发前沿

病原体感染作为肿瘤的诱因或参与肿瘤的进展是目前研究的重点之一. HCMV在恶性肿瘤发生及进展中的作用是目前研究的热点. 但HCMV与结肠癌关系的研究尚有些矛盾的结果, 亟需采用可靠而灵敏的方法验证两者之间的关系.

0 引言

随着人乳头瘤病毒疫苗预防宫颈癌的成功, 感染作为肿瘤的诱因引起了研究者的极大关注, 并成为目前肿瘤病因和发生机制研究的热点. 目前有报道, 链球菌、幽门螺旋杆菌、人乳头状瘤病毒、EB病毒及人类巨细胞病毒(human cytomegalovirus, HCMV)等病原体感染可能与癌相关[1]. 但目前HCMV与大肠癌关系的研究尚有争议. 本研究采用巢式PCR结合原位杂交的方法进一步验证HCMV与大肠癌的相关性.

创新盘点

以*UL138*为检测靶基因研究HCMV在大肠癌组织的表达情况尚未报道, 本研究使用新鲜标本采用巢式PCR结合原位杂交方法进一步验证HCMV在大肠癌及癌旁正常组织的表达情况.

1 材料和方法

1.1 材料 60例经肠镜及组织病理学检查确诊的大肠癌患者(大肠癌组)血清采自2013-12/2015-02温州医科大学附属第二医院住院患者, 其中男36例, 女24例, 年龄34-79岁, 平均61.16岁±9.42岁; 60例经肠镜及组织病理学检查确诊的大肠息肉(大肠息肉组)患者血清采自同期, 其中男40例, 女20例, 年龄38-76岁, 平均63.22岁±8.63岁; 并在同时期温州医科大学附属第二医院健康体检中心收集60例(男33例, 女27例, 年龄30-78岁, 平均60.12岁±9.22岁)年龄性别相匹配的健康人群(健康对照组)血清. 所有血清标本于-20 ℃保存备用. 组织标本来自于同期在温州医科大学附属第二医院行手术治疗的大肠癌患者32例, 男20例, 女12例, 年龄34-78岁, 平均59.8岁±9.53岁. 每例标本留取肿瘤以及相应的癌旁正常肠黏膜组织(距肿瘤组织5 cm以上), 标本于离体后30 min内保存在液氮中备用. 所有患者术前均未行放、化疗等治疗.

1.2 方法

1.2.1 血清HCMV免疫球蛋白G、免疫球蛋白M抗体检测: 采用德国罗氏公司Cobas 8000分析系统及配套试剂盒用化学发光法进行血清HCMV免疫球蛋白G(immunoglobulin G, IgG)、IgM抗体检测, 操作步骤严格参照试剂盒说明书, 空白对照、阴性对照及阳性对照均来自试剂盒.

1.2.2 大肠癌组织DNA提取: 标本DNA提取步骤参照组织基因组DNA提取试剂盒说明书(天根生化科技有限公司). 所有提取的组织DNA经分光光度计测浓度后保存于-20 ℃备用.

1.2.3 巢式PCR检测的大肠癌组织HCMV表达: 根据我们实验室先前报道[2]的引物, 由上海生工生物工程有限公司合成, 将提取的组织DNA进行巢式PCR鉴定. 第一轮PCR反应体系为: DNA模板1.0 μL, Kod-plus酶0.5 μL(日本Toyobo公司), 10×buffer 2.5 μL, 2.5 mmol/L dNTPs 2.5 μL, 25 mmol/L $MgSO_4$ 1.0 μL, 20 μmol/L外引物各1.0 μL, ddH_2O 15.5 μL. 反应条件为: 94 ℃预变性5 min; 94 ℃变性15 s, 57 ℃退火30 s, 68 ℃延伸15 s, 共35个循环; 最后68 ℃延伸5 min. 第二轮PCR反应体系为: 第一轮PCR产物1.0 μL, Kod-plus 0.5 μL, 10×buffer 2.5 μL, 2.5 mmol/L dNTP 2.5 μL, 25 mmol/L $MgSO_4$ 1.0 μL, 20 μmol/L内引物各1.0 μL, ddH_2O 15.5 μL, 反应条件同第一轮PCR条件.

1.2.4 原位杂交法检测大肠癌组织HCMV表达: 标本经脱蜡和脱水后, 采用新鲜配制的0.5%H_2O_2在室温下处理30 min(灭活内源性过氧化物酶); 3%柠檬酸新鲜配制蛋白酶(0.01 g/L)于37 ℃孵育10 min(消化标本DNA结合蛋白); 滴加20 μL不含探针的预杂交液于42 ℃预杂交4 h; 加入含探针(1 ng/L)的杂交液于42 ℃湿盒内杂交12 h; 0.1×标准柠檬酸盐(SSC)42 ℃漂洗, 加SA-Bio-AP于37 ℃孵育10 min(试剂盒购自武汉博士德生物工程有限公司); 后加NBT/BCIP[天根生化科技(北京)有限公司], 避光显色2-4 h. 以不含探针的标本作阴性对照. 基因探针序列为: 5'-ATCGTGGCCATTCTCTGCTATCTG-3', 由华大基因公司经过5'端地高辛(DIG)修饰合成.

统计学处理 采用SPSS22.0统计学软件进行统计学处理. 2组之间阳性率比较采用Fisher确切概率法, 均数比较采用*t*检验或方差分析. $P<0.05$为差异有统计学意义.

2 结果

2.1 大肠癌、大肠息肉及正常对照标本HCMV-IgG、IgM抗体检测结果 大肠癌组与大肠息肉组及健康对照组血清HCMV-IgG、IgM特异性抗体阳性率比较差异无统计学意义($P>0.05$)(表1).

2.2 大肠癌组织及癌旁正常组织UL-138巢式PCR表达分析 本实验通过巢式PCR检测32例大肠癌组织及配对癌旁正常组织HCMV感染结果如图1. 在大肠癌组织中HCMV-UL138阳性率为59.4%(19/32), 而在相应癌旁正常黏膜组织中HCMV-UL138阳性率为12.5%(4/32), 2组比较差异有统计学意义($\chi^2=13.3$, $P<0.01$).

2.3 大肠癌组织及癌旁正常组织UL-138原位杂交结果分析 检测32例大肠癌组织及配对癌旁正常组织HCMV感染情况结果如图2, 3. 在大肠癌组织中HCMV-UL138阳性率为62.5%(20/32), 在相应癌旁正常肠黏膜组织中为9.4%(3/32), 大肠癌组织HCMV-UL138阳性检出率较癌旁正常组织显著升高($\chi^2=17.4$, $P<0.01$).

表 1 大肠癌组、大肠息肉组及健康对照组血清HCMV-IgG、IgM阳性 (n = 60, IU/mL)

分组	血清IgG	P值	血清IgM	P值
大肠癌组	57		3	
大肠息肉组	59	0.61	1	0.61
健康对照组	58	1.00	1	0.61

HCMV: 人类巨细胞病毒; IgG: 免疫球蛋白G; IgM:免疫球蛋白M.

2.4 大肠癌组织及癌旁正常组织HCMV感染与临床病理特征的关系 进一步分析大肠癌组织UL138巢式PCR表达结果与临床病理特征的关系发现, 大肠癌组织HCMV感染与年龄、性别、肿块位置、肿块大小、组织病理分化类型、转移及Dukes分期等大肠癌患者的临床病理特征无明显相关性(P>0.05)(表2).

表 2 巢式PCR检测大肠癌标本UL138表达与临床病理特征的相关性分析

病理特征	UL138		P值
	阳性	阴性	
年龄(岁)			0.85
≥60	12	6	
<60	8	6	
性别			1.00
男	13	7	
女	7	5	
肿瘤位置			0.93
结肠	10	7	
直肠	10	5	
肿块大小(cm)			0.64
≥5	13	6	
<5	7	6	
病理分化类型			0.45
高分化	6	6	
中低分化	14	6	
是否转移			0.85
是	12	6	
否	8	6	
Dukes分期			0.85
A-B	8	6	
C-D	12	6	

3 讨论

大肠癌是全球发病率最高的恶性肿瘤之一, 全球每年609000例患者死于大肠癌[2], 其中约22%病例在我国, 是严重威胁我国国民生命健康的重要疾病[3,4]. 近年来, 肿瘤病因和发病机制方面的研究不断深入, 但是结直肠癌发生发展的病因及机制迄今仍未完全阐明. 近年来研究显示, HCMV感染与多种恶性肿瘤发生发展有关[5,6], 如神经胶质细胞瘤[7], 急性淋巴细胞白血病[8,9], 乳腺癌[10,11], 泌尿系统肿瘤[12]等. Scheurer等[7]对不同组织类型的神经胶质瘤进行了HCMV检测, 发现恶性胶质瘤相对于间变性胶质瘤、低级别胶质瘤有着更高的感染率. 国内学者施浩强等[12]研究发现HCMV活动性感染与尿路上皮细胞癌的病理分化类型有关. 1978年*Lancet*杂志首先报道结肠癌组织中HCMV DNA阳性率明显高于癌旁正常组织, 因而提出HCMV感染与结肠癌相关[13], 随后许多学者从分子和病毒学角度再度证实在结肠癌组织中存在HCMV抗原及核酸成分[14-19]. 但数十年来, HCMV感染与结肠癌是否相关一直存在争议, 有些研究[20-26]发现结肠癌组织HCMV DNA阳性率很低或检测不出. Turnage等[26]将56例石蜡固定的结肠癌标本分为4组, 分别为腺瘤组、高分化腺癌组、中分化腺癌组、低分化腺癌组, 对标本进行巢式PCR定量检测组织*HCMV-UL55*基因. 结果表明仅11%(6/56)为阳性, 其中5%(1/20)为腺瘤组, 21%(5/24)为中分化腺癌组, 而低分化腺癌和高分化腺癌组无阳性表达, 因此提出HCMV感染与结肠癌无关. 而Tafvizi等[27]收集了50例结肠癌和相应的癌旁组织进行巢式PCR检测, 结果表明癌组织HCMV-DNA阳性率为30%(15/50), 癌旁组织阳性率为10%(5/50). 肿瘤组与非肿瘤组HCMV表达差异有统计学意义, 以上结果说明HCMV感染在结肠癌的发生和进展中可能起重要的作用. 国内学者侯治富等[28]对新鲜的80例大肠癌标本进行了HCMV-DNA检测, 阳性率高达50%, 但HCMV阳性在不同分化阶段的癌组织中并无差异.

HCMV感染与大肠癌关系存在争议的原因可能与以下因素有关: *HCMV*基因的保守性不同, 不同地域不同种族间可能感染不同的HCMV病毒株, HCMV潜伏感染与增殖感染所表达的基因存在差异, 若选择增殖感染相关的基因作为靶基因检测, 就可能会得出HCMV-DNA阳性率低的情况, 另外未采用新鲜标本以及检测方法对结果影响也很大[27,29-31]. 本研究

应用要点

研究HCMV与大肠癌的关系, 为将来进一步研究HCMV在大肠癌发生及发展中的作用提供证据, 可为大肠癌的综合防治提供新的思路和策略.

名词解释

巢式PCR: 是一种变异的聚合酶链反应, 使用两对PCR引物扩增完整的片段. 巢式PCR的好处在于, 如果第一次扩增产生了错误片段, 则第二次能在错误片段上进行引物配对并扩增的概率极低. 因此, 巢式PCR的扩增非常特异.

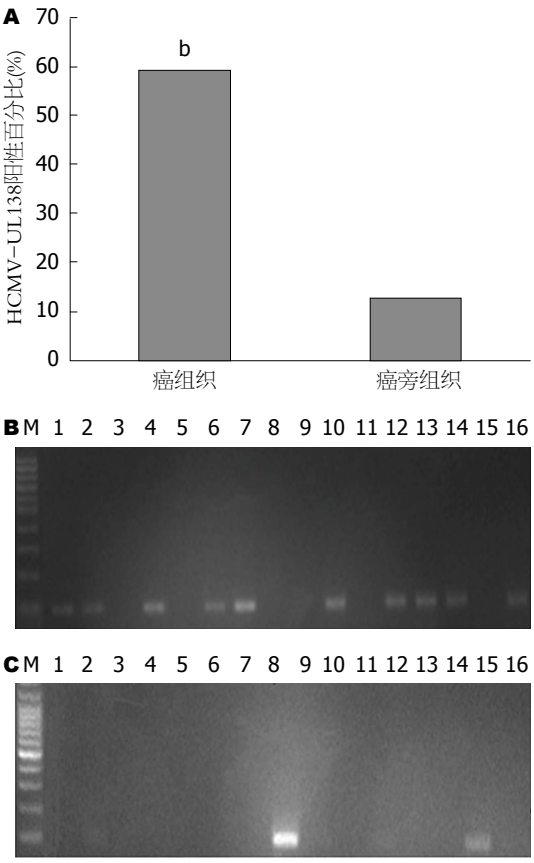

图 1 HCMV-UL 138mRNA在大肠癌组织及癌旁正常组织表达. A: 巢式PCR结果检测大肠癌组织HCMV-UL138阳性率; B: HCMV-UL138 mRNA在大肠癌组织表达巢式PCR电泳图, 1-16: 表示16例大肠癌组织; C: HCMV-UL138 mRNA在癌旁正常组织表达巢式PCR电泳图, 1-16: 16例癌旁正常组织. $^{b}P<0.01$ *vs* 癌旁组织. HCMV: 人类巨细胞病毒.

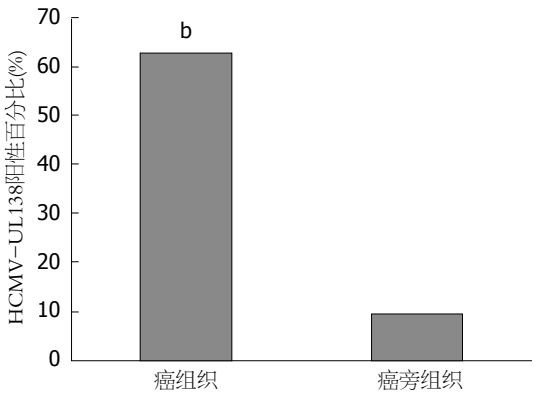

图 2 原位杂交结果显示大肠癌组织HCMV-UL138阳性率明显高于癌旁正常组织. $^{b}P<0.01$ *vs* 癌旁组织. HCMV: 人类巨细胞病毒.

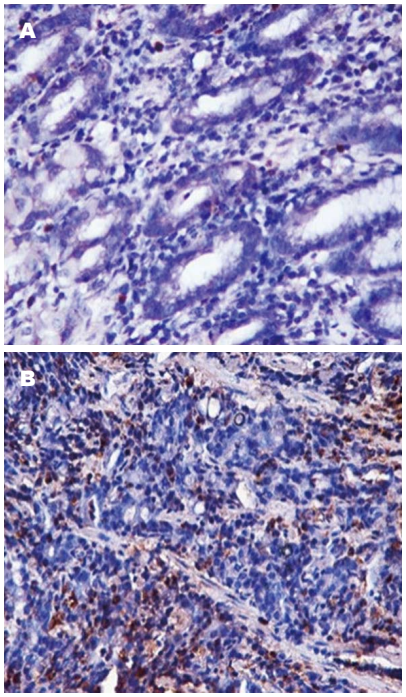

图 3 HCMV-UL138 mRNA在大肠癌组织及癌旁正常组织表达结果(×200). A: 癌旁正常组织阴性表达; B: 大肠癌组织阳性表达. HCMV: 人类巨细胞病毒.

采用新鲜标本、选择*HCMV*基因组中相对保守的、与潜伏感染相关的、在病毒的生长、增殖过程发挥重要作用的*UL138*基因作为检测基因. 并采用灵敏度及特异性均较高的巢式PCR技术结合原位杂交方法, 进一步明确HCMV感染与大肠癌的关系.

本研究检测大肠癌组、大肠息肉组及健康对照组各60例血清中的HCMV-IgG、IgM抗体, 未发现大肠癌组与大肠息肉组及健康对照组间差异有统计学意义. 故血清学检测HCMV-IgG、IgM抗体尚不能说明大肠癌与HCMV之间的关联. 国内学者汤智勇等[32]比较了107例结肠癌患者与94例对照的血清HCMV-IgG及IgM水平, 发现两组IgG无明显差异, 与本文结论相符.

尽管HCMV抗体血清学检测未能提示HCMV与结肠癌之间存在相关关系, 但巢式PCR检测32例大肠癌组织结果提示HCMV-UL138阳性率在癌组织为65.6%(19/32), 在相应癌旁正常肠黏膜组织中为12.5%(4/32); 原位杂交方法检测32例大肠癌患者HCMV-UL138阳性率为62.5%(20/32), 相应癌旁正常肠黏膜组织中为9.4%(3/32), 两种检测方法均证实大肠癌组织HCMV阳性检出率较癌旁正常组织显著升高($P<0.01$). 说明大肠癌上皮细胞中存在HCMV感染, 且相对于正常肠黏膜, HCMV更倾向感染癌组织, 提示大肠癌可能与HCMV感染相关.

此外, 我们还对*HCMV-UL138*基因表达情

况与患者的临床病理特征进行分析比较. 虽在HCMV-UL138与大肠癌发生发展的相关性分析中未发现HCMV感染与大肠癌的年龄、性别、肿块位置、肿块大小、组织病理分化类型、转移及Dukes分期有显著性关联, 但仍可发现HCMV在分化低、肿瘤体积较大的病灶中有更高感染率的倾向, 需在后续实验中扩大样本量、进行多中心的实验研究.

4 参考文献

1 Collins D, Hogan AM, Winter DC. Microbial and viral pathogens in colorectal cancer. *Lancet Oncol* 2011; 12: 504-512 [PMID: 21067973 DOI: 10.1016/S1470-2045(10)70186-8]

2 Jin J, Hu C, Wang P, Chen J, Wu T, Chen W, Ye L, Zhu G, Zhang L, Xue X, Shen X. Latent infection of human cytomegalovirus is associated with the development of gastric cancer. *Oncol Lett* 2014; 8: 898-904 [PMID: 25009664 DOI: 10.3892/ol.2014.2148]

3 Jemal A, Center MM, DeSantis C, Ward EM. Global patterns of cancer incidence and mortality rates and trends. *Cancer Epidemiol Biomarkers Prev* 2010; 19: 1893-1907 [PMID: 20647400 DOI: 10.1158/1055-9965.EPI-10-0437]

4 Chen W, Zheng R, Zhang S, Zhao P, Li G, Wu L, He J. Report of incidence and mortality in China cancer registries, 2009. *Chin J Cancer Res* 2013; 25: 10-21 [PMID: 23372337 DOI: 10.3978/j.issn.1000-9604.2012.12.04]

5 Samanta M, Harkins L, Klemm K, Britt WJ, Cobbs CS. High prevalence of human cytomegalovirus in prostatic intraepithelial neoplasia and prostatic carcinoma. *J Urol* 2003; 170: 998-1002 [PMID: 12913758 DOI: 10.1097/01.ju.0000080263.46164.97]

6 Soroceanu L, Matlaf L, Khan S, Akhavan A, Singer E, Bezrookove V, Decker S, Ghanny S, Hadaczek P, Bengtsson H, Ohlfest J, Luciani-Torres MG, Harkins L, Perry A, Guo H, Soteropoulos P, Cobbs CS. Cytomegalovirus Immediate-Early Proteins Promote Stemness Properties in Glioblastoma. *Cancer Res* 2015; 75: 3065-3076 [PMID: 26239477 DOI: 10.1158/0008-5472.CAN-14-3307]

7 Scheurer ME, Bondy ML, Aldape KD, Albrecht T, El-Zein R. Detection of human cytomegalovirus in different histological types of gliomas. *Acta Neuropathol* 2008; 116: 79-86 [PMID: 18351367 DOI: 10.1007/s00401-008-0359-1]

8 Libard S, Popova SN, Amini RM, Kärjä V, Pietiläinen T, Hämäläinen KM, Sundström C, Hesselager G, Bergqvist M, Ekman S, Zetterling M, Smits A, Nilsson P, Pfeifer S, de Ståhl TD, Enblad G, Ponten F, Alafuzoff I. Human cytomegalovirus tegument protein pp65 is detected in all intra- and extra-axial brain tumours independent of the tumour type or grade. *PLoS One* 2014; 9: e108861 [PMID: 25268364 DOI: 10.1371/journal.pone.0108861]

9 Morales-Sánchez A, Pompa-Mera EN, Fajardo-Gutiérrez A, Alvarez-Rodríguez FJ, Bekker-Méndez VC, Flores-Chapa Jde D, Flores-Lujano J, Jiménez-Hernández E, Peñaloza-González JG, Rodríguez-Zepeda MC, Torres-Nava JR, Velázquez-Aviña MM, Amador-Sánchez R, Alvarado-Ibarra M, Reyes-Zepeda N, Espinosa-Elizondo RM, Pérez-Saldivar ML, Núñez-Enríquez JC, Mejía-Aranguré JM, Fuentes-Pananá EM. EBV, HCMV, HHV6, and HHV7 screening in bone marrow samples from children with acute lymphoblastic leukemia. *Biomed Res Int* 2014; 2014: 548097 [PMID: 25309913 DOI: 10.1155/2014/548097]

10 Valle Oseguera CA, Spencer JV. cmvIL-10 stimulates the invasive potential of MDA-MB-231 breast cancer cells. *PLoS One* 2014; 9: e88708 [PMID: 24520416 DOI: 10.1371/journal.pone.0088708]

11 Mohamed MM, El-Ghonaimy EA, Nouh MA, Schneider RJ, Sloane BF, El-Shinawi M. Cytokines secreted by macrophages isolated from tumor microenvironment of inflammatory breast cancer patients possess chemotactic properties. *Int J Biochem Cell Biol* 2014; 46: 138-147 [PMID: 24291763 DOI: 10.1016/j.biocel.2013.11.015]

12 施浩强, 葛俊, 唐亮, 杜俊华, 张涛, 王明丽, 于德新. HCMV活动性感染与尿路上皮癌的相关性研究. 安徽医科大学学报 2013; 48: 60-65

13 Huang ES, Roche JK. Cytomegalovirus D.N.A. and adenocarcinoma of the colon: Evidence for latent viral infection. *Lancet* 1978; 1: 957-960 [PMID: 76890 DOI: 10.1016/S0140-6736(78)90248-9]

14 Hashiro GM, Horikami S, Loh PC. Cytomegalovirus isolations from cell cultures of human adenocarcinomas of the colon. *Intervirology* 1979; 12: 84-88 [PMID: 231587 DOI: 10.1159/000149072]

15 Grail A, Norval M. Elution of cytomegalovirus antibodies from adenocarcinoma of the colon. *Gut* 1985; 26: 1053-1058 [PMID: 2996990 DOI: 10.1136/gut.26.10.1053]

16 Roche JK, Cheung KS, Boldogh I, Huang ES, Lang DJ. Cytomegalovirus: detection in human colonic and circulating mononuclear cells in association with gastrointestinal disease. *Int J Cancer* 1981; 27: 659-667 [PMID: 6270021 DOI: 10.1002/ijc.2910270513]

17 Vinokur VA. [80th anniversary of the invention of the acoustic method of measuring arterial blood pressure by N.S. Korotkov]. *Sov Zdravookhr* 1985; (10): 75-77 [PMID: 3906926 DOI: 10.1186/1479-7364-7-23]

18 Bennet M, Orlov RS. [In vivo synaptic transmission in the smooth muscle cells of the guinea-pig vas deferens]. *Fiziol Zh SSSR Im I M Sechenova* 1968; 54: 1434-1439 [PMID: 4311044 DOI: 10.1016/j.tranon.2014.09.008]

19 Jennings PE, Barnett AH. New approaches to the pathogenesis and treatment of diabetic microangiopathy. *Diabet Med* 1988; 5: 111-117 [PMID: 2964974 DOI: 10.1172/JCI42563]

20 Boguszaková L, Hirsch I, Brichácek B, Faltýn J, Fric P, Dvoráková H, Vonka V. Absence of cytomegalovirus, Epstein-Barr virus, and papillomavirus DNA from adenoma and adenocarcinoma of the colon. *Acta Virol* 1988; 32:

同行评价

本研究设计合理, 实验方法选择合理, 统计方法选择正确, 图表制作规范, 实验结果可以支持本论文结论.

303-308 [PMID: 2903634]
21 Brichácek B, Hirsch I, Závadová H, Procházka M, Faltýn J, Vonka V. Absence of cytomegalovirus DNA from adenocarcinoma of the colon. *Intervirology* 1980; 14: 223-227 [PMID: 7239857 DOI: 10.1159/000149187]
22 Hart H, Neill WA, Norval M. Lack of association of cytomegalovirus with adenocarcinoma of the colon. *Gut* 1982; 23: 21-30 [PMID: 6276266 DOI: 10.1136/gut.23.1.21]
23 Rüger R, Fleckenstein B. Cytomegalovirus DNA in colorectal carcinoma tissues. *Klin Wochenschr* 1985; 63: 405-408 [PMID: 2987605 DOI: 10.1007/BF01733665]
24 Knösel T, Schewe C, Petersen N, Dietel M, Petersen I. Prevalence of infectious pathogens in Crohn's disease. *Pathol Res Pract* 2009; 205: 223-230 [PMID: 19186006 DOI: 10.1016/j.prp.2008.04.018]
25 Akintola-Ogunremi O, Luo Q, He TC, Wang HL. Is cytomegalovirus associated with human colorectal tumorigenesis? *Am J Clin Pathol* 2005; 123: 244-249 [PMID: 15842049 DOI: 10.1309/9QVRHDJUK6H2TURB]
26 Turnage CS. Meconium aspiration syndrome. *J Perinat Neonatal Nurs* 1989; 3: 69-80 [PMID: 2674415 DOI: 10.1186/1750-9378-4-6]
27 Tafvizi F, Fard ZT. Detection of human cytomegalovirus in patients with colorectal cancer by nested-PCR. *Asian Pac J Cancer Prev* 2014; 15: 1453-1457 [PMID: 24606482 DOI: 10.7314/APJCP.2014.15.3.1453]
28 侯治富, 杨绍娟, 王维忠, 张文岚, 吴晓冬. 人巨细胞病毒与大肠癌相关关系的研究. 中华实验和临床病毒学杂志 2000; 3: 100
29 Harkins L, Volk AL, Samanta M, Mikolaenko I, Britt WJ, Bland KI, Cobbs CS. Specific localisation of human cytomegalovirus nucleic acids and proteins in human colorectal cancer. *Lancet* 2002; 360: 1557-1563 [PMID: 12443594 DOI: 10.1016/S0140-6736(02)11524-8]
30 Dimberg J, Hong TT, Skarstedt M, Löfgren S, Zar N, Matussek A. Detection of cytomegalovirus DNA in colorectal tissue from Swedish and Vietnamese patients with colorectal cancer. *Anticancer Res* 2013; 33: 4947-4950 [PMID: 24222134]
31 Chen HP, Jiang JK, Chen CY, Chou TY, Chen YC, Chang YT, Lin SF, Chan CH, Yang CY, Lin CH, Lin JK, Cho WL, Chan YJ. Human cytomegalovirus preferentially infects the neoplastic epithelium of colorectal cancer: a quantitative and histological analysis. *J Clin Virol* 2012; 54: 240-244 [PMID: 22595308 DOI: 10.1016/j.jcv.2012.04.007]
32 汤智勇, 陈华, 李倩, 邓乐方, 陈立华. 人类巨细胞病毒感染与结肠癌相关关系的初步研究. 实用预防医学 2007; 3: 688-690

编辑: 于明茜 电编: 都珍珍

WCJD 世界华人消化杂志®

在线投稿: http://www.baishideng.com/wcjd/ch/index.aspx
帮助平台: http://www.wjgnet.com/esps/helpdesk.aspx
DOI: 10.11569/wcjd.v24.i1.51

世界华人消化杂志 2016年1月8日; 24(1): 51-58
ISSN 1009-3079 (print) ISSN 2219-2859 (online)
© 2016年版权归百世登出版集团有限公司所有.

文献综述 REVIEW

早期食管癌的内镜诊断进展

陈 鹭, 黄晓俊, 孙 洋

陈鹭, 孙洋, 兰州大学第二临床医学院 甘肃省兰州市 730000

黄晓俊, 兰州大学第二医院消化内科 甘肃省兰州市 730000

陈鹭, 主要从事消化系肿瘤的研究.

作者贡献分布: 本文综述由陈鹭与孙洋完成; 黄晓俊审校.

通讯作者: 黄晓俊, 教授, 主任医师, 博士生导师, 730000, 甘肃省兰州市城关区萃英门80号, 兰州大学第二医院消化内科. huangxj62@163.com
电话: 0931-8942371

收稿日期: 2015-09-17
修回日期: 2015-11-15
接受日期: 2015-11-30
在线出版日期: 2016-01-08

Endoscopic diagnosis of early esophageal carcinoma

Lu Chen, Xiao-Jun Huang, Yang Sun

Lu Chen, Yang Sun, the Second Clinical Medical College of Lanzhou University, Lanzhou 730000, Gansu Province, China

Xiao-Jun Huang, Department of Gastroenterology, the Second Hospital of Lanzhou University, Lanzhou 730000, Gansu Province, China

Correspondence to: Xiao-Jun Huang, Professor, Chief Physician, Department of Gastroenterology, the Second Hospital of Lanzhou University, 80 Cuiyingmen, Chengguan District, Lanzhou 730000, Gansu Province, China. huangxj62@163.com

Received: 2015-09-17
Revised: 2015-11-15
Accepted: 2015-11-30
Published online: 2016-01-08

Abstract

Esophageal carcinoma is one of the common malignant tumors in the world and China has the highest incidence and mortality rates. With the development of endoscopic techniques, the diagnosis rate of early esophageal carcinoma is greatly improved in recent years, and endoscopic techniques have been accepted as the first choice for diagnosis of early esophageal carcinoma. This paper reviews endoscopic diagnosis methods, including chromoendoscopy, narrow-band imaging, endoscopic ultrasonography, magnification endoscopy, fluorescence endoscopy, confocal laser endomicroscopy, Fujinon intelligent chromoendoscopy, I-Scan, endocytoscopy, optical coherence tomography, three-dimensional endoscopic imaging, endoscopic capsule endoscopy, and elastic scattering spectroscopy.

© 2016 Baishideng Publishing Group Inc. All rights reserved.

Key Words: Esophageal carcinoma; Early; Diagnosis; Endoscopy

Chen L, Huang XJ, Sun Y. Endoscopic diagnosis of early esophageal carcinoma. Shijie Huaren Xiaohua Zazhi 2016; 24(1): 51-58 URL: http://www.wjgnet.com/1009-3079/24/51.asp DOI: http://dx.doi.org/10.11569/wcjd.v24.i1.51

摘要

食管癌是世界最常见的恶性肿瘤之一, 中国为食管癌发病率及病死率最高的国家. 近年来, 随着内镜技术的发展, 早期食管癌的诊断率大大提高, 内窥镜已作为早期食管癌诊断的首选检查. 现综述内镜诊断方法, 包括色素内镜、窄带成像技术、超声内镜、

背景资料
食管癌是目前人类最常见的恶性肿瘤之一, 我国食管癌的发病人数及死亡人数可占到全世界的一半以上. 对于癌症, 提倡"早发现、早诊断、早治疗", 因此对于早期食管癌及癌前病变的诊断极为重要, 而内镜检查已作为早期食管癌诊断的首选. 我国对于早期食管癌的检出率仍处于较低水平, 较世界先进水平(日本)相差较远.

同行评议者
欧希龙, 副教授, 东南大学中大医院消化科; 张立玮, 教授, 主任医师, 河北医科大学第四医院消化内镜科

研发前沿
现早期食管癌的诊断及检出率仍较低, 所以不断有新的内镜系统研发出来用于提高其检出率及诊敏感性、准确性, 从染料染色到光学染色, 从取活检到"光学活检", 多样的内镜诊断技术使得早期食管癌及癌前病变的诊断率显著提高.

放大内镜、荧光内镜、共聚焦内镜、智能电子分光比色内镜系统、I-Scan技术、细胞内镜、光学相干层析技术、三维内镜成像、食管胶囊内镜、弹性散射光谱与拉曼光谱法.

© 2016年版权归百世登出版集团有限公司所有.

关键词: 食管癌; 早期; 诊断; 内镜

核心提示: 食管癌是目前人类最常见的恶性肿瘤之一, 我国食管癌的发病率较高. 目前食管癌的诊断首选内镜, 应用于诊断早期食管癌的内镜包括色素内镜、窄带成像技术、超声内镜、放大内镜、荧光内镜等等.

陈鹭, 黄晓俊, 孙洋. 早期食管癌的内镜诊断进展. 世界华人消化杂志 2016; 24(1): 51-58 URL: http://www.wjgnet.com/1009-3079/24/51.asp DOI: http://dx.doi.org/10.11569/wcjd.v24.i1.51

0 引言

食管癌是目前人类最常见的恶性肿瘤之一, 占食管肿瘤的90%以上, 而据2008年世界卫生组织恶性肿瘤流行病学调查显示, 我国食管癌的发病人数及死亡人数可占到全世界的一半以上[1], 2011年肿瘤登记年报调查显示食管癌分别居于恶性肿瘤发病第6位、死因第4位[2], 对我国人民的生命及健康造成了极大的危害. 据报道, 早期食管癌手术切除后5年生存率达90%, 而中晚期患者手术后生存率仅有6%-15%[3]. 食管癌可以在较长时间内保持相对稳定的早癌状态[4,5], 癌前病变较癌症的发病年龄早10年, 因此开展食管癌的早期诊断早期治疗是目前提高食管癌治疗效果的有效途径.

食管早癌是指重度不典型增生及病变局限于黏膜层以内, 不伴有淋巴结转移及远处转移, 包括原位癌、黏膜内癌和黏膜下癌. 从病理学分型, 食管癌可分为鳞癌和腺癌, 我国以鳞癌为主, 而西方国家则以腺癌为主. 早期食管癌常无典型的临床表现, 仅表现为胸骨后不适, 烧灼感、针刺样或牵拉样痛, 进食通过缓慢并有滞留的感觉或轻度哽噎感, 但也有相当一部分患者无任何临床表现, 故临床早期诊断食管癌非常困难[6]. 而出现进行性吞咽困难等典型症状就诊时, 肿瘤多发展为进展期食管癌, 治疗和预后均非常差, 故针对食管癌的早期诊断就显得尤为重要. 目前, 内镜检查已作为早期食管癌诊断的首选.

1 早期食管癌的内镜诊断

早期食管癌在内镜下的表现主要有: (1)黏膜色泽变化: 黏膜可出现红区和白区, 红区是边界较清晰的红色区域, 多表现为黏膜略微粗糙, 白区表现为边界清晰、稍隆起的斑块状病灶, 无光泽[7-9]; (2)黏膜和血管变化: 病变局部黏膜出现增厚, 不再呈现为半透明状, 导致黏膜下血管模糊, 不能透见[7], 黏膜下出现血管网紊乱或血管阻断[10]; (3)形态学变化: 食管黏膜可出现糜烂、斑块、粗糙、结节等改变. 以上三种表现为食管早癌的诊断提供了诊断依据. 随着内镜技术的发展, 在普通内镜的基础上, 现已有多种内镜新技术应用于临床, 大大提高了食管早癌的诊断.

1.1 色素内镜 色素内镜是指通过喷洒、注射、口服等方法将色素等染料导入需要需要观察的黏膜上, 通过观察正常黏膜于病变区域黏膜差别, 对病变区域行活检, 可显著提高食管早癌的检出率. 由日本学者Yamakawa创立[11], 已普遍应用于临床, 认为是诊断消化道食管黏膜病变的金标准[12,13]. 包括碘染色、甲苯胺蓝染色、亚甲基蓝染色等.

1.1.1 碘染色: 正常的食管鳞状细胞内含有大量的糖原, 遇碘后可呈棕褐色, 而食管癌细胞或不典型增生细胞内糖原减少或消失, 遇碘后表现为淡染或不染, 最常用的碘染色剂为卢戈氏液. Mori等[14]根据病变边缘是否清楚、病变范围大小、病变着色深浅、病变部位隆起程度及食管黏膜的改变, 将早期食管癌分为四个级别: Ⅰ级, 棕褐色, 为正常食管上皮; Ⅱ级, 浅褐色, 食管呈炎性改变; Ⅲ级, 淡染色, 显示轻度不典型增生; Ⅳ级, 不染色, 显示癌浸润、癌灶或重度不典型增生. 食管炎性改变或上皮角化亦可在内镜下表现为不染或淡染, 故发现病灶后取病理活检是必要的[15], 病理学诊断仍是诊断食管癌的金标准. 该方法染色快, 有较高的准确率等优势, 是目前早期食管癌的主要诊断方法[10], 但碘过敏或甲状腺功能亢进者禁用[16].

1.1.2 甲苯胺蓝染色: 甲苯胺蓝是一种嗜酸性染料, 主要用于对于细胞核内物质染色, 而恶性

细胞增殖活跃, 细胞内遗传物质增多, 可被染色呈蓝色. 正常细胞内遗传物质正常, 遇甲苯胺蓝后染色不明显或不染. 甲苯胺蓝可对柱状上皮染色, 故在Barrett's食管以及腺癌的诊断上有较高的敏感性和特异性[17]. 于碘染色法比较, 此方法染色时间长、假阳性率高, 对技术要求高, 在国内并不常见[8].

1.1.3 亚甲蓝染色: 亚甲蓝有称美蓝, 是一种可吸收性染料, 可将肠化细胞、坏死组织等染为蓝色, 而正常上皮组织不染色, 多应用于Barrett's食管及早期食管腺癌的诊断. 与碘染色法比较, 此方法仍有染色时间长、对技术要求高等劣势, 故临床应用并不多.

1.2 窄带成像技术 窄带成像技术(narrow-band imaging, NBI)技术是应用滤光器将内镜光源的宽带光谱过滤掉, 留下绿光和蓝光的窄带光谱, 在光谱组合的辅助下, 将上皮乳头内毛细血管(intrapapillary capillary loops, IPCL)和黏膜的细微变化显现出来. NBI能够对食管早期病变进行初步的组织学诊断, 对病变的靶向活检具有指导意义. 有研究[18]表明NBI诊断高食管级别鳞状上皮内瘤变最重要的是褐色细胞和褐色小点的发现. Curvers等[19]报道NBI对于诊断Barrett's食管早期癌变的敏感性为97%, 特异性为94%, 准确性为94%. NBI单独使用有很高的敏感性, 但也有较高的假阳性率, 其结果类似于卢戈氏色素内镜[20]; 与放大内镜结合使用, 诊断准确率明显优于普通内镜[21]. Inoue分类法将在NBI下IPCL形态分为5型. Ⅰ型, IPCL呈细小圆形卷曲状; Ⅱ型, IPCL呈轻度扩张延长、排列尚整齐; Ⅲ型, 个别IPCL管径大小不一, 排列不规则; Ⅳ型, IPCL增粗扩张、扭曲呈不规则排列的螺旋状; Ⅴ型, IPCL呈多种奇特形状且排列紊乱; VN型, IPCL被严重破坏, 出现深绿色、粗大的异形血管[22]. 其中, 正常食管主要为Ⅰ型; 食管炎主要为Ⅱ型; 低级别上皮内瘤变主要为Ⅲ型; 高级别上皮内瘤变主要为Ⅳ型; 原位癌及早期食管癌主要Ⅴ型; 浸润癌主要为VN型. 与病理结果有较高的符合度. 对于IPCL可视化的提高是其主要的优点[23]. 其缺点有费用高、需要相关的专业知识和经验[24], 一项来自日本的研究[25]表明, NBI对于诊断高食管级别鳞状上皮内瘤变的敏感性, 富有经验的内镜技师可达到100%, 而缺乏经验的则只有69%.

1.3 超声内镜 超声内镜(endoscopic ultrasonography, EUS)是在内镜检查发现胃肠道可疑病灶后用超声探头对其行近距离超声检查. 能准确的发现胃肠道病变的部位、范围、浸润深度及周围肿大的淋巴结[8], 对邻近器官侵犯的情况和程度也可以进行较准确的判断, 在临床上应用广泛[26]. 早期食管癌的EUS图像表现为食管管壁黏膜层次之间的分界消失或变小、层次中断、层次不规则、层次厚度增加、出现不规则低回声等[27]. EUS在早期食管癌的诊治中所扮演的角色是评价Barrett's食管相关的黏膜不典型增生以及筛选出可以进行EMR或者光动力治疗的患者, 在对于食管高级别上皮内瘤变以及癌的术前分期中, EUS要优于CT及MRI[28], 可对食管癌治疗方案提供重要依据. 在一项Meta分析研究[29]中, EUS对于早期食管癌(T1)的敏感性为88.1%.

1.4 放大内镜 放大内镜(magnifying endoscope)是通过手动变焦将病变部位放大35-170倍, 可观察到黏膜的细微结构、IPCL及血管袢形态等而对于癌前病变及早期食管癌进行诊断, 具有定位准确、可发现微小病变及早期病变等优势, 可提高首块活检阳性率, 已广泛应用于临床. 与卢戈氏液染色联合, 可显著提高对Barrett's食管、上皮化生、不典型增生等的诊断, 与NBI联合使用可显著提高NBI的诊断准确性.

1.5 荧光内镜 荧光内镜(fluorescence endoscopy)主要包括两种: 一种是诱发荧光内镜, 即静脉注射光敏物质后对组织行荧光检测, 由于光敏物质有亲肿瘤性, 故光照出现荧光后, 可清晰显示病变的部位及范围; 一种为自发荧光检测, 即直接对组织光照激发荧光, 由于病变组织较正常组织生物成分及组织结构均发生了改变, 两者所发荧光不相同(正常组织为绿色, 病变组织为紫色或品红色), 将荧光采集后行光谱分析, 进而可进行鉴别. 主观因素对此检查方法的影响较大, 因而导致阳性率较高, 有报道[30]在Barrett's食管癌变的诊断中, 其阳性率可达到80%, 与NBI技术结合后可以有效地降低阳性率. 有研究[31]表明荧光内镜对于表浅型食管癌(食管黏膜病变)的检出率可达到100%, 明显优于普通内镜, 敏感性为79%, 亦高于普通内镜的51%[32], 但也有研究[24]表明其诊断准确性较色素内镜及NBI差.

■相关报道

因为全世界有一半以上的食管鳞状细胞癌来源于我国, 故对于鳞癌的诊断, 国内有大量的报道, 现普遍认为对于食管鳞癌的筛查, 国内优先选择碘染色的色素内镜, 而人均收入较高的国家(西方国家)则优先选择NBI+放大. 近年来, 食管腺癌的发病率大幅度上升, 而使人们对Barrett's食管和食管腺癌的关注度也相应提高.

创新盘点
本文综述了对于早期食管癌及癌前病变的内镜诊断进展, 较之其他相关文献更加的全面, 并加入了最新的内镜技术, 如弹性散射光谱与拉曼光谱法等, 对于临床医生的临床诊断及视野的开阔有一定的帮助.

1.6 共聚焦内镜 共聚焦内镜(confocal laser endomicroscopy, CLE)由共聚焦激光显微镜和传统电子内镜组成, 能获得放大1000倍的内镜图像[33]. 其优点在于不需活检、在内镜下可直接观察目标区域细胞及亚细胞结构、不局限于表面, 最深可看到500 μm的细胞结构及形态变化, 从而达到光学活检的目的, 对病变直接出诊断[34]. CLE可以成功的区分癌变的细胞和正常的上皮细胞, 因此, 该技术对消化道早期肿瘤及癌前病变的诊断准确率很高, 有学者认为CLE是早期诊断食管癌的一种有潜力的好方法[35]. 有研究[36-38]表明, 其对Barrett's食管的诊断更具优势, 其敏感性和准确性都很高. 另一项研究[39]表明CLE联合白光内镜较单独白光内镜诊断早期癌变时, 敏感性显著提高(34%-76%). 其缺点为不易获取优质的图像[40]、费用高、检查耗时较长、需要专业的训练[28].

1.7 智能电子分光比色内镜系统 智能电子分光比色内镜系统(fujinon intelligent chromoendoscopy, FICE)是以一定波长谱为基础, 通过FICE功能键激活图像处理中心, 通过光谱计算法最终产生实时FICE重建图像[8]. 该技术主要通过观察食管表面的微细腺管形态及食管黏膜IPCL的变化, 从而明确食管表浅病变的性质, 在食管肿瘤性病变的诊断的应用价值相当高[10].

1.8 I-Scan技术 I-Scan技术是在正常黏膜与异常黏膜的反光性质不同的基础上研发而成的, 通过光学染色后, 正常黏膜染色为暗青色, 而病变部位黏膜基本不改变颜色, 从而明确病变部位并初步判断病变性质. 他含有多种模式, 包括针对血管的v模式, 针对黏膜的p模式; 还有针对食管、Barrett's食管、胃-肠道的模式[41]. 还具有单通道、多通道染色功能, 扩展了其应用范围, 更具人性化. 其最大的优势在于在传统的对比增强及表面增强模式的基础上, 增加了色调增强功能[41], 从而使光学染色的效果达到最佳, 对于癌前病变及早期食管癌的诊断具有重大诊断价值[42].

1.9 细胞内镜 细胞内镜(endocytoscopy)是在超高倍放大内镜的基础上发展而来, 可将内镜图像放大500-1200倍, 直接观察食管内组织细胞情况, 不需活检即可进行诊断. 该技术已经应用于评估癌前病变及早期食管癌食管黏膜表面组织细胞的特性[43], 临床上只能观察食管鳞状细胞癌, 不能判断浸润深度. 其需要较高的内镜操作技术, 不易获得稳定的图像.

1.10 光学相干层析技术 光学相干层析技术(optical coherence tomography, OCT)选用特殊的低聚光源, 通过发射并反射红外线, 测量其延迟时间而获得深度方向的层析能力, 从而获得高质量的黏膜横断面图像[28], 可判断病变的浸润深度. OCT大约可穿透4 mm组织, 空间分辨率为10 μm, 他的分辨率为EUS的10-100倍, 比EUS能更清晰的显示食管壁的各层次结构, 能更为客观的区分黏膜层和黏膜下层, 准确的判定黏膜下层的层次, 对临床治疗有非常重要的意义[8]. 目前OCT对于食管早癌的研究报道较少, 有研究报道, 其可用于对于Barrett's食管的诊断[44], 但敏感性差[45]. Evans等[46]利用OCT在Barrett's食管早期癌变的诊断中取得了83%敏感性和75%特异性. 容积激光显微镜(volumetric laser endomicroscopy)为OCT第二代, 他可以更快速的获得更高质量的黏膜图像[47], 使其成为一种既可以大视野扫描, 又可以对所关注的特定区域描述的新技术[28].

已应用于临床研究Barrett's食管早期癌变的诊断[48,49], 由一位不知情(设置盲法)的检查者独自进行判断不同激光标示的活检组织, 其精确度为67%, 对于VLE意向活检的图像, 其精确度为93%, 而在纠正的标记之后的VLE图像和组织病理学结果对比, 精确度达到100%[50]. 但对于新兴的VLE, 仍需要大量的临床研究.

1.11 三维内镜成像 三维内镜成像(trimodal imaging)是三位一体的内镜成像技术, 主要是由高清内镜、自体荧光技术与NBI结合起来[40,51], 这种技术集合了三种方法的优点并弥补了各自的缺点. 有研究[52]报道, 其对于Barrett's食管黏膜不典型增生和早期食管癌的检出优于标准内镜. 在另一项多中心的随机对照试验中, 也表明三位内镜成像技术对于有针对性的检测早期肿瘤病变较标准内镜有优势, 但总的组织学收益率并没有不同[53]. 也有研究[54]认为其在明确诊断不明显的肿瘤时, 相对于色素内镜, 是一种可行的替代技术, 并且可用于辅助Barrett's食管早期癌变EMR术的实施.

1.12 食管胶囊内镜 胶囊内镜是通过给受检者

口服内置摄像与信号传输装置的智能胶囊, 借助消化道蠕动使之在消化道内运动并拍摄图像, 利用体外的图像记录仪和影像工作站, 了解受检者的整个消化道情况, 从而对其病情做出诊断. 其存在停留时间较短、视野有限, 漏诊的可能性大等缺点. Heresbach等[55]研究表也明食管胶囊内镜对食管鳞癌及癌前病变的诊断敏感性较低(46%-54%). 内镜诊断Barrett's食管的敏感性约为77%, 特异性约为86%, 较普通上消化道内镜差[56]. 而改良的(系线)食管胶囊内镜则基本弥补了上述缺点, 取得了较高的准确性[57], 患者易耐受, 但因其费用较高, 与色素内镜相比, 敏感性和特异性仍低, 临床无法广泛应用.

1.13 弹性散射光谱与拉曼光谱法 光照射到物质上可发生弹性散射与非弹性散射, 弹性散射的散射光是与激发光波长相同的成分, 非弹性散射的散射光有比激发光波长长的和短的成分, 统称为拉曼光谱. 该技术即是利用光于食管黏膜的相互作用原理而生生成一份生物化学检测单来反映细胞结构[28]. 有研究表明弹性散射法对于Barrett's食管中黏膜的不典型增生和癌变有较高的敏感性(约90%)[58-60], 但特异性较低(60%)[58,59]. Kendall等[60]应用拉曼光谱法对于Barrett's食管进行鉴别和分级, 认为有高的敏感性(70%-100%)和特异性(90%-100%). 以上研究所用标本为离体组织, 与内镜结合已经开始应用于临床, Alomd等[61]应用一种新型探头组成的拉曼光谱内镜在Barrett's食管癌变诊断中获得了86%敏感性和88%特异性. 两种方法相比, 拉曼光谱法明显优于前者, 由于内镜下诊断的准确性、体内观察的不稳定性及高昂的花费, 限制了其临床应用[28].

随着近年来反流性食管炎及Barrett's食管的发病率升高, 食管下段腺癌的发病率亦逐渐升高. 食管腺癌的病因及高危因素包括有男性、肥胖、反流性食管炎、Barrett's食管、幽门螺杆菌的根除等. 现阶段, 认为反流性食管炎→Barrett's食管→食管腺癌是食管腺癌的典型发病模式, 而Barrett's食管发展为食管腺癌则需经历食管黏膜柱状上皮化生→低级别上皮内瘤变→高级别上皮内瘤变→食管腺癌的过程. 因此对于Barrett's食管的监测显得尤为重要. 在最新的美国胃肠病学会(American Gastroenterological Association, AGA)关于Barrett's食管的监测中主要推荐高分辨的白光内镜; 成像技术中认为NBI>FICE>CLE>OCT; 色素内镜中认为亚甲蓝染色>碘油染色>醋酸染色[62].

2 结论

随着对于食管癌的相关研究及内镜技术的发展, 现在我国食管癌的诊断率已显著提升, 这主要是由于内镜技术的发展、临床医生们对于内镜技术的熟练掌握以及相关经验的积累. 临床中常用的内镜有色素内镜、NBI、EUS、放大内镜, 新兴内镜的应用也越来越多, 单一内镜均有其优缺点, 在临床诊断中, 可联合多种方法进行诊断, 可以大大提高癌前病变及早期食管癌的诊断率. 食管癌的早期诊断, 对于减轻患者痛苦、改善食管癌愈合、减少医药支出等方面有重要意义.

同行评价

该文系统的综述了食道癌的各种内镜诊断方法, 内容新颖, 论述全面, 对临床、临床研究有一定指导意义.

3 参考文献

1 李连弟, 鲁凤珠, 张思维, 牧人, 孙秀娣, 黄埔小梅, 孙杰, 周有尚, 欧阳宁慧, 饶克勤, 陈育德, 孙爱明, 薛志福, 夏毅. 中国恶性肿瘤死亡率20年变化趋势和近期预测分析. 中华肿瘤杂志 1997; 19: 3-9

2 赫捷, 赵平, 陈万青. 2011中国肿瘤登记年报. 北京: 军事医学科学出版社, 2012

3 王国清. 食管癌高发现场早诊早治30年临床研究经验. 中国医学科学院学报 2001; 23: 69-72

4 徐采朴. 应重视早期胃癌的内镜诊断. 世界华人消化杂志 2002; 10: 373-375

5 姜庆玲, 沈双双, 张扬, 吕杨. 早期食管癌诊断与治疗进展. 吉林医学 2012; 33: 6403-6405

6 刘安祥. 内镜下诊断早期食管癌194例分析. 中华消化内镜杂志 2009; 8: 439-440

7 杨观瑞. 食管早期表浅癌的内镜诊断和治疗. 中国肿瘤 2000; 9: 218-219

8 张月明, 王贵齐. 早期食管癌的内镜诊断与治疗进展. 中国消化内镜 2008; 2: 21-29

9 董志伟. 中国癌症筛查及早诊早治技术方案(试行). 北京: 人民卫生出版社, 2009: 45-85

10 王蕾, 李鹏. 早期食管癌的内镜诊断进展. 中华临床医师杂志(电子版) 2014; 8: 141-144

11 姜军梅. 食管早癌的诊断技术及治疗原则. 山东医药 2010; 50: 104

12 Roth MJ, Liu SF, Dawsey SM, Zhou B, Copeland C, Wang GQ, Solomon D, Baker SG, Giffen CA, Taylor PR. Cytologic detection of esophageal squamous cell carcinoma and precursor lesions using balloon and sponge samplers in asymptomatic adults in Linxian, China. *Cancer* 1997; 80: 2047-2059 [PMID: 9392326 DOI: 10.1002/(SICI)1097-0142(19971201)80: 11<2047: : AID-CNCR3>3.0.CO; 2-U]

13 Pan QJ, Roth MJ, Guo HQ, Kochman ML, Wang GQ, Henry M, Wei WQ, Giffen CA, Lu N, Abnet CC, Hao CQ, Taylor PR, Qiao YL, Dawsey SM.

Cytologic detection of esophageal squamous cell carcinoma and its precursor lesions using balloon samplers and liquid-based cytology in asymptomatic adults in Llinxian, China. *Acta Cytol* 2008; 52: 14-23 [PMID: 18323271 DOI: 10.1159/000325430]
14 Mori M, Adachi Y, Matsushima T, Matsuda H, Kuwano H, Sugimachi K. Lugol staining pattern and histology of esophageal lesions. *Am J Gastroenterol* 1993; 88: 701-705 [PMID: 7683176]
15 王贵齐, 魏文强, 吕宁, 郝长青, 林冬梅, 张宏图, 孙耘田, 乔友林, 王国清, 董志伟. 应用内镜下碘染色在食管癌高发区进行普查的意义. 癌症 2003; 22: 175-177
16 Curvers WL, Kiesslich R, Bergman JJ. Novel imaging modalities in the detection of oesophageal neoplasia. *Best Pract Res Clin Gastroenterol* 2008; 22: 687-720 [PMID: 18656825 DOI: 10.1016/j.bpg.2008.01.001]
17 Chobanian SJ, Cattau EL, Winters C, Johnson DA, Van Ness MM, Miremadi A, Horwitz SL, Colcher H. In vivo staining with toluidine blue as an adjunct to the endoscopic detection of Barrett's esophagus. *Gastrointest Endosc* 1987; 33: 99-101 [PMID: 3569809 DOI: 10.1016/S0016-5107(87)71519-3]
18 Ishihara R, Inoue T, Uedo N, Yamamoto S, Kawada N, Tsujii Y, Kanzaki H, Hanafusa M, Hanaoka N, Takeuchi Y, Higashino K, Iishi H, Tatsuta M, Tomita Y, Ishiguro S. Significance of each narrow-band imaging finding in diagnosing squamous mucosal high-grade neoplasia of the esophagus. *J Gastroenterol Hepatol* 2010; 25: 1410-1415 [PMID: 20659231 DOI: 10.1111/j.1440-1746.2010.06378.x]
19 Curvers WL, van den Broek FJ, Reitsma JB, Dekker E, Bergman JJ. Systematic review of narrow-band imaging for the detection and differentiation of abnormalities in the esophagus and stomach (with video). *Gastrointest Endosc* 2009; 69: 307-317 [PMID: 19185690 DOI: 10.1016/j.gie.2008.09.048]
20 Lee YC, Wang CP, Chen CC, Chiu HM, Ko JY, Lou PJ, Yang TL, Huang HY, Wu MS, Lin JT, Hsiu-Hsi Chen T, Wang HP. Transnasal endoscopy with narrow-band imaging and Lugol staining to screen patients with head and neck cancer whose condition limits oral intubation with standard endoscope (with video). *Gastrointest Endosc* 2009; 69: 408-417 [PMID: 19019362 DOI: 10.1016/j.gie.2008.05.033]
21 Ngamruengphong S, Sharma VK, Das A. Diagnostic yield of methylene blue chromoendoscopy for detecting specialized intestinal metaplasia and dysplasia in Barrett's esophagus: a meta-analysis. *Gastrointest Endosc* 2009; 69: 1021-1028 [PMID: 19215918 DOI: 10.1016/j.gie.2008.06.056]
22 谢霞, 樊超强, 于劲, 杨歆, 邓磊, 廖忠莉, 杨仕明, 柏健鹰. 食管早期癌及上皮内瘤变内镜分型与病理的关系. 第三军医大学学报 2014; 36: 2496-2499
23 Gheorghe C. Narrow-band imaging endoscopy for diagnosis of malignant and premalignant gastrointestinal lesions. *J Gastrointestin Liver Dis* 2006; 15: 77-82 [PMID: 16680239]
24 Lopes AB, Fagundes RB. Esophageal squamous cell carcinoma - precursor lesions and early diagnosis. *World J Gastrointest Endosc* 2012; 4: 9-16 [PMID: 22267978 DOI: 10.4253/wjge.v4.i1.9]
25 Ishihara R, Takeuchi Y, Chatani R, Kidu T, Inoue T, Hanaoka N, Yamamoto S, Higashino K, Uedo N, Iishi H, Tatsuta M, Tomita Y, Ishiguro S. Prospective evaluation of narrow-band imaging endoscopy for screening of esophageal squamous mucosal high-grade neoplasia in experienced and less experienced endoscopists. *Dis Esophagus* 2010; 23: 480-486 [PMID: 20095991 DOI: 10.1111/j.1442-2050.2009.01039.x]
26 王丹丹, 刘冰熔. 早期食管癌内镜诊断新进展. 世界华人消化杂志 2012; 20: 34-40
27 刘安祥, 王俊生, 杨海军, 张倩. 早期食管癌内镜下诊断与病变浸润深度相关性分析. 中国内镜杂志 2007; 13: 73-75
28 Hammoud GM, Hammad H, Ibdah JA. Endoscopic assessment and management of early esophageal adenocarcinoma. *World J Gastrointest Oncol* 2014; 6: 275-288 [PMID: 25132925 DOI: 10.4251/wjgo.v6.i8.275]
29 Puli SR, Batapati Krishna Reddy J, Bechtold ML, Antillon MR, Ibdah JA. How good is endoscopic ultrasound for TNM staging of gastric cancers? A meta-analysis and systematic review. *World J Gastroenterol* 2008; 14: 4011-4019 [PMID: 18609685 DOI: 10.3748/wjg.14.4011]
30 Curvers WL, Singh R, Song LM, Wolfsen HC, Ragunath K, Wang K, Wallace MB, Fockens P, Bergman JJ. Endoscopic tri-modal imaging for detection of early neoplasia in Barrett's oesophagus: a multi-centre feasibility study using high-resolution endoscopy, autofluorescence imaging and narrow band imaging incorporated in one endoscopy system. *Gut* 2008; 57: 167-172 [PMID: 17965067 DOI: 10.1136/gut.2007.134213]
31 Uedo N, Iishi H, Tatsuta M, Yamada T, Ogiyama H, Imanaka K, Sugimoto N, Higashino K, Ishihara R, Narahara H, Ishiguro S. A novel videoendoscopy system by using autofluorescence and reflectance imaging for diagnosis of esophagogastric cancers. *Gastrointest Endosc* 2005; 62: 521-528 [PMID: 16185965 DOI: 10.1016/j.gie.2005.06.031]
32 Suzuki H, Saito Y, Ikehara H, Oda I. Evaluation of visualization of squamous cell carcinoma of esophagus and pharynx using an autofluorescence imaging videoendoscope system. *J Gastroenterol Hepatol* 2009; 24: 1834-1839 [PMID: 19780882 DOI: 10.1111/j.1440-1746.2009.05941.x]
33 吴巧艳. Barrett食管内镜诊断的研究进展. 重庆医学 2010; 39: 2668-2668
34 Goetz M, Kiesslich R. Confocal endomicroscopy: in vivo diagnosis of neoplastic lesions of the gastrointestinal tract. *Anticancer Res* 2008; 28: 353-360 [PMID: 18383869 DOI: 10.1111/j.1440-1746.2009.05941.x]
35 Liu H, Li YQ, Yu T, Zhao YA, Zhang JP, Zuo XL, Li CQ, Zhang JN, Guo YT, Zhang TG. Confocal laser endomicroscopy for superficial

esophageal squamous cell carcinoma. *Endoscopy* 2009; 41: 99-106 [PMID: 19214886 DOI: 10.1055/s-0028-1119492]
36 Goetz M, Hoffman A, Galle PR, Neurath MF, Kiesslich R. Confocal laser endoscopy: new approach to the early diagnosis of tumors of the esophagus and stomach. *Future Oncol* 2006; 2: 469-476 [PMID: 16922614]
37 Kara MA, DaCosta RS, Streutker CJ, Marcon NE, Bergman JJ, Wilson BC. Characterization of tissue autofluorescence in Barrett's esophagus by confocal fluorescence microscopy. *Dis Esophagus* 2007; 20: 141-150 [PMID: 17439598 DOI: 10.1111/j.1442-2050.2007.00660.x]
38 Dacosta RS, Wilson BC, Marcon NE. Spectroscopy and fluorescence in esophageal diseases. *Best Pract Res Clin Gastroenterol* 2006; 20: 41-57 [PMID: 16473800 DOI: 10.1016/j.bpg.2005.08.003]
39 Sharma P, Meining AR, Coron E, Lightdale CJ, Wolfsen HC, Bansal A, Bajbouj M, Galmiche JP, Abrams JA, Rastogi A, Gupta N, Michalek JE, Lauwers GY, Wallace MB. Real-time increased detection of neoplastic tissue in Barrett's esophagus with probe-based confocal laser endomicroscopy: final results of an international multicenter, prospective, randomized, controlled trial. *Gastrointest Endosc* 2011; 74: 465-472 [PMID: 21741642 DOI: 10.1016/j.gie.2011.04.004]
40 Roshandel G, Nourouzi A, Pourshams A, Semnani S, Merat S, Khoshnia M. Endoscopic screening for esophageal squamous cell carcinoma. *Arch Iran Med* 2013; 16: 351-357 [PMID: 23725069 DOI: 013166/AIM.009]
41 尚辉辉, 宋文先, 陈欣. i-Scan染色在消化内镜检查中的应用. 胃肠病学和肝病学杂志 2014; 23: 975-977
42 贺远龙, 焦月, 张澍田. 早期食管鳞癌的内镜诊断进展. 首都医科大学学报 2010; 31: 320-323
43 Tomizawa Y, Abdulla HM, Prasad GA, Wong Kee Song LM, Lutzke LS, Borkenhagen LS, Wang KK. Endocytoscopy in esophageal cancer. *Gastrointest Endosc Clin N Am* 2009; 19: 273-281 [PMID: 19423024 DOI: 10.1016/j.giec.2009.02.006]
44 Poneros JM, Nishioka NS. Diagnosis of Barrett's esophagus using optical coherence tomography. *Gastrointest Endosc Clin N Am* 2003; 13: 309-323 [PMID: 12916662]
45 Testoni PA, Mangiavillano B. Optical coherence tomography in detection of dysplasia and cancer of the gastrointestinal tract and bilio-pancreatic ductal system. *World J Gastroenterol* 2008; 14: 6444-6452 [PMID: 19030194 DOI: 10.3748/wjg.14.6444]
46 Evans JA, Poneros JM, Bouma BE, Bressner J, Halpern EF, Shishkov M, Lauwers GY, Mino-Kenudson M, Nishioka NS, Tearney GJ. Optical coherence tomography to identify intramucosal carcinoma and high-grade dysplasia in Barrett's esophagus. *Clin Gastroenterol Hepatol* 2006; 4: 38-43 [PMID: 16431303 DOI: 10.1016/S1542-3565(05)00746-9]
47 Suter MJ, Vakoc BJ, Yachimski PS, Shishkov M, Lauwers GY, Mino-Kenudson M, Bouma BE, Nishioka NS, Tearney GJ. Comprehensive microscopy of the esophagus in human patients with optical frequency domain imaging. *Gastrointest Endosc* 2008; 68: 745-753 [PMID: 18926183 DOI: 10.1016/j.gie.2008.05.014]
48 Trindade AJ, Vamadevan AS, Sejpal DV. Finding a needle in a haystack: use of volumetric laser endomicroscopy in targeting focal dysplasia in long-segment Barrett's esophagus. *Gastrointest Endosc* 2015; 82: 756; discussion 757 [PMID: 26005011 DOI: 10.1016/j.gie.2015.03.1984]
49 Wolfsen HC, Sharma P, Wallace MB, Leggett C, Tearney G, Wang KK. Safety and feasibility of volumetric laser endomicroscopy in patients with Barrett's esophagus (with videos). *Gastrointest Endosc* 2015; 82: 631-640 [PMID: 25956472 DOI: 10.1016/j.gie.2015.03.1968]
50 Suter MJ, Gora MJ, Lauwers GY, Arnason T, Sauk J, Gallagher KA, Kava L, Tan KM, Soomro AR, Gallagher TP, Gardecki JA, Bouma BE, Rosenberg M, Nishioka NS, Tearney GJ. Esophageal-guided biopsy with volumetric laser endomicroscopy and laser cautery marking: a pilot clinical study. *Gastrointest Endosc* 2014; 79: 886-896 [PMID: 24462171 DOI: 10.1016/j.gie.2013.11.016]
51 李鹏, 张澍田. 早期食管癌的内镜诊断. 中华消化内镜杂志 2013; 30: 8-9
52 Curvers WL, Fockens P, Bergman JJ, Singh R, Ragunath K, Wong Kee Song L, Wang KK, Wolfsen HC, Wallace MB. Endoscopic trimodal imaging improves the detection of high-grade dysplasia (HGD) and early cancer (EC) in Barrett's esophagus: an international multicenter study. *Gastroenterology* 2007; 132: 2586 [DOI: 10.1053/j.gastro.2007.04.021]
53 Curvers WL, van Vilsteren FG, Baak LC, Böhmer C, Mallant-Hent RC, Naber AH, van Oijen A, Ponsioen CY, Scholten P, Schenk E, Schoon E, Seldenrijk CA, Meijer GA, ten Kate FJ, Bergman JJ. Endoscopic trimodal imaging versus standard video endoscopy for detection of early Barrett's neoplasia: a multicenter, randomized, crossover study in general practice. *Gastrointest Endosc* 2011; 73: 195-203 [PMID: 21168835 DOI: 10.1016/j.gie.2010.10.014]
54 Thomas T, Singh R, Ragunath K. Trimodal imaging-assisted endoscopic mucosal resection of early Barrett's neoplasia. *Surg Endosc* 2009; 23: 1609-1613 [PMID: 19296171 DOI: 10.1007/s00464-009-0429-z]
55 Heresbach D, Leray E, d'Halluin PN, Cholet F, Lapalus MG, Gaudric M, Ben Soussan E, Gaudin JL, Vahedi K, Quentin V, Filoche B, Saurin JC, Chaussade S, Ponchon T. Diagnostic accuracy of esophageal capsule endoscopy versus conventional upper digestive endoscopy for suspected esophageal squamous cell carcinoma. *Endoscopy* 2010; 42: 93-97 [PMID: 20140825 DOI: 10.1055/s-0029-1243856]
56 中华医学会消化内镜学分会. 中国胶囊内镜临床应用指南. 中国实用内科杂志 2014; 34: 984-991
57 许白燕, 陈炜生, 江传燊, 李达周, 王蓉, 王雯. 系线的食管胶囊内镜对食管疾病的诊断价值. 中华消化内镜杂志 2014; 31: 185-188

58 Lovat LB, Johnson K, Mackenzie GD, Clark BR, Novelli MR, Davies S, O'Donovan M, Selvasekar C, Thorpe SM, Pickard D, Fitzgerald R, Fearn T, Bigio I, Bown SG. Elastic scattering spectroscopy accurately detects high grade dysplasia and cancer in Barrett's oesophagus. *Gut* 2006; 55: 1078-1083 [PMID: 16469795]
59 廖新华. 弹性散射光谱法可准确鉴别Barrett食管的高度不典型增生与癌变. 世界核心医学期刊文摘: 胃肠病学分册 2006; (12): 38-39
60 Kendall C, Stone N, Shepherd N, Geboes K, Warren B, Bennett R, Barr H. Raman spectroscopy, a potential tool for the objective identification and classification of neoplasia in Barrett's oesophagus. *J Pathol* 2003; 200: 602-609 [PMID: 12898596]
61 Almond LM, Hutchings J, Lloyd G, Barr H, Shepherd N, Day J, Stevens O, Sanders S, Wadley M, Stone N, Kendall C. Endoscopic Raman spectroscopy enables objective diagnosis of dysplasia in Barrett's esophagus. *Gastrointest Endosc* 2014; 79: 37-45 [PMID: 23886354 DOI: 10.1016/j.gie.2013.05.028]
62 Singh A, Chak A. Advances in the management of Barrett's esophagus and early esophageal adenocarcinoma. *Gastroenterol Rep* (Oxf) 2015; 3: 303-315 [PMID: 26486568 DOI: 10.1093/gastro/gov048]

编辑: 郭鹏 电编: 都珍珍

ISSN 1009-3079 (print) ISSN 2219-2859 (online) DOI: 10.11569 2016年版权归百世登出版集团有限公司所有

•消息•

《世界华人消化杂志》外文字符标准

本刊讯 本刊论文出现的外文字符应注意大小写、正斜体与上下角标. 静脉注射iv, 肌肉注射im, 腹腔注射ip, 皮下注射sc, 脑室注射icv, 动脉注射ia, 口服*po*, 灌胃ig. s(秒)不能写成S, kg不能写成Kg, mL不能写成ML, lcpm(应写为1/min)÷E%(仪器效率)÷60 = Bq, pH不能写PH或P^H, *H pylori*不能写成HP, T1/2不能写成tl/2或T , *V*max不能Vmax, μ不写为英文u. 需排斜体的外文字, 用斜体表示. 如生物学中拉丁学名的属名与种名, 包括亚属、亚种、变种. 如幽门螺杆菌(*Helicobacter pylori*, *H.pylori*), *Ilex pubescens* Hook, *et* Arn.*var. glaber* Chang(命名者勿划横线); 常数*K*; 一些统计学符号(如样本数*n*, 均数mean, 标准差SD, *F*检验, *t*检验和概率*P*, 相关系数*r*); 化学名中标明取代位的元素、旋光性和构型符号(如*N*, *O*, *P*, *S*, *d*, *l*)如*n*-(normal, 正), *N*-(nitrogen, 氮), *o*-(ortho, 邻), *O*-(oxygen, 氧, 习惯不译), *d*-(dextro, 右旋), *p*-(para, 对), 例如*n*-butyl acetate(醋酸正丁酯), *N*-methylacetanilide(N-甲基乙酰苯胺), *o*-cresol(邻甲酚), 3-*O*-methyl-adrenaline(3-O-甲基肾上腺素), *d*-amphetamine(右旋苯丙胺), *l*-dopa(左旋多巴), *p*-aminosalicylic acid(对氨基水杨酸). 拉丁字及缩写*in vitro*, *in vivo*, *in situ*; Ibid, *et al*, *po*, *vs*; 用外文字母代表的物理量, 如*m*(质量), *V*(体积), *F*(力), *p*(压力), *W*(功), *v*(速度), *Q*(热量), *E*(电场强度), S(面积), *t*(时间), *z*(酶活性, kat), *t*(摄氏温度, ℃), *D*(吸收剂量, Gy), *A*(放射性活度, Bq), ρ(密度, 体积质量, g/L), *c*(浓度, mol/L), φ(体积分数, mL/L), *w*(质量分数, mg/g), *b*(质量摩尔浓度, mol/g), *l*(长度), *b*(宽度), *h*(高度), *d*(厚度), *R*(半径), *D*(直径), T_{max}, C_{max}, *V*d, $T_{1/2}$ *CI*等. 基因符号通常用小写斜体, 如*ras*, *c-myc*; 基因产物用大写正体, 如P16蛋白.

WCJD 世界华人消化杂志®

在线投稿: http://www.baishideng.com/wcjd/ch/index.aspx
帮助平台: http://www.wjgnet.com/esps/helpdesk.aspx
DOI: 10.11569/wcjd.v24.i1.59

世界华人消化杂志 2016年1月8日; 24(1): 59-66
ISSN 1009-3079 (print) ISSN 2219-2859 (online)
© 2016年版权归百世登出版集团有限公司所有.

文献综述 REVIEW

肝再生磷酸酶-3在胃癌中的研究进展

熊建波, 李道江, 揭志刚, 陈和平, 李正荣

熊建波, 李道江, 揭志刚, 李正荣, 南昌大学第一附属医院胃肠外科 江西省南昌市 330006

陈和平, 南昌大学江西医学院药学院基础药理重点实验室 江西省南昌市 330006

国家自然科学基金资助项目, Nos. 81160304, 81360362
江西省教育厅科学技术研究基金资助项目, No. CJJ13126
江西省青年科学家培养计划基金资助项目, No. 20133BCB23028
南昌大学研究生创新专项资金资助项目, No. cx2015189

作者贡献分布: 本文综述由熊建波与李道江完成; 李正荣、揭志刚及陈和平审校.

通讯作者: 李正荣, 副教授, 330006, 江西省南昌市永外正街17号, 南昌大学第一附属医院胃肠外科. lzr13@foxmail.com
电话: 0791-88692522

收稿日期: 2015-10-23
修回日期: 2015-11-15
接受日期: 2015-11-30
在线出版日期: 2016-01-08

Role of phosphatase of regenerating liver 3 in gastric carcinoma

Jian-Bo Xiong, Dao-Jiang Li, Zhi-Gang Jie, He-Ping Chen, Zheng-Rong Li

Jian-Bo Xiong, Dao-Jiang Li, Zhi-Gang Jie, Zheng-Rong Li, Department of Gastrointestinal Surgery, the First Hospital of Nanchang University, Nanchang 330006, Jiangxi Province, China

He-Ping Chen, Key Laboratory of Basic Pharmacology, School of Pharmaceutical Sciences, Nanchang University, Nanchang 330006, Jiangxi Province, China

Supported by: National Natural Science Foundation of China, Nos. 81160304 and 81360362; the Education Department of Jiangxi Province Science and Technology Research Projects, No. CJJ13126; the Training Program for Young Scientists of Jiangxi Province, No. 20133BCB23028; the Graduate Student Innovation Special Fund Project of Nanchang University, No. cx2015189

Correspondence to: Zheng-Rong Li, Associate Professor, Department of Gastrointestinal Surgery, the First Hospital of Nanchang University, 17 Yongwaizheng Road, Nanchang 330006, Jiangxi Province, China. lzr13@foxmail.com

Received: 2015-10-23
Revised: 2015-11-15
Accepted: 2015-11-30
Published online: 2016-01-08

Abstract

Gastric carcinoma is one of the most common malignancies worldwide and remains the third leading cause of cancer death in both sexes worldwide. Phosphatase of regenerating liver 3 (PRL-3) is a tyrosine phosphatase that has been reported to be overexpressed in gastric tissues and play an important role in lymphatic metastasis and peritoneal metastasis of gastric carcinoma. It has also been reported that PRL-3 has a negative relationship with the prognosis of gastric carcinoma patients. More and more researchers have focused on the regulatory mechanism of PRL-3 in gastric carcinoma, aiming to elucidate the possible pathway and influencing factors. However, the exact mechanism of PRL-3 in promoting lymphatic metastasis, peritoneal metastasis and recurrence of gastric cancer is unknown. This paper will review the role of PRL-3 in gastric carcinoma with regard to its structure, function and possible mechanism in gastric carcinoma development.

© 2016 Baishideng Publishing Group Inc. All rights reserved.

背景资料
胃癌是世界范围内的常见肿瘤之一, 严重威胁人类健康. 肝再生磷酸酶-3(phosphatase of regenerating liver 3, PRL-3)在胃癌发生、发展中起着重要作用, 深入探究PRL-3促进胃癌侵袭、转移的具体机制, 为进一步实现胃癌分子靶向治疗提供理论依据.

同行评议者
李云龙, 副教授, 哈尔滨医科大学附属二院普通外科

研发前沿
PRL-3与胃癌进展、淋巴转移、腹膜转移之间的关系, 一直以来都是研究热点. 深入阐明胃癌侵袭、转移中的信号通路及其作用机制是当今研究重点, 亟待阐明其具体作用机制, 为进一步研发针对PRL-3的分子靶向药物提供依据.

Key Words: Phosphatase of regenerating liver 3; Gastric carcinoma; Lymphatic metastasis; Peritoneal metastasis; Recurrence

Xiong JB, Li DJ, Jie ZG, Chen HP, Li ZR. Role of phosphatase of regenerating liver 3 in gastric carcinoma. Shijie Huaren Xiaohua Zazhi 2016; 24(1): 59-66 URL: http://www.wjgnet.com/1009-3079/24/59.asp DOI: http://dx.doi.org/10.11569/wcjd.v24.i1.59

摘要

胃癌是世界范围内常见肿瘤之一, 因胃癌死亡的患者数占据肿瘤相关死因的第3位. 肝再生磷酸酶-3(phosphatase of regenerating liver 3, PRL-3)作为一个新近发现的蛋白酪氨酸磷酸酶, 近年来研究发现其在胃癌组织中高表达, 在胃癌淋巴转移、腹膜转移等发挥重要作用, 与胃癌患者预后负相关. 其后, 越来越多的研究关注其在胃癌发生、发展中的调控机制, 以期阐明PRL-3在胃癌发生、发展中的具体调节通路及影响因素. 尽管随着研究的不断深入, 对于PRL-3在胃癌中的作用机制得到一部分阐释, 但对于PRL-3在促进胃癌淋巴转移、腹膜转移等恶性进展及复发的机制仍然不是很清楚, 本文即对近年来PRL-3的相关研究进展作一综述.

© 2016年版权归百世登出版集团有限公司所有.

关键词: 肝再生磷酸酶-3; 胃癌; 淋巴转移; 腹膜转移; 复发

核心提示: 肝再生磷酸酶-3(phosphatase of regenerating liver 3)是新近发现的一种蛋白质酪氨酸磷酸酶, 研究发现其与胃癌发生、发展, 特别是胃癌淋巴转移、腹膜转移相关, 但对于其促进胃癌恶性进展的具体机制仍然值得进一步探讨.

熊建波, 李道江, 揭志刚, 陈和平, 李正荣. 肝再生磷酸酶-3在胃癌中的研究进展. 世界华人消化杂志 2016; 24(1): 59-66 URL: http://www.wjgnet.com/1009-3079/24/59.asp DOI: http://dx.doi.org/10.11569/wcjd.v24.i1.59

0 引言

肝再生磷酸酶-3(phosphatase of regenerating liver 3, PRL-3)属于蛋白质酪氨酸磷酸酶家族(protein tyrosine phosphatase, PTP)的成员之一, 自1998年首次由Zeng等[1]鉴定出其为PRL-1同源的蛋白酪氨酸磷酸酶以来, 近年来研究发现其在肿瘤发生、侵袭、转移、血管生成等方面起着重要作用, PRL-3在促进胃癌淋巴转移、腹膜转移及术后复发扮演着重要角色, 深入研究PRL-3的作用机制, 有利于开发出针对PRL-3及其相关通路的诊断及治疗措施, 为实现胃癌分子靶向治疗提供帮助.

1 PRL-3蛋白结构

酪氨酸可逆磷酸化受到蛋白酪氨酸激酶(protein tyrosine kinase, PTKs)和PTPs的双重调控[2]. PTP主要负责蛋白的去磷酸化, PTP家族共有107种基因, 在细胞增殖、黏附、转移、分化和凋亡方面起着重要作用[3-5]. 酪氨酸磷酸化和去磷酸化这一平衡被打破将会导致包括肿瘤在内的一系列疾病[5,6].

PRL-3属于PTP家族中的一员, 该家族包括3个成员PRL-1、PRL-2和PRL-3, 均具有1个具有磷酸酶活性的C(X)5R活性区, 该区域能使蛋白去磷酸化; C末端均具有CAAX序列, 可以在异戊二烯转移酶作用下加入3个或4个异戊二烯基团, 从而使蛋白质带有疏水性支链, 有利于蛋白质分子的膜定位[7,8]. 该家族中三个成员的蛋白质分子量大约为20 kDa, 他们在氨基酸序列上有75%的同源区, 在功能上有相似性[1]. PRL-1和PRL-2在大多数组织中均有表达, PRL-3则主要在心肌和骨骼肌中表达[9,10]. *PRL-3*基因位于染色体8q24.3[9]. 人PRL-3蛋白由170个氨基酸构成, 以单体形式存在, 二级结构是由一组5个β片层和6个α螺旋层面组成, 其活性位点位于保守的103-110含有HCXXGXXR标记的残基序列区, 其中C104S为其酶活性亲核区, Arg110区与C104S区具有协同作用[11,12]. 有研究[13]显示Ser/Thr残基缺失会导致其磷酸酶活性缺失. PRL-3通过其C端异戊烯化, 当其异戊烯化时连接在细胞膜上, 非异戊烯化时定位在细胞核中, 这一特征提示其在细胞信号转到中起重要作用[10,14,15].

2 PRL-3在正常组织中的表达及其功能

PRL-3主要在胎儿发育的早期表达, 在成熟组织中, 他主要出现在心肌和骨骼肌中[2,16]. PRL-3在正常组织中的具体功能、作用机制、作用底物仍然未知[10], 目前所知仅为其与血管紧张素-II

通路的功能有关, 他能阻碍酪氨酸p130cas位点磷酸化和抵抗血管紧张素-Ⅱ而阻碍细胞内钙流动[9].

3 PRL-3在肿瘤组织中的表达及其功能

2001年Saha等[17]利用基因表达系列分析(serial analysis of gene expression, SAGE)技术比较不同基因在结直肠癌中表达水平的不同, 发现*PRL-3*是18例结直肠癌肝转移标本中唯一持续高表达的基因, 但其在正常结直肠组织中表达量几乎测不到, 第1次将*PRL-3*基因与肿瘤联系在一起. 其后, Zeng等[18]通过对中国仓鼠卵巢细胞中强制表达PRL-3后可以提高细胞侵袭、运动能力. Polato等[19]通过对84例卵巢癌标本中PRL-3表达水平发现, PRL-3表达水平与卵巢癌进展相关, PRL-3在卵巢癌Ⅲ期标本中表达水平显著高于Ⅰ期标本, 当使用特异性siRNA沉默PRL-3后, 卵巢癌细胞的生长能力明显减慢, 揭示出PRL-3在卵巢癌进展中的重要作用. 此后, PRL-3相继被发现在胃癌[20]、黑色素瘤[21]、乳腺癌[22]、子宫内膜癌[23]等肿瘤中高表达, 并且与肿瘤进展相关.

肿瘤侵袭与转移首先要从原发肿瘤组织上脱离下来, 侵入血管、淋巴管, 逃离免疫系统的监视, 渗入到远处器官, 最终在新的环境下定植下来并形成新的瘤结节[2,24]. Ming等[25]研究发现PRL-3能促进细胞增殖, 促进VEGF和VEGF-C表达, 导致肿瘤血管生成和远处转移. 上皮-间质转化(epithelial-mesenchymal transition, EMT)是肿瘤侵袭、转移的重要机制[26]. 有研究[27]显示, 在结直肠肿瘤中, PRL-3可以通过抑制PTEN的表达从而调控Akt信号通路, 导致上皮标志物E-cadherin、γ-catenin、整合素β3表达下调, 间质标志物vimentin、fibronectin、Snail表达上调, 引起肿瘤侵袭、转移. 亦有研究[28]发现PRL-3可以抑制CDH22的表达导致肿瘤转移. 总之, PRL-3在肿瘤增殖、侵袭、转移等方面发挥着重要作用.

4 PRL-3与胃癌的关系

2004年, Miskad等[20]通过RT-PCR及Western blot等方法研究了94例胃癌组织标本和54例相关转移淋巴结, 发现PRL-3在伴有淋巴结转移的胃癌组织中表达(81.5%)较无淋巴转移的胃癌组织(50%)中更高, 并且发现PRL-3与淋巴管期间内侵袭、淋巴结转移的程度有关, 证实PRL-3与胃癌侵袭、转移的程度是相关的. Miskad的研究首次将*PRL-3*基因与胃癌联系在一起. 此后, 越来越多的研究揭示出PRL-3在促进胃癌发生、发展机制中的作用.

相关报道

针对PRL-3的microRNA研究较多, 许多学者期望构建特异性microRNA沉默PRL-3, 从而阻断胃癌进展、转移、复发.

4.1 PRL-3与胃癌细胞增殖与分化

Cai等[29-31]、Wang等[32,33]发现PRL-3在直径>40 mm和进展期胃癌中高达, 且PRL-3高表达的患者5年生成率更低, 通过裸鼠成瘤实验发现, microRNA特异性沉默PRL-3后胃癌SGC7901细胞增殖能力及肿瘤生长速度下降.

4.2 PRL-3与胃癌细胞侵袭与转移

4.2.1 PRL-3与胃癌淋巴转移的关系: 淋巴转移是胃癌的主要侵袭、转移方式, 与胃癌患者预后直接相关. Miskad等[20]于2004年首次通过RT-PCR及Western blot等方法在胃癌切除组织中证实PRL-3与胃癌淋巴转移有关, 此后, Miskad教授的团队在2007年通过设计核酸探针原位杂交的方法进一步研究了94株为腺癌细胞和相配对的54株转移淋巴结, 发现PRL-3在淋巴转移组织中表达率(74.1%)高于原发肿瘤组织(36.2%), 并且PRL-3表达程度与胃癌的肿瘤大小、淋巴侵袭程度、静脉血管浸润以及肿瘤分期有关, 揭示出PRL-3在促进胃癌淋巴转移中的重要作用[34]. 徐晓凤等[35]通过免疫组织化学和荧光定量PCR分析胃癌、转移癌及相应癌旁组织中PRL-3在蛋白及转录水平的表达情况, 发现PRL-3在胃转移癌中的表达高于原发灶及相应正常癌旁组织中的表达($P<0.05$), 在胃癌组织中PRL-3的表达与癌组织的浸润程度密切相关($P<0.05$), 其表达与癌组织分化程度差异无显著性, 揭示出PRL-3在胃癌转移、浸润中可能发挥着重要作用. Wang等[36]亦发现PRL-3高表达可以促进胃癌淋巴转移, PRL-3高表达患者预后较中低表达患者预后显著下降, PRL-3敲除后, 胃癌SGC7901细胞侵袭、转移能力明显下降, 细胞增殖能力亦降低, 体外裸鼠成瘤实验亦显示肿瘤生长能力受限. Dai等[37]通过免疫组织化学使用单克隆抗体发现胃癌组织中, PRL-3的表达与肿瘤大小、浸润深度、血管/淋巴管浸润、淋巴结转移、TNM分期及肿瘤复发相关, 即使是对于已经行胃癌根治

创新盘点

近年来, 针对PRL-3在胃癌方面的研究报道较多, 主要集中在PRL-3与胃癌进展、侵袭、转移之间的关系分析, 以及PRL-3在促进胃癌转移、复发中的作用机制, 文章较多、较杂, 本文即对相关研究做一梳理.

术的患者, PRL-3高表达患者(特别是Ⅲ期患者)其总生存率、无病生存时间明显比阴性患者或者低表达患者短, PRL-3是胃癌(包括对组织学检查淋巴结阴性患者)的独立预后因素. Pryczynicz等[38]通过对71例患者临床病理分析, 使用PRL-3单克隆抗体进行免疫组织化学分析, PRL-3高表达与Kubo分型相关, 在分化差的腺癌和扩散型胃癌中PRL-3蛋白表达率更高, PRL-3的表达与局部淋巴结转移正相关, 并与患者预后相关, 但与患者5年生存率似乎无关.

PRL-3亦可能与其他基因或者蛋白协同作用, 促进胃癌淋巴转移. 刘磊等[39]使用免疫组织化学的方法分析了53例胃癌组织和30例胃正常组织中PRL-3和E-cadherin的表达, 发现PRL-3与E-cadherin均与胃癌淋巴转移有关, 两者均是影响患者生存期的独立预后因素, PRL-3与E-cadherin在胃癌淋巴转移中有可能存在协同关系. 刘振江等[40]通过免疫组织化学方法对20例胃炎及84例胃癌(胃癌Ⅰ期28例、Ⅱ期32例、Ⅲ、Ⅳ期24例)组织中的FAK和PRL-3进行检测, 发现PRL-3和FAK在胃炎组, 胃癌Ⅰ期, 胃癌Ⅱ期和胃癌Ⅲ、Ⅳ期中的组织学评分呈逐级递增关系, 且PRL-3、FAK表达强度与病理分型无关, 而与淋巴结转移与否有关, 揭示出PRL-3和FAK均能促进胃癌淋巴转移. 孙振华等[41]研究则发现PRL-3及Bmi-1 mRNA同时在胃癌组织中高表达, 两者均与与胃癌的侵袭和发展相关, PRL-3与Bmi-1的联合检测结果可作为早期诊断胃癌、评估胃癌发展、了解胃癌转移及预后的分子水平参考指标, 为胃癌的诊断及预后评估提供帮助.

以上试验均说明PRL-3在胃癌淋巴结转移中发挥着重要作用, PRL-3表达水平可能作为胃癌患者诊断、治疗及预后评估的重要指标.

4.2.2 PRL-3与胃癌腹膜转移的关系: 腹膜转移是胃癌的终末形式, 是进展期胃癌及胃癌根治术后复发的主要形式, 一旦出现腹膜转移, 患者5年生存率仅为0%-7%[42,43]. PRL-3在胃癌腹膜转移过程中扮演着重要角色. Li等[44]使用PRL-3单克隆抗体通过免疫组织化学的方法分析了639例胃癌患者(包括89例胃癌腹膜转移患者), PRL-3表达率在有腹膜转移的胃癌患者(80.9%)中显著高于无腹膜转移的胃癌患者(70.4%), PRL-3表达与胃癌肿瘤分期、肿瘤进展(包括淋巴管浸润、淋巴转移程度、腹膜转移)相关, PRL-3高表达与胃癌患者预后负相关. 其后, 通过设计特异性microRNA沉默PRL-3能够显著抑制胃癌SGC7901细胞株在体外的侵袭、转移能力, 将SGC7901, pCMV-PRL3 miRNA-neg-A1和pCMV-PRL3 miRNA-1249-A2细胞株经腹腔内注入裸鼠体内, 21 d后宰杀裸鼠发现microRNA沉默后的细胞株注入裸鼠体内后, 其肿瘤大小及数量明显少于PRL-3高表达的裸鼠[45]. 揭示出PRL-3在促进胃癌腹膜转移中的重要作用, 并且其高表达与胃癌患者预后差具有显著关系.

4.3 PRL-3与胃癌细胞转移的信号通路 自明确PRL-3在促进肿瘤发生、发展中的地位以来, 明确PRL-3影响肿瘤进展的相关信号通路就成为众多研究者探寻的方向. 细胞外信号调控激酶ERK1/2是促分裂原活化蛋白激酶MAPK家族的一员, 其在细胞迁移、侵袭和增殖等过程中起着重要作用[46], 同时亦有研究显示ERK1/2能够上调基质金属蛋白酶(matrix metalloproteinases, MMPs)参与肿瘤细胞侵袭转移中[47]. Cao等[48]通过RNAi沉默技术发现下调PRL-3的表达能够抑制ERK1/2表达, 并下调MMP-7, 从而抑制胃癌SGC7901细胞的侵袭、转移, 该研究显示PRL-3可能通过ERK1/2通路影响胃癌侵袭、转移. PRL-3可以通过调控端粒相关蛋白RAP1的胞质定位, 激活核因子-κB通路导致胃癌细胞侵袭、转移[49]. Pryczynicz等[50]使用免疫组织化学的方法分析了71例胃癌标本中PRL-3与E-cadherin的关系, 结果显示PRL-3和E-cadherin均和胃癌淋巴转移有关, 但两者之间的具体关系需要进一步探究. Ooki等[51]使用q-PCR及荧光原位杂交方法对77例胃癌患者组织学检查, 发现PRL-3基因组扩增与其蛋白表达水平高度一致, 并且在20%的原发肿瘤组织中(包括所有的Ⅲ/Ⅳ期患者)能检测到PRL-3基因组扩增, 但在所有的PRL-3表达阴性患者组织中不能检测到PRL-3基因组扩增, 此外, 亦发现PRL-3基因组扩增与淋巴结转移相关, 并且导致胃癌进展及患者预后差, 从PRL-3基因组扩增的角度探讨影响胃癌转移的机制. Li等[52]通过筛选影响PRL-3的相关microRNA, 发现miR495和miR551a能够抑制PRL-3表达从而抑制胃癌细胞侵袭, 欲从影响

PRL-3的上游通路角度探究PRL-3靶向治疗的方法. 基因启动子区CpG岛甲基化可以抑制基因下游的转录过程, Li等[53]在其后的研究中发现DNA甲基化影响miR495从而影响胃癌侵袭转移, 进一步从基因启动子区甲基化角度明确影响PRL-3表达的上游通路. 虽然调控PRL-3表达的上游机制及PRL-3对胃癌侵袭、转移的下游机制存在很多, 但其确切机制仍待进一步明确.

4.4 PRL-3为靶点的相关药物研究 microRNA在胃癌侵袭、转移、血管生成等方面发挥着重要作用[54], microRNA可以特异性干扰PRL-3的表达. Matsukawa等[55]通过构建siRNA干扰 SH101-P4细胞株中PRL-3的表达, 在体外试验中观察到PRL-3表达下调能够明显抑制胃癌SH101-P4细胞的侵袭和生长速度, 在动物实验中, siRNA干扰PRL-3后, 其原发肿瘤体积明显较对照组变小, 且其肝转移能力被明显抑制. 蒋蒙蒙等[56]通过构建miR495及miR551a靶向干扰PRL-3表达, 在体外实验中能明显抑制PRL-3蛋白的表达. 而许牧等[57]则使用miR495、miR551a干扰质粒稳定转染SGC7901细胞接种于裸鼠体内, 通过比较稳定转染后的SGC7901细胞系及未经处理的SGC7901细胞系裸鼠成瘤率、瘤体生长情况及腹膜转移等情况, 发现转染靶向干扰PRL-3表达的miR495、mi551a真核质粒可以明显抑制胃癌细胞体内转移侵袭能力, 该实验进一步说明在动物体内使用特异性microRNA干扰PRL-3表达从而能够抑制胃癌侵袭、转移. 以上研究说明构建特异性干扰的microRNA有可能为实现PRL-3的分子靶向治疗一种有效方式.

肿瘤干细胞是引起细胞耐药、肿瘤转移和复发的重要因素之一[58], 而侧群细胞(side population cell, SP)具有许多干细胞的性质[59], 宋倩等[60]建立过表达PRL-3的人胃癌细胞BGC823的基础上, 通过SP分选和CCK-8的方法分析PRL-3对BGC823细胞中SP细胞的比例以及对化疗药物耐受性, 实验结果显示PRL-3有可能通过增加胃癌细胞BGC823的SP细胞比例并增加其对化疗药物的耐受性, 该研究结果提示抑制PRL-3的表达有可能降低胃癌细胞对化疗药物的耐受性, 从而为降低胃癌化疗耐药提供新的措施.

亦有学者欲从药物影响PRL-3表达的角度, 探讨PRL-3在药物治疗胃癌患者的作用, Sun等[61]研究发现大黄能够通过下调PRL-3的表达从而抑制胃癌细胞增殖并诱导肿瘤细胞凋亡, 这一研究丰富了PRL-3在胃癌治疗中的作用, 为PRL-3作为基因靶点, 调控肿瘤增殖、凋亡提供了新的试验依据. Ooki等[51]发现使用PRL-3抑制剂1-4-溴代-2-苯亚甲基绕丹宁能明显诱导肿瘤凋亡, 并呈现剂量依耐性. 另外, 针对PRL-3的治疗用特异性抗体、PRL-3的抑制剂仍在研制当中.

应用要点

PRL-3在胃癌中的研究进展一文, 主要梳理了近年来PRL-3在胃癌中的相关研究及研究方法, 为本领域研究者梳理文献, 提出展望, 为PRL-3的下一步研究提供重要信息.

5 结论

PRL-3作为在肿瘤发生、发展中起着关键作用的分子, 其在促进胃癌淋巴转移、腹膜转移、复发等方面发挥着重要作用, 但其在胃癌发生、发展、侵袭、转移中的具体调控机制仍然不是很清楚, 值得我们进一步探究, 我们也期待PRL-3作为一个磷酸酶, 其在肿瘤发生、发展及侵袭、转移中的具体机制的阐明, 为进一步开发出针对PRL-3及其调节通路上的分子靶向药物, 为实现肿瘤分子靶向治疗不断努力.

6 参考文献

1 Zeng Q, Hong W, Tan YH. Mouse PRL-2 and PRL-3, two potentially prenylated protein tyrosine phosphatases homologous to PRL-1. *Biochem Biophys Res Commun* 1998; 244: 421-427 [PMID: 9514946 DOI: 10.1006/bbrc.1998.8291]

2 Al-Aidaroos AQ, Zeng Q. PRL-3 phosphatase and cancer metastasis. *J Cell Biochem* 2010; 111: 1087-1098 [PMID: 21053359 DOI: 10.1002/jcb.22913]

3 Alonso A, Sasin J, Bottini N, Friedberg I, Friedberg I, Osterman A, Godzik A, Hunter T, Dixon J, Mustelin T. Protein tyrosine phosphatases in the human genome. *Cell* 2004; 117: 699-711 [PMID: 15186772 DOI: 10.1016/j.cell.2004.05.018]

4 Zhang ZY, Dodd GT, Tiganis T. Protein Tyrosine Phosphatases in Hypothalamic Insulin and Leptin Signaling. *Trends Pharmacol Sci* 2015; 36: 661-674 [PMID: 26435211 DOI: 10.1016/j.tips.2015.07.003]

5 Tonks NK. Protein tyrosine phosphatases: from genes, to function, to disease. *Nat Rev Mol Cell Biol* 2006; 7: 833-846 [PMID: 17057753 DOI: 10.1038/nrm2039]

6 Labbé DP, Hardy S, Tremblay ML. Protein tyrosine phosphatases in cancer: friends and foes! *Prog Mol Biol Transl Sci* 2012; 106: 253-306 [PMID: 22340721 DOI: 10.1016/b978-0-12-396456-4.00009-2]

7 Winter-Vann AM, Casey PJ. Post-prenylation-processing enzymes as new targets in oncogenesis. *Nat Rev Cancer* 2005; 5: 405-412 [PMID: 15864282 DOI: 10.1038/nrc1612]

名词解释
腹膜转移：晚期胃癌患者出现的以腹膜转移为主的转移方式，是胃癌的晚期表现，是胃癌术后复发的一种重要表现.

8 Gillespie JR, Yokoyama K, Lu K, Eastman RT, Bollinger JG, Van Voorhis WC, Gelb MH, Buckner FS. C-terminal proteolysis of prenylated proteins in trypanosomatids and RNA interference of enzymes required for the post-translational processing pathway of farnesylated proteins. *Mol Biochem Parasitol* 2007; 153: 115-124 [PMID: 17397944 DOI: 10.1016/j.molbiopara.2007.02.009]

9 Matter WF, Estridge T, Zhang C, Belagaje R, Stancato L, Dixon J, Johnson B, Bloem L, Pickard T, Donaghue M, Acton S, Jeyaseelan R, Kadambi V, Vlahos CJ. Role of PRL-3, a human muscle-specific tyrosine phosphatase, in angiotensin-II signaling. *Biochem Biophys Res Commun* 2001; 283: 1061-1068 [PMID: 11355880 DOI: 10.1006/bbrc.2001.4881]

10 Guzińska-Ustymowicz K, Pryczynicz A. PRL-3, an emerging marker of carcinogenesis, is strongly associated with poor prognosis. *Anticancer Agents Med Chem* 2011; 11: 99-108 [PMID: 21291404]

11 Kim KA, Song JS, Jee J, Sheen MR, Lee C, Lee TG, Ro S, Cho JM, Lee W, Yamazaki T, Jeon YH, Cheong C. Structure of human PRL-3, the phosphatase associated with cancer metastasis. *FEBS Lett* 2004; 565: 181-187 [PMID: 15135076 DOI: 10.1016/j.febslet.2004.03.062]

12 Jeong KW, Kang DI, Lee E, Shin A, Jin B, Park YG, Lee CK, Kim EH, Jeon YH, Kim EE, Kim Y. Structure and backbone dynamics of vanadate-bound PRL-3: comparison of 15N nuclear magnetic resonance relaxation profiles of free and vanadate-bound PRL-3. *Biochemistry* 2014; 53: 4814-4825 [PMID: 24983822 DOI: 10.1021/bi5003844]

13 Kozlov G, Cheng J, Ziomek E, Banville D, Gehring K, Ekiel I. Structural insights into molecular function of the metastasis-associated phosphatase PRL-3. *J Biol Chem* 2004; 279: 11882-11889 [PMID: 14704153 DOI: 10.1074/jbc.M312905200]

14 Guo K, Li J, Tang JP, Koh V, Gan BQ, Zeng Q. Catalytic domain of PRL-3 plays an essential role in tumor metastasis: formation of PRL-3 tumors inside the blood vessels. *Cancer Biol Ther* 2004; 3: 945-951 [PMID: 15326366]

15 Bessette DC, Qiu D, Pallen CJ. PRL PTPs: mediators and markers of cancer progression. *Cancer Metastasis Rev* 2008; 27: 231-252 [PMID: 18224294 DOI: 10.1007/s10555-008-9121-3]

16 Ramírez-Tapia AL, Baylón-Pacheco L, Espíritu-Gordillo P, Rosales-Encina JL. Characterization of the protein tyrosine phosphatase PRL from Entamoeba histolytica. *Exp Parasitol* 2015; 159: 168-182 [PMID: 26431820 DOI: 10.1016/j.exppara.2015.09.014]

17 Saha S, Bardelli A, Buckhaults P, Velculescu VE, Rago C, St Croix B, Romans KE, Choti MA, Lengauer C, Kinzler KW, Vogelstein B. A phosphatase associated with metastasis of colorectal cancer. *Science* 2001; 294: 1343-1346 [PMID: 11598267 DOI: 10.1126/science.1065817]

18 Zeng Q, Dong JM, Guo K, Li J, Tan HX, Koh V, Pallen CJ, Manser E, Hong W. PRL-3 and PRL-1 promote cell migration, invasion, and metastasis. *Cancer Res* 2003; 63: 2716-2722 [PMID: 12782572]

19 Polato F, Codegoni A, Fruscio R, Perego P, Mangioni C, Saha S, Bardelli A, Broggini M. PRL-3 phosphatase is implicated in ovarian cancer growth. *Clin Cancer Res* 2005; 11: 6835-6839 [PMID: 16203771 DOI: 10.1158/1078-0432.ccr-04-2357]

20 Miskad UA, Semba S, Kato H, Yokozaki H. Expression of PRL-3 phosphatase in human gastric carcinomas: close correlation with invasion and metastasis. *Pathobiology* 2004; 71: 176-184 [PMID: 15263806 DOI: 10.1159/000078671]

21 Wu X, Zeng H, Zhang X, Zhao Y, Sha H, Ge X, Zhang M, Gao X, Xu Q. Phosphatase of regenerating liver-3 promotes motility and metastasis of mouse melanoma cells. *Am J Pathol* 2004; 164: 2039-2054 [PMID: 15161639 DOI: 10.1016/s0002-9440(10)63763-7]

22 Wang L, Peng L, Dong B, Kong L, Meng L, Yan L, Xie Y, Shou C. Overexpression of phosphatase of regenerating liver-3 in breast cancer: association with a poor clinical outcome. *Ann Oncol* 2006; 17: 1517-1522 [PMID: 16873432 DOI: 10.1093/annonc/mdl159]

23 Ruan F, Lin J, Wu RJ, Xu KH, Zhang XM, Zhou CY, Huang XF. Phosphatase of regenerating liver-3: a novel and promising marker in human endometriosis. *Fertil Steril* 2010; 94: 1980-1984 [PMID: 20045518 DOI: 10.1016/j.fertnstert.2009.10.065]

24 Gurzu S, Turdean S, Kovecsi A, Contac AO, Jung I. Epithelial-mesenchymal, mesenchymal-epithelial, and endothelial-mesenchymal transitions in malignant tumors: An update. *World J Clin Cases* 2015; 3: 393-404 [PMID: 25984514 DOI: 10.12998/wjcc.v3.i5.393]

25 Ming J, Liu N, Gu Y, Qiu X, Wang EH. PRL-3 facilitates angiogenesis and metastasis by increasing ERK phosphorylation and up-regulating the levels and activities of Rho-A/C in lung cancer. *Pathology* 2009; 41: 118-126 [PMID: 19152186 DOI: 10.1080/00313020802579268]

26 Heerboth S, Housman G, Leary M, Longacre M, Byler S, Lapinska K, Willbanks A, Sarkar S. EMT and tumor metastasis. *Clin Transl Med* 2015; 4: 6 [PMID: 25852822 DOI: 10.1186/s40169-015-0048-3]

27 Wang H, Quah SY, Dong JM, Manser E, Tang JP, Zeng Q. PRL-3 down-regulates PTEN expression and signals through PI3K to promote epithelial-mesenchymal transition. *Cancer Res* 2007; 67: 2922-2926 [PMID: 17409395 DOI: 10.1158/0008-5472.can-06-3598]

28 Liu Y, Zhou J, Chen J, Gao W, Le Y, Ding Y, Li J. PRL-3 promotes epithelial mesenchymal transition by regulating cadherin directly. *Cancer Biol Ther* 2009; 8: 1352-1359 [PMID: 19440036]

29 Cai SR, Wang Z, Chen CQ, Cui J, Zhang CH, He YL, Zhan WH. [Role of silencing PRL-3 expression by miRNA interference in the growth of gastric cancer]. *Zhonghua Waike Zazhi* 2008; 46: 618-621 [PMID: 18844061]

30 Cai SR, Chen CQ, Wang Z, He YL, Cui J, Wu WH, Wu H, Zhan WH. [Expression of phosphatase of regenerating liver-3 in gastric cancer, its relationship with prognosis, and its role in gastric

cancer cell proliferation]. *Zhonghua Yixue Zazhi* 2008; 88: 2326-2330 [PMID: 19087692]
31 Cai SR, Wang Z, Chen CQ, Wu WH, He YL, Zhan WH, Zhang CH, Cui J, Wu H. Role of silencing phosphatase of regenerationg liver-3 expression by microRNA interference in the growth of gastric cancer. *Chin Med J* (Engl) 2008; 121: 2534-2538 [PMID: 19187591]
32 Wang Z, Cai SR, He YL, Zhan WH, Zhang CH, Wu H, Peng JJ, Xu JB, Zhang XH, Wang L, Song W. Elevated PRL-3 expression was more frequently detected in the large primary gastric cancer and exhibits a poor prognostic impact on the patients. *J Cancer Res Clin Oncol* 2009; 135: 1041-1046 [PMID: 19132388 DOI: 10.1007/s00432-008-0541-9]
33 Wang Z, Cai SR, He YL, Zhan WH, Chen CQ, Cui J, Wu WH, Wu H, Song W, Zhang CH, Peng JJ, Huang XH. High expression of PRL-3 can promote growth of gastric cancer and exhibits a poor prognostic impact on patients. *Ann Surg Oncol* 2009; 16: 208-219 [PMID: 19009246 DOI: 10.1245/s10434-008-0214-6]
34 Miskad UA, Semba S, Kato H, Matsukawa Y, Kodama Y, Mizuuchi E, Maeda N, Yanagihara K, Yokozaki H. High PRL-3 expression in human gastric cancer is a marker of metastasis and grades of malignancies: an in situ hybridization study. *Virchows Arch* 2007; 450: 303-310 [PMID: 17235563 DOI: 10.1007/s00428-006-0361-8]
35 徐晓凤, 朱蕴玲, 陶岚, 周明先. PRL-3在胃癌中的表达及与胃癌转移的相关性研究. 世界最新医学信息文摘(电子版) 2013; (13): 239-240
36 Wang Z, He YL, Cai SR, Zhan WH, Li ZR, Zhu BH, Chen CQ, Ma JP, Chen ZX, Li W, Zhang LJ. Expression and prognostic impact of PRL-3 in lymph node metastasis of gastric cancer: its molecular mechanism was investigated using artificial microRNA interference. *Int J Cancer* 2008; 123: 1439-1447 [PMID: 18561324 DOI: 10.1002/ijc.23643]
37 Dai N, Lu AP, Shou CC, Li JY. Expression of phosphatase regenerating liver 3 is an independent prognostic indicator for gastric cancer. *World J Gastroenterol* 2009; 15: 1499-1505 [PMID: 19322925]
38 Pryczynicz A, Guzińska-Ustymowicz K, Chang XJ, Kiśluk J, Kemona A. PTP4A3 (PRL-3) expression correlate with lymphatic metastases in gastric cancer. *Folia Histochem Cytobiol* 2010; 48: 632-636 [PMID: 21478108 DOI: 10.2478/v10042-010-0070-7]
39 刘磊, 韩亮. 肝再生磷酸酶-3和E-钙黏蛋白参与胃癌淋巴结转移过程. 中华实验外科杂志 2015; 32: 313-315
40 刘振江, 李世蓉. 肝脏再生磷酸酶3与局部黏着斑激酶在胃癌中的表达及其临床意义. 中国综合临床 2014; 30: 38-39
41 孙振华, 卜平. 胃癌PRL-3与Bmi-1 mRNA联合表达的定量分析及其意义. 广东医学 2012; 33: 987-989
42 Bando E, Yonemura Y, Takeshita Y, Taniguchi K, Yasui T, Yoshimitsu Y, Fushida S, Fujimura T, Nishimura G, Miwa K. Intraoperative lavage for cytological examination in 1,297 patients with gastric carcinoma. *Am J Surg* 1999; 178: 256-262 [PMID: 10527450]
43 Maruyama K, Kaminishi M, Hayashi K, Isobe Y, Honda I, Katai H, Arai K, Kodera Y, Nashimoto A. Gastric cancer treated in 1991 in Japan: data analysis of nationwide registry. *Gastric Cancer* 2006; 9: 51-66 [PMID: 16767357 DOI: 10.1007/s10120-006-0370-y]
44 Li ZR, Wang Z, Zhu BH, He YL, Peng JS, Cai SR, Ma JP, Zhan WH. Association of tyrosine PRL-3 phosphatase protein expression with peritoneal metastasis of gastric carcinoma and prognosis. *Surg Today* 2007; 37: 646-651 [PMID: 17643206 DOI: 10.1007/s00595-006-3437-9]
45 Li Z, Zhan W, Wang Z, Zhu B, He Y, Peng J, Cai S, Ma J. Inhibition of PRL-3 gene expression in gastric cancer cell line SGC7901 via microRNA suppressed reduces peritoneal metastasis. *Biochem Biophys Res Commun* 2006; 348: 229-237 [PMID: 16875667 DOI: 10.1016/j.bbrc.2006.07.043]
46 Kim HI, Lee HS, Kim TH, Lee JS, Lee ST, Lee SJ. Growth-stimulatory activity of TIMP-2 is mediated through c-Src activation followed by activation of FAK, PI3-kinase/AKT, and ERK1/2 independent of MMP inhibition in lung adenocarcinoma cells. *Oncotarget* 2015 Nov 7. *[Epub ahead of print]* [PMID: 26556867 DOI: 10.18632/oncotarget.5466]
47 Zhang B, Luo Q, Sun J, Xu B, Ju Y, Yang L, Song G. MGF enhances tenocyte invasion through MMP-2 activity via the FAK-ERK1/2 pathway. *Wound Repair Regen* 2015; 23: 394-402 [PMID: 25847391 DOI: 10.1111/wrr.12293]
48 Cao Y, Tu Y, Mei J, Li Z, Jie Z, Xu S, Xu L, Wang S, Xiong Y. RNAi mediated knockdown of PRL 3 inhibits cell invasion and downregulates ERK 1/2 expression in the human gastric cancer cell line, SGC 7901. *Mol Med Rep* 2013; 7: 1805-1811 [PMID: 23589069 DOI: 10.3892/mmr.2013.1420]
49 Lian S, Meng L, Liu C, Xing X, Song Q, Dong B, Han Y, Yang Y, Peng L, Qu L, Shou C. PRL-3 activates NF-κB signaling pathway by interacting with RAP1. *Biochem Biophys Res Commun* 2013; 430: 196-201 [PMID: 23178297 DOI: 10.1016/j.bbrc.2012.11.036]
50 Pryczynicz A, Guzińska-Ustymowicz K, Niewiarowska K, Cepowicz D, Kemona A. PRL-3 and E-cadherin show mutual interactions and participate in lymph node metastasis formation in gastric cancer. *Tumour Biol* 2014; 35: 6587-6592 [PMID: 24696260 DOI: 10.1007/s13277-014-1855-7]
51 Ooki A, Yamashita K, Kikuchi S, Sakuramoto S, Katada N, Waraya M, Kawamata H, Nishimiya H, Nakamura K, Watanabe M. Therapeutic potential of PRL-3 targeting and clinical significance of PRL-3 genomic amplification in gastric cancer. *BMC Cancer* 2011; 11: 122 [PMID: 21466710 DOI: 10.1186/1471-2407-11-122]
52 Li Z, Cao Y, Jie Z, Liu Y, Li Y, Li J, Zhu G, Liu Z, Tu Y, Peng G, Lee DW, Park SS. miR-495 and miR-551a inhibit the migration and invasion of human gastric cancer cells by directly interacting with PRL-3. *Cancer Lett* 2012; 323: 41-47 [PMID: 22469786 DOI: 10.1016/j.canlet.2012.03.029]
53 Li Z, Zhang G, Li D, Jie Z, Chen H, Xiong J, Liu Y, Cao Y, Jiang M, Le Z, Tan S. Methylation-

同行评价

近年来发现PRL-3在胃癌中高表达，与胃癌进展、转移、复发相关，本文对近年来PRL-3在胃癌中的综述，为PRL-3的研究做出了较好的梳理，为其他研究PRL-3的学者提供了重要信息.

associated silencing of miR-495 inhibit the migration and invasion of human gastric cancer cells by directly targeting PRL-3. *Biochem Biophys Res Commun* 2015; 456: 344-350 [PMID: 25475733 DOI: 10.1016/j.bbrc.2014.11.083]

54 Kanda M, Kodera Y. Recent advances in the molecular diagnostics of gastric cancer. *World J Gastroenterol* 2015; 21: 9838-9852 [PMID: 26379391 DOI: 10.3748/wjg.v21.i34.9838]

55 Matsukawa Y, Semba S, Kato H, Koma Y, Yanagihara K, Yokozaki H. Constitutive suppression of PRL-3 inhibits invasion and proliferation of gastric cancer cell in vitro and in vivo. *Pathobiology* 2010; 77: 155-162 [PMID: 20516731 DOI: 10.1159/000292649]

56 蒋蒙蒙, 曹毅, 李正荣, 揭志刚. miR495、miR551a靶向干扰SGC7901细胞PRL-3基因的表达. 世界华人消化杂志 2012; 20: 3361-3365

57 许牧, 曹毅, 蒋蒙蒙, 揭志刚, 李正荣. miR495、miR551a靶向干扰PRL-3表达抑制胃癌腹膜转移. 世界华人消化杂志 2013; 21: 1693-700

58 Park EK, Lee JC, Park JW, Bang SY, Yi SA, Kim BK, Park JH, Kwon SH, You JS, Nam SW, Cho EJ, Han JW. Transcriptional repression of cancer stem cell marker CD133 by tumor suppressor p53. *Cell Death Dis* 2015; 6: e1964 [PMID: 26539911 DOI: 10.1038/cddis.2015.313]

59 Kameishi S, Umemoto T, Matsuzaki Y, Fujita M, Okano T, Kato T, Yamato M. Characterization of rabbit limbal epithelial side population cells using RNA sequencing and single-cell qRT-PCR. *Biochem Biophys Res Commun* 2015 Nov 10. *[Epub ahead of print]* [PMID: 26546824 DOI: 10.1016/j.bbrc.2015.10.155]

60 宋倩, 孟麟, 曲立科, 廉沈沂, 寿成超. 酪氨酸磷酸酶PRL-3增加人胃癌细胞BGC823的SP细胞比例并提高其对化疗药物的耐受性. 中国生物化学与分子生物学报 2013; 29: 257-263

61 Sun ZH, Bu P. Downregulation of phosphatase of regenerating liver-3 is involved in the inhibition of proliferation and apoptosis induced by emodin in the SGC-7901 human gastric carcinoma cell line. *Exp Ther Med* 2012; 3: 1077-1081 [PMID: 22970020 DOI: 10.3892/etm.2012.516]

编辑: 郭鹏 电编: 都珍珍

ISSN 1009-3079 (print) ISSN 2219-2859 (online) DOI: 10.11569 2016年版权归百世登出版集团有限公司所有

•消息•

《世界华人消化杂志》2013-2014年电子版合订本正式发布

本刊讯 《世界华人消化杂志》(*World Chinese Journal of Digestology*, *WCJD*, print ISSN 1009-3079, online ISSN 2219-2859, DOI: 10.11569) 2013-2014年电子版合订本在百世登出版集团有限公司(Baishideng Publishing Group Inc)网站已正式发布, 可以免费下载使用. 请作者和读者访问*WCJD*电子版合订本, 见: http://www.wjgnet.com/bpg/e-boundjournals.htm (郭鹏)

WCJD 世界华人消化杂志®

在线投稿: http://www.baishideng.com/wcjd/ch/index.aspx
帮助平台: http://www.wjgnet.com/esps/helpdesk.aspx
DOI: 10.11569/wcjd.v24.i1.67

世界华人消化杂志 2016年1月8日; 24(1): 67-74
ISSN 1009-3079 (print) ISSN 2219-2859 (online)
© 2016年版权归百世登出版集团有限公司所有.

文献综述 REVIEW

肝大部切除后肝脏再生的研究进展

杨蕗璐, 罗 燕

杨蕗璐, 罗燕, 四川大学华西医院超声科 四川省成都市 610041

杨蕗璐, 主要从事腹部超声的研究.

国家自然科学基金资助项目, No. 81071163

作者贡献分布: 本综述由杨蕗璐完成; 罗燕审校.

通讯作者: 罗燕, 教授, 主任医师, 610041, 四川省成都市国学巷37号, 四川大学华西医院超声科. luoyan77@vip.sina.com
电话: 028-85423192

收稿日期: 2015-09-20
修回日期: 2015-11-24
接受日期: 2015-11-30
在线出版日期: 2016-01-08

Liver regeneration after partial hepatectomy

Lu-Lu Yang, Yan Luo

Lu-Lu Yang, Yan Luo, Department of Ultrasound, West China Hospital of Sichuan University, Chengdu 610041, Sichuan Province, China

Supported by: National Natural Science Foundation of China, No. 81071163

Correspondence to: Yan Luo, Professor, Chief Physician, Department of Ultrasound, West China Hospital of Sichuan University, 37 Guoxue Lane, Chengdu 610041, Sichuan Province, China. luoyan77@vip.sina.com

Received: 2015-09-20
Revised: 2015-11-24
Accepted: 2015-11-30
Published online: 2016-01-08

Abstract

Liver regeneration after partial hepatectomy is an extremely complicated pathophysiologic process, which involves the up-regulation of many proliferation associated proteins and genes. The molecular mechanisms responsible for initiating, maintaining, and terminating this process are still under active investigation and remain one of the research focuses in the field of regenerative medicine. Studies of the mechanism of liver regeneration can provide a theoretical foundation for regeneration promotion and hepatic failure prevention, which is extremely important in clinical practice. This review aims to elucidate the molecular mechanism responsible for the initiation, proliferation and termination of liver regeneration.

© 2016 Baishideng Publishing Group Inc. All rights reserved.

Key Words: Partial hepatectomy; Liver regeneration; Molecular mechanism

Yang LL, Luo Y. Liver regeneration after partial hepatectomy. Shijie Huaren Xiaohua Zazhi 2016; 24(1): 67-74 URL: http://www.wjgnet.com/1009-3079/24/67.asp DOI: http://dx.doi.org/10.11569/wcjd.v24.i1.67

摘要

肝部分切除后肝脏的再生是一个极其复杂的病理生理过程, 涉及多种与细胞增殖有关蛋白基因的上调和转录因子的激活. 目前, 有关启动、维持及终止肝再生分子机制的研究仍较活跃, 是再生医学领域的研究热点之一. 研究肝细胞的再生机制可为临床上促进肝脏再生、防治肝衰竭奠定理论基础, 具有十分重要临床的意义. 本文就部分肝切除后肝细胞再生的启动、增殖和终止的分子

背景资料
肝脏的再生涉及多种与细胞增殖有关蛋白基因的上调和转录因子的激活, 是一个极其复杂的病理生理过程. 研究肝细胞的再生机制可为临床上促进肝脏再生、防治肝衰竭奠定理论基础, 具有十分重要的临床及科研意义.

同行评议者
程树群, 教授, 第二军医大学东方肝胆外科医院综合治疗六科

研发前沿
本文对近年来新发现的调节肝再生的一些因子如miR-376b等进行了报道, 让读者对肝再生领域新的研究进展有了一定的认识, 为进一步指导临床和科研奠定了较好的理论基础.

机制作一综述.

© 2016年版权归百世登出版集团有限公司所有.

关键词: 部分肝切除; 肝脏再生; 分子机制

核心提示: 本文就肝大部切除后肝细胞再生的启动、增殖和终止的分子机制作了详细综述, 并对一些近年来关于肝再生机制新的发现和研究成果进行了报道, 对临床和科研都有一定的借鉴作用.

杨蕗璐, 罗燕. 肝大部切除后肝脏再生的研究进展. 世界华人消化杂志 2016; 24(1): 67-74 URL: http://www.wjgnet.com/1009-3079/24/67.asp DOI: http://dx.doi.org/10.11569/wcjd.v24.i1.67

0 引言

肝脏具有强大的代谢功能和再生能力, 但在正常生理状态下, 绝大部分肝细胞处于静息状态, 在受到感染、中毒等肝损伤, 或者大部肝切除(partial hepatectomy, PH)等刺激后, 肝细胞会迅速开始分裂, 表现出惊人的再生能力和功能代偿能力, 这使得活体肝移植(living donor liver transplantation, LDLT)术后肝脏的结构和功能恢复到正常水平成为可能[1-4]. 然而, 肝脏再生是一个由肝脏细胞(包括肝细胞、肝星状细胞、肝窦内皮细胞、Kupffer细胞等)和各种肝外器官(包括胰腺、肾上腺、甲状腺、十二指肠等)共同参与的极其复杂的病理生理过程, 涉及多种与细胞增殖有关蛋白基因的上调和转录因子的激活[5-9]. 有关肝再生的启动、维持及终止机制仍是再生医学领域最为活跃的研究热点之一. 受伦理学和人类肝脏疾病病因多样性的限制, 对肝再生的研究多采用动物模型[10], 其中, 由Higgins等[11]在1931年建立的大鼠70%肝切除是肝脏再生的经典模型, 因该模型具有操作简单、可控性强、重复性好等优点已被广泛用于与肝再生相关的基础实验研究[10,12-14]. 本文就70%肝切除后对肝脏再生的机制及其影响因素的主要研究进展综述如下.

1 70% PH后肝脏再生研究的细胞学基础

70% PH模型之所以能广泛用于肝再生的实验研究主要因其具有两方面的优势: 首先, 大鼠肝脏各叶均有其独立的Glisson系统和肝静脉系统, 切除部分肝叶不会影响其余肝叶的正常功能, 且只要能保证肝叶的“干净”切除, 就不会引起明显的坏死[15]. 这与毒性损伤引起肝再生涉及的组织坏死和急性炎性反应的多因素干扰不同, 其再生启动的诱发及干扰因素相对单一, 相对简化了对肝再生过程的研究. 其次, 70% PH模型的建立能在几分钟内完成, 加上干扰因素较少, 肝切除后肝脏再生能迅速启动. 因此, 我们能把“肝切除”设为细胞再生启动的“零点”, 这样剩余肝细胞能同时受到刺激接收增殖信息, 保证了良好的均一性[3,16].

肝脏的再生首先依赖于成熟的肝细胞重新活化, 获得增殖信息后启动DNA复制, 并完成细胞分裂和增殖. 而在DNA合成前期(G_1期)的后期还存在一个具有选择分化机能的限制点(R点), 他可决定细胞继续进入S期或逆转返回G_0期. 肝细胞一旦通过R点将进入细胞周期, 依次通过S期、G_2期及M期. 从肝切除后5 min直到7-14 d, 肝切除诱发残留肝脏细胞进入细胞周期, 此期间各细胞开始有序增殖, 以完成肝脏结构和功能的重建. PH后首先开始DNA合成进入细胞周期的是肝实质细胞. 其DNA合成于术后10-12 h开始, 第一个高峰出现在24 h, 而对于小鼠来说, 第一个合成高峰出现在36 h[17]. 肝细胞增殖动力学模型认为, 70% PH后约有95%的肝细胞会进入增殖周期, 大部分肝细胞能完成一次分裂, 少数可能出现第二个合成小峰, 但此小峰个体差异大, 且峰值偏小. 肝细胞的增生首先开始于周边汇管区, 36-48 h向中央区扩展[18]. 其余肝脏非实质细胞的增殖相对较晚, 胆管上皮细胞、Kupffer细胞及肝窦内皮细胞的增殖高峰分别出现在术后48、72、96 h[19]. 术后3-4 d, 再生的小的肝细胞围绕于毛细血管周围集聚成团, 随后肝星状细胞开始分泌层黏蛋白, 将呈团状分布的肝细胞分隔成典型的肝板结构, 同时毛细血管逐渐演化成肝窦[20], 逐渐形成新的肝小叶结构. 值得提出的是, PH后肝脏的再生并不是重新长出失去的肝叶, 而是残存的成熟肝细胞及其他非实质细胞发生代偿性增生, 以保证肝脏恢复到术前细胞总量, 仅表现为残肝长大, 肝脏无法恢复到术前的形态. 正常大鼠在术后第7-14天可恢复正常肝质量, 此时, 肝小叶较术前明显增大, 而肝板结构也

由术前的单层变为双层[3].

2 肝脏再生启动阶段的分子调控

目前, 关于肝脏再生阶段的划分有很多种, 我们通常人为将其划分为: 启动阶段、增殖阶段和终止阶段. 而PH后4 h内大鼠肝细胞由G_0期进入G_1期为启动期的引发期, 此期有70多种早期基因的表达, 包括转录因子基因、应激及炎性反应相关基因、细胞周期调控基因; 术后4-12 h为启动期的进展期, 此期有很多延迟早期基因表达的上调和一部分细胞周期基因的表达.

此期参与的细胞因子主要为肿瘤坏死因子-α(tumor necrosis factor-α, TNF-α)和白介素-6(interleukin- 6, IL-6), 他们在促进细胞周期从G_0向G_1期的转变中起着重要的作用. TNF-α是一种由单核巨噬细胞系统分泌的多效应分子, 能作用于多种细胞和组织. TNF-α对肝再生的作用具有两面性: 他既能作为肝脏再生的起始因子促进肝脏的再生, 当其浓度过高时又能阻止和延迟肝脏的再生. 一些研究表明, 当TNF-α与其受体(tumor necrosis factor receptor 1, TNFR-1)结合后, 能促进IL-6的释放, 从而激活信号传导及转录激活因子3(signal transducers and activators of transcription 3, STAT3), STAT3参与的IL-6依赖的途径启动肝脏再生. Akerman等[21]用TNF抗体处理大鼠后行PH, 发现其肝细胞DNA的合成明显下降, Yamada等[22]建立*TNFR-1*基因剔除模型也观察到*TNFR-1*基因缺陷的小鼠肝脏存在严重再生障碍. 目前已确定的有诱导型一氧化氮合成酶(inducible nitric oxide synthase, iNOS), 其产物NO可抑制TNF依赖性凋亡酶的激活, 从而保护肝细胞免于TNF介导的细胞凋亡. 由于TNF-α不是肝细胞的直接丝裂原, 因此尚不能认为他是肝脏再生的“启动因子”. 而目前关于PH早期TNF-α表达上调的原因也尚无定论, 部分学者认为其激活源于手术中肠道细菌产生的内毒素, 而部分认为其表达的增加是由补体成分C3、C5的激活[23]. 但可以肯定的是, 他能增强一些直接丝裂原如肝细胞生长因子(hepatic growth factor, HGF)的丝裂效应[24,25], 并与众多肝脏再生细胞外再生信号协同精确调控早期肝脏的再生.

IL-6是PH后TNF所启动的增殖反应中最重要的效应分子, 在PH后1 h立即升高, 随后与细胞表面的gp130受体结合, 活化转录因子STAT3, 形成二聚体的STAT3转移到细胞核激活目的基因的转录[26]. 除此之外, IL-6还能通过细胞因子信号转导抑制因子(suppressor of cytokine signaling, SOCS) 对此活化信号进行负调节, 即活化的STAT3能引起SOCS的增加, 反过来下调IL-6对STAT3的激活. 可见, SOCS能通过“负反馈”来调节IL-6介导的STAT3活化信号通路, 从而精确调控肝脏再生[27]. 此外, 有研究[28,29]表明, 剔除小鼠*IL-6*基因后, PH引起的DNA合成显著减少, 而外源性的TNF-α补充并不能改善这种肝细胞再生障碍. Lu等[30]在体外实验研究中发现高水平的IL-6会抑制miR-376b的表达, 后者能抑制细胞增殖, 促进细胞凋亡, 而miR-376b表达的下调又会通过STAT3等促进IL-6的表达, 由此推测IL-6与miR-376b之间的回路调节可能与肝脏再生的启动有关. IL-6既不是肝细胞再生的直接丝裂原, 也不能增强其他生长因子的有丝分裂效应. 但他作为胆管细胞的直接丝裂原, 在肝内胆管结构重塑的调节上扮演着极其重要的角色[31]. 因此, IL-6很可能是肝脏再生初始阶段的最佳优化因子而不是再生过程的始动因子.

在TNF-α、IL-6被激活的同时, 抗凋亡转录因子中的核因子κB(nuclear factor-κB, NF-κB) 也会被激活. 他不仅能促进细胞保护性基因的转录而保护肝细胞, 还能促进肝脏非实质细胞产生TNF-α及IL-6从而促进肝细胞再生. 但这一结论目前仍存在争议, 有研究[32]认为NF-κB中的亚基RelA/p65在肝脏的再生中不起作用. 另外, 自然杀伤细胞(natural killer, NK)和自然杀伤性T(natural killer T, NKT)细胞能够通过免疫应答上调TNF-α及IL-6/STAT3, 并通过与HGF的协同作用促进肝脏再生[33]. 由肝细胞分泌的肝再生增强因子(augmenter of liver regeneration, ALR)是近年来研究较多的新型促肝细胞生长因子, 有研究[34]发现, ALR可以通过G蛋白偶联系统激活Kupffer细胞合成TNF-α、IL-6及NO等促进切除后肝脏的再生, 而血清中变形的ALR(15 kDa)甚至比转化生长因子-α(transforming growth factor-α, TGF-α)和HGF能更有效地促进肝细胞的有丝

相关报道

目前, 有关肝再生机制的研究较多, Lu等发现的IL-6与miR-376b间的回路调节可能参与肝再生的启动是近年来较新的研究成果之一. 而Rychtrmoc等发现在肝再生终止阶段有359个基因发生了改变, 其中有5条通路值得进一步研究.

创新盘点
本文对肝细胞再生的启动、增殖及终止的分子机制进行了详细综述, 不仅对既往肝细胞再生的经典机制进行了总结, 还对一些近年来关于肝再生机制新的发现和研究成果进行了总结分析, 内容全面, 层次清楚.

分裂, 有望在将来用于诊断肝损伤或者肝脏疾病. Furuya等[35]研究发现, *IL-17*基因敲除小鼠脾脏中成熟CD4$^+$ T淋巴细胞分泌的IL-17也是PH后肝脏再生的重要启动因子之一.

此外, 除之前提到的SOCS外, 体内还存在一些抑制肝脏再生启动的细胞因子. Kwon等[36]通过实验发现维生素D_3正向调节蛋白1(vitamin D_3 up-regulated protein 1, *VDUP1*)基因敲除小鼠能够更早更广泛地激活NF-κB和STAT3, 说明VDUP1能抑制肝脏的再生. IL-10主要通过减轻PH术后的炎性反应及降低STAT3活性来抑制肝再生[37]. 而IL-18则是通过抑制Kupffer细胞释放细胞因子而起到抑制性调节作用的[38].

3 肝脏再生增殖的分子调控

当肝细胞完成了多种与再生相关基因表达表达的上调后, 细胞开始由G_1向S期转变, 涉及多种细胞周期基因的表达和相关蛋白的合成. 与再生的启动阶段一样, 增殖阶段也受多个因素的调控, 两阶段没有明显的分界点, 且在启动阶段发挥效应的细胞因子仍会继续作用于整个细胞周期.

细胞周期素D1(cyclin D1, CD1)是肝细胞进入细胞周期的主要标志物, CD1的表达活化是肝细胞增殖阶段的一个重要调控位点. STAT3通过调节*CD1*及*p21*[39]基因的表达来调控细胞周期, 并通过抗氧化蛋白和抗凋亡蛋白保护肝细胞. 此外, 细胞周期蛋白依赖性激酶(cyclin-dependent protein kinases, CDKs)通过与周期蛋白的结合, 在细胞周期调控中起着不可替代的作用. 不同的CDK-周期蛋白质复合物能使特异的靶蛋白磷酸化而激发细胞周期各期的进行. 例如, 处于S期的细胞进入下一周期必须有细胞周期素依赖激酶复合物E-CDK2和A-CDK2的调控. 而Cyclin B和CDK1的结合主要促使细胞周期由G_2期向M期转换.

HGF-cMet信号通路的激活是PH后肝细胞进入细胞周期的必备条件之一. HGF主要由肝星状细胞、Kupffer细胞核肝窦内皮细胞等非实质细胞产生, 多在PH后3 h开始合成, 迅速增加10-20倍, 通过旁分泌作用于靶细胞. c-Met是一种酪氨酸激酶受体, 与HGF结合后发生磷酸化, 进而引起多种底物的酪氨酸磷酸化, 调控与细胞分裂密切相关的ERK、PI3K、AKT及S6激酶等[40]. c-Met除能介导HGF的效应外, 还能与凋亡受体Fas结合产生抗凋亡效应[41], 在PH后对肝细胞保护避免细胞凋亡中起着重要的作用. 研究[36,40]表明, 基因敲除小鼠HGF或其受体c-Met后, 肝细胞DNA合成明显下降, 而HGF和c-Met的同源缺失会导致小鼠在胚胎发育期肝脏发育停止并死亡.

表皮生长因子受体(epidermal growth factor receptor, EGFR)及其配体共同构成了一个复杂的参与肝再生的分子信号系统, 其配体除表皮生长因子(epidermal growth factor, EGF)外还有肝细胞分泌的TGF-α, 他们都对肝细胞有极强的直接丝裂原作用[42]. 对于成年雄性小鼠, EGF主要来源于Brunner's腺和唾液腺, 通过门脉循环到达肝脏[43]. 研究[44]表明, PH后血液中的EGF并没有增加, 但EGFR会在PH后30-60 min后发生磷酸化, 其增强时间与c-Met激活时间相似, 这可能是由不同受体间发生的交叉反应引起的[45]. EGF对肝细胞的强烈丝裂原效应和血清中迅速增加的EGFR都提示其在PH后能为肝细胞提供较强的促有丝分裂信号[46-48]. TGF-α在PH后2-3 h升高, 至术后48 h仍维持在较高水平, 其活化主要通过TACE调控的蛋白质裂解完成[49]. 过度表达*TGF-α*基因会引起小鼠肝脏的过度长大甚至是肝癌, 而向正常大鼠体内注入TGF-α也会诱发肝细胞DNA的合成[24,50]. 可见TGF-α在肝脏的再生中扮演着十分重要的角色. 但有研究[51]表明, 单纯剔除*TGF-α*基因后仍能检测到大量的TGF-α mRNA的表达, 而实际能检测到的蛋白质很少, 肝脏的再生也没有受到明显的影响. 这表明当*TGF-α*基因缺失时, EGFR的其他配体可能起到“替补”作用, 确保了PH后肝细胞的增殖[52]. 因此, TGF-α在肝脏的再生中可能并非必不可少.

近来研究[42]还发现, 三磷酸肌醇激酶/丙酮酸脱氢酶激酶同工酶1/蛋白激酶(PI3K/PDK1/Akt)通路在肝脏再生增殖阶段能被TNF-α、IL-6、HGF、TGF-α、EGF等信号分子介导的G蛋白偶联系统或受体酪氨酸激酶系统激活, 继而激活哺乳动物雷帕霉素靶蛋白(mammalian target of rapamycin, mTOR), 然后通过下游效应器调控蛋白合成、细胞大小及周期进程、新生细胞的存活等.

以上提到的HGF、EGF以及TGF-α均为肝细胞再生的直接丝裂原, 然而在体内还存在很多辅助有丝分裂原作用的因子, 主要包括: 胰岛素、胰岛素样生长因子、肾上腺素、去甲肾上腺素、甲状腺素及瘦素等, 其中对胰岛素和去甲肾上腺素的研究最多, 他们的促分裂效应也较明显. 胰岛素主要通过门脉循环到达肝脏, 当我们通过门体分流术让胰岛素绕过门脉循环直接进入体循环, 肝脏缩小至术前的1/3. 而关闭门腔分流通道后, 可逆转肝脏的萎缩, 同时伴随着肝细胞的快速增殖[53]. 体外实验也表明去胰岛素培养基内肝细胞丝裂原作用效应会减低[51]. 可见, 胰岛素在肝再生的过程中是重要的调节因子之一. 既往在体外细胞培养中发现去甲肾上腺素能增强EGF和HGF的促肝细胞分裂效应、减弱TGF-β1对细胞分裂的抑制效应[54,55]. 当给予均衡浓度的EGF和TGF-β1, 肝细胞DNA不合成, 处于平衡状态, 而加入去甲肾上腺素后会促发肝细胞DNA的大量合成. PH后30 min可观察到去甲肾上腺素水平的迅速升高, 不仅刺激了成纤维细胞中HGF的合成, 还能增加Brunner's腺EGF的生成[56,57]. 这些证据均说明去甲肾上腺素除能增强EGF、HGF等丝裂原效应外, 还能刺激他们的产生, 具有潜在的促进肝再生的作用.

4 肝脏再生终止的分子调控

我们发现PH后, 当肝脏的体积和重量恢复到术前或略超过术前水平时, 肝细胞会停止生长, 同时清除“多余”的细胞, 以适应最佳的肝质量/体质量[58]. 我们好奇的是肝细胞获得的是何种信息, 使细胞增殖终止或转为凋亡的. 当多数研究着重于对肝脏再生启动机制的研究时, 对再生终止机制的认识还很不清楚. TGF-β1是目前研究最多的再生抑制信号分子, PH后早期HGF和EGF的增加促进肝细胞增生的同时也增加了TGF-β1的表达, 他通过与TGF-βR2的结合磷酸化TGF-βR1, 从而激活丝氨酸激酶, 磷酸化下游靶分子Smad家族蛋白, 抵消其他生长因子的促增殖效应, 从而抑制再生信号的转导[59]. 有研究[60]认为, 在肝再生的过程中, TGF-β1还可通过与阴离子依赖的甘露糖6-磷酸盐受体作用发挥负向调节功能. 另一方面, TGF-β1会促进肝星状细胞的活化并分泌新的细胞外基质, 基质继而与HGF结合阻止其被尿激酶活化[61], 在再生过程中抑制肝细胞的过度增殖, 使其重新转为G_0期. 但Nygård等[62]通过对终止阶段基因调控的研究证实, 半胱天冬酶合成域包含蛋白11(caspase recruitment domain-containing protein 11, CARD11)、锌指蛋白490基因(zinc finger protein, *ZNF490*)和血管抑制蛋白2(vasohibin 2, VASH2)等在肝脏再生终止阶段均有不同程度的表达, 而TGF-β1基本不表达, 因此, TGF-β1在肝脏再生终止阶段的作用仍不清楚, 须继续研究. 肝脏再生时会产生神经生长因子(nerve growth factor, NGF), 他通过与神经营养因子受体P75(P75NTR)结合能促进肝星状细胞的凋亡, 继而促进肝脏再生的终止[63]. 还有研究认为, 细胞外基质可以通过整合素调节肝脏再生的终止. Rychtrmoc等[64]发现, 在肝脏再生终止阶段有359个基因发生了改变, 通过基因富集分析和人工微阵列数据复查发现有5条通路值得进一步研究, 包括细胞外基质重组和异质生物转化信号通路、补体凝聚和纤溶蛋白酶系统信号通路、脂类代谢信号通路以及过氧化物酶体增殖物激活受体(peroxisome proliferator-activated receptor, PPAR)信号通路等. 可见, 肝脏再生的终止机制极其复杂, 仍有待于进一步研究.

5 结论

肝脏强大的再生能力是临床上施行部分肝切除和肝移植的病理生理基础. 研究肝细胞的再生机制可为临床上促进肝脏再生、防治肝衰竭奠定理论基础, 具有十分重要的临床意义. 肝脏再生的机制极其复杂, 但在正常状态下, 机体总能对再生过程进行巧妙精细的调控, 近几十年来, 我们已对肝脏的再生做了大量研究, 但对再生的机制, 尤其是终止信号的调控仍未完全明了, 因此, 与肝再生相关的研究会是一个艰巨而漫长的过程.

■应用要点
研究肝细胞的再生机制可为临床上促进肝脏再生、防治肝衰竭奠定理论基础, 具有十分重要的临床及科研意义.

6 参考文献

1 Michalopoulos GK. Liver regeneration after partial hepatectomy: critical analysis of mechanistic dilemmas. *Am J Pathol* 2010; 176: 2-13 [PMID: 20019184 DOI: 10.2353/ajpath.2010.090675]

2 Koniaris LG, McKillop IH, Schwartz SI, Zimmers TA. Liver regeneration. *J Am Coll Surg* 2003; 197: 634-659 [PMID: 14522336 DOI: 10.1016/

同行评价

本文对肝大部分切除后肝细胞再生的分子机制进行了详细综述，并让读者对近年来有关肝再生机制新的发现和研究成果有了一定的了解，对临床和科研都有一定的借鉴作用.

S1072-7515(03)00374-0]

3 Michalopoulos GK, DeFrances MC. Liver regeneration. *Science* 1997; 276: 60-66 [PMID: 9082986 DOI: 10.1126/science.276.5309.60]

4 Fausto N. Liver regeneration. *J Hepatol* 2000; 32: 19-31 [PMID: 10728791 DOI: 10.1016/S0168-8278(00)80412-2]

5 Mars WM, Liu ML, Kitson RP, Goldfarb RH, Gabauer MK, Michalopoulos GK. Immediate early detection of urokinase receptor after partial hepatectomy and its implications for initiation of liver regeneration. *Hepatology* 1995; 21: 1695-1701 [PMID: 7768515 DOI: 10.1016/0270-9139(95)90477-8]

6 Cherian MG, Kang YJ. Metallothionein and liver cell regeneration. *Exp Biol Med* (Maywood) 2006; 231: 138-144 [PMID: 16446489]

7 Locker J, Tian J, Carver R, Concas D, Cossu C, Ledda-Columbano GM, Columbano A. A common set of immediate-early response genes in liver regeneration and hyperplasia. *Hepatology* 2003; 38: 314-325 [PMID: 12883475 DOI: 10.1053/jhep.2003.50299]

8 Hohmann N, Weiwei W, Dahmen U, Dirsch O, Deutsch A, Voss-Böhme A. How does a single cell know when the liver has reached its correct size? *PLoS One* 2014; 9: e93207 [PMID: 24690888 DOI: 10.1371/journal.pone.0093207]

9 Huang W, Ma K, Zhang J, Qatanani M, Cuvillier J, Liu J, Dong B, Huang X, Moore DD. Nuclear receptor-dependent bile acid signaling is required for normal liver regeneration. *Science* 2006; 312: 233-236 [PMID: 16614213 DOI: 10.1126/science.1121435]

10 Palmes D, Spiegel HU. Animal models of liver regeneration. *Biomaterials* 2004; 25: 1601-1611 [PMID: 14697862 DOI: 10.1016/S0142-9612(03)00508-8]

11 Higgins GM, Anderson RM. Experimental Pathology of the liver; restoration of the liver of the white rat following partial surgical removal. *Arch Pathol* 1931; 12: 186-202

12 Zhang JJ, Niu JX, Dong CX, Meng XK. Portal vein arterialization used in partial hepatectomy maintains liver regeneration. *Scientific Research and Essays* 2011; 6: 6325-6330 [DOI: 10.5897/SRE11.1405]

13 Mortensen KE, Conley LN, Nygaard I, Sorenesen P, Mortensen E, Bendixen C, Revhaug A. Increased sinusoidal flow is not the primary stimulus to liver regeneration. *Comp Hepatol* 2010; 9: 2 [PMID: 20148099 DOI: 10.1186/1476-5926-9-2]

14 Furrer K, Tian Y, Pfammatter T, Jochum W, El-Badry AM, Graf R, Clavien PA. Selective portal vein embolization and ligation trigger different regenerative responses in the rat liver. *Hepatology* 2008; 47: 1615-1623 [PMID: 18395841 DOI: 10.1002/hep.22164]

15 Madrahimov N, Dirsch O, Broelsch C, Dahmen U. Marginal hepatectomy in the rat: from anatomy to surgery. *Ann Surg* 2006; 244: 89-98 [PMID: 16794393 DOI: 10.1097/01.sla.0000218093.12408.0f]

16 Michalopoulos GK. Liver regeneration. *J Cell Physiol* 2007; 213: 286-300 [PMID: 17559071 DOI: 10.1002/jcp.21172]

17 Michalopoulos GK, DeFrances M. Liver regeneration. *Adv Biochem Eng Biotechnol* 2005; 93: 101-134 [PMID: 15791946 DOI: 10.1007/b99968]

18 Gebhardt R, Baldysiak-Figiel A, Krügel V, Ueberham E, Gaunitz F. Hepatocellular expression of glutamine synthetase: an indicator of morphogen actions as master regulators of zonation in adult liver. *Prog Histochem Cytochem* 2007; 41: 201-266 [PMID: 17368308 DOI: 10.1016/j.proghi.2006.12.001]

19 Zimmermann A. Liver regeneration: the emergence of new pathways. *Med Sci Monit* 2002; 8: RA53-RA63 [PMID: 11887042]

20 Martinez-Hernandez A, Amenta PS. The extracellular matrix in hepatic regeneration. *FASEB J* 1995; 9: 1401-1410 [PMID: 7589981]

21 Akerman P, Cote P, Yang SQ, McClain C, Nelson S, Bagby GJ, Diehl AM. Antibodies to tumor necrosis factor-alpha inhibit liver regeneration after partial hepatectomy. *Am J Physiol* 1992; 263: G579-G585 [PMID: 1415718]

22 Yamada Y, Webber EM, Kirillova I, Peschon JJ, Fausto N. Analysis of liver regeneration in mice lacking type 1 or type 2 tumor necrosis factor receptor: requirement for type 1 but not type 2 receptor. *Hepatology* 1998; 28: 959-970 [PMID: 9755232 DOI: 10.1002/hep.510280410]

23 DeAngelis RA, Markiewski MM, Lambris JD. Liver regeneration: a link to inflammation through complement. *Adv Exp Med Biol* 2006; 586: 17-34 [PMID: 16893062 DOI: 10.1007/0-387-34134-X_2]

24 Webber EM, Bruix J, Pierce RH, Fausto N. Tumor necrosis factor primes hepatocytes for DNA replication in the rat. *Hepatology* 1998; 28: 1226-1234 [PMID: 9794905 DOI: 10.1002/hep.510280509]

25 Yamada Y, Kirillova I, Peschon JJ, Fausto N. Initiation of liver growth by tumor necrosis factor: deficient liver regeneration in mice lacking type I tumor necrosis factor receptor. *Proc Natl Acad Sci U S A* 1997; 94: 1441-1446 [PMID: 9037072 DOI: 10.1073/pnas.94.4.1441]

26 Huh CG, Factor VM, Sánchez A, Uchida K, Conner EA, Thorgeirsson SS. Hepatocyte growth factor/c-met signaling pathway is required for efficient liver regeneration and repair. *Proc Natl Acad Sci U S A* 2004; 101: 4477-4482 [PMID: 15070743 DOI: 10.1073/pnas.0306068101]

27 Campbell JS, Prichard L, Schaper F, Schmitz J, Stephenson-Famy A, Rosenfeld ME, Argast GM, Heinrich PC, Fausto N. Expression of suppressors of cytokine signaling during liver regeneration. *J Clin Invest* 2001; 107: 1285-1292 [PMID: 11375418 DOI: 10.1172/JCI11867]

28 McMahan RS, Riehle KJ, Fausto N, Campbell JS. A disintegrin and metalloproteinase 17 regulates TNF and TNFR1 levels in inflammation and liver regeneration in mice. *Am J Physiol Gastrointest Liver Physiol* 2013; 305: G25-G34 [PMID: 23639813 DOI: 10.1152/ajpgi.00326.2012]

29 Cressman DE, Greenbaum LE, DeAngelis RA, Ciliberto G, Furth EE, Poli V, Taub R. Liver failure and defective hepatocyte regeneration in interleukin-6-deficient mice. *Science* 1996;

274: 1379-1383 [PMID: 8910279 DOI: 10.1126/science.274.5291.1379]
30 Lu S, Jiao H, Xu J, Zheng Y, Sun Y, Chen H. Downregulation of IL6 Targeted MiR-376b May Contribute to a Positive IL6 Feedback Loop During Early Liver Regeneration in Mice. *Cell Physiol Biochem* 2015; 37: 233-242 [PMID: 26302774 DOI: 10.1159/000430348]
31 Demetris AJ, Lunz JG, Specht S, Nozaki I. Biliary wound healing, ductular reactions, and IL-6/gp130 signaling in the development of liver disease. *World J Gastroenterol* 2006; 12: 3512-3522 [PMID: 16773708 DOI: 10.3748/wjg.v12.i22.3512]
32 Ringelhan M, Schmid RM, Geisler F. The NF-κB subunit RelA/p65 is dispensable for successful liver regeneration after partial hepatectomy in mice. *PLoS One* 2012; 7: e46469 [PMID: 23049704 DOI: 10.1371/journal.pone.0046469]
33 Hosoya S, Ikejima K, Takeda K, Arai K, Ishikawa S, Yamagata H, Aoyama T, Kon K, Yamashina S, Watanabe S. Innate immune responses involving natural killer and natural killer T cells promote liver regeneration after partial hepatectomy in mice. *Am J Physiol Gastrointest Liver Physiol* 2013; 304: G293-G299 [PMID: 23086918 DOI: 10.1152/ajpgi.00083.2012]
34 Gandhi CR. Augmenter of liver regeneration. *Fibrogenesis Tissue Repair* 2012; 5: 10 [PMID: 22776437 DOI: 10.1186/1755-1536-5-10]
35 Furuya S, Kono H, Hara M, Hirayama K, Tsuchiya M, Fujii H. Interleukin-17A plays a pivotal role after partial hepatectomy in mice. *J Surg Res* 2013; 184: 838-846 [PMID: 23590864 DOI: 10.1016/j.jss.2013.03.033]
36 Kwon HJ, Hong SK, Yoon WK, Nam KH, Choi IP, Kim DY, Kim HC, Won YS. Vitamin D3 up-regulated protein 1 controls the priming phase of liver regeneration. *J Vet Sci* 2013; 14: 257-262 [PMID: 23820201 DOI: 10.4142/jvs.2013.14.3.257]
37 Yin S, Wang H, Park O, Wei W, Shen J, Gao B. Enhanced liver regeneration in IL-10-deficient mice after partial hepatectomy via stimulating inflammatory response and activating hepatocyte STAT3. *Am J Pathol* 2011; 178: 1614-1621 [PMID: 21435447 DOI: 10.1016/j.ajpath.2011.01.001]
38 Xu CS, Jiang Y, Zhang LX, Chang CF, Wang GP, Shi RJ, Yang YJ. The role of Kupffer cells in rat liver regeneration revealed by cell-specific microarray analysis. *J Cell Biochem* 2012; 113: 229-237 [PMID: 21898544 DOI: 10.1002/jcb.23348]
39 Weymann A, Hartman E, Gazit V, Wang C, Glauber M, Turmelle Y, Rudnick DA. p21 is required for dextrose-mediated inhibition of mouse liver regeneration. *Hepatology* 2009; 50: 207-215 [PMID: 19441104 DOI: 10.1002/hep.22979.]
40 Borowiak M, Garratt AN, Wüstefeld T, Strehle M, Trautwein C, Birchmeier C. Met provides essential signals for liver regeneration. *Proc Natl Acad Sci U S A* 2004; 101: 10608-10613 [PMID: 15249655 DOI: 10.1073/pnas.0403412101]
41 Wang X, DeFrances MC, Dai Y, Pediaditakis P, Johnson C, Bell A, Michalopoulos GK, Zarnegar R. A mechanism of cell survival: sequestration of Fas by the HGF receptor Met. *Mol Cell* 2002; 9: 411-421 [PMID: 11864613 DOI: 10.1016/S1097-2765(02)00439-2]
42 Hay N, Sonenberg N. Upstream and downstream of mTOR. *Genes Dev* 2004; 18: 1926-1945 [PMID: 15314020 DOI: 10.1101/gad.1212704]
43 Jones DE, Tran-Patterson R, Cui DM, Davin D, Estell KP, Miller DM. Epidermal growth factor secreted from the salivary gland is necessary for liver regeneration. *Am J Physiol* 1995; 268: G872-G878 [PMID: 7762671]
44 Stolz DB, Mars WM, Petersen BE, Kim TH, Michalopoulos GK. Growth factor signal transduction immediately after two-thirds partial hepatectomy in the rat. *Cancer Res* 1999; 59: 3954-3960 [PMID: 10463591]
45 Jo M, Stolz DB, Esplen JE, Dorko K, Michalopoulos GK, Strom SC. Cross-talk between epidermal growth factor receptor and c-Met signal pathways in transformed cells. *J Biol Chem* 2000; 275: 8806-8811 [PMID: 10722725 DOI: 10.1074/jbc.275.12.8806]
46 Chen S, Chen Y, Chen B, Cai YJ, Zou ZL, Wang JG, Lin Z, Wang XD, Fu LY, Hu YR, Chen YP, Chen DZ. Plumbagin Ameliorates CCl 4 -Induced Hepatic Fibrosis in Rats via the Epidermal Growth Factor Receptor Signaling Pathway. *Evid Based Complement Alternat Med* 2015; 2015: 645727 [PMID: 26550019 DOI: 10.1155/2015/645727]
47 Deming L, Ziwei L, Xueqiang G, Cunshuan X. Restoration of CpG methylation in the Egf promoter region during rat liver regeneration. *Cell J* 2015; 17: 576-581 [PMID: 26464832]
48 Zhou B, Fan Y, Rao J, Xu Z, Liu Y, Lu L, Li G. Matrix metalloproteinases-9 deficiency impairs liver regeneration through epidermal growth factor receptor signaling in partial hepatectomy mice. *J Surg Res* 2015; 197: 201-209 [PMID: 25956184 DOI: 10.1016/j.jss.2015.03.081]
49 Lee DC, Sunnarborg SW, Hinkle CL, Myers TJ, Stevenson MY, Russell WE, Castner BJ, Gerhart MJ, Paxton RJ, Black RA, Chang A, Jackson LF. TACE/ADAM17 processing of EGFR ligands indicates a role as a physiological convertase. *Ann N Y Acad Sci* 2003; 995: 22-38 [PMID: 12814936 DOI: 10.1111/j.1749-6632.2003.tb03207.x]
50 Jochem AS, Holmes KE, Stein TJ. c-Myc and transforming growth factor α enhance the development of hepatic lesions due to mutant β-catenin in transgenic mice. *Comp Med* 2014; 64: 351-359 [PMID: 25402175]
51 Russell WE, Kaufmann WK, Sitaric S, Luetteke NC, Lee DC. Liver regeneration and hepatocarcinogenesis in transforming growth factor-alpha-targeted mice. *Mol Carcinog* 1996; 15: 183-189 [PMID: 8597531]
52 Liu S, Wierød L, Skarpen E, Grøsvik H, Duan G, Huitfeldt HS. EGF activates autocrine TGFα to induce prolonged egf receptor signaling and hepatocyte proliferation. *Cell Physiol Biochem* 2013; 32: 511-522 [PMID: 24008581 DOI: 10.1159/000354454]

53 Moreau F, Seyfritz E, Toti F, Sigrist S, Bietigier W, Pinget M, Kessler L. Early effects of liver regeneration on endocrine pancreas: in vivo change in islet morphology and in vitro assessment of systemic effects on β-cell function and viability in the rat model of two-thirds hepatectomy. *Horm Metab Res* 2014; 46: 921-926 [PMID: 25376550 DOI: 10.1055/s-0034-1389995]
54 Ohtake Y, Kobayashi T, Maruko A, Oh-Ishi N, Yamamoto F, Katoh S, Ohkubo Y. Norepinephrine modulates the zonally different hepatocyte proliferation through the regulation of transglutaminase activity. *Am J Physiol Gastrointest Liver Physiol* 2010; 299: G106-G114 [PMID: 20448147 DOI: 10.1152/ajpgi.00365.2009]
55 Knopp J, Macho L, Ficková M, Zórad S, Kvetnanský R, Jaroscáková I. Insulin and catecholamines act at different stages of rat liver regeneration. *Ann N Y Acad Sci* 1997; 827: 489-493 [PMID: 9329779]
56 Broten J, Michalopoulos G, Petersen B, Cruise J. Adrenergic stimulation of hepatocyte growth factor expression. *Biochem Biophys Res Commun* 1999; 262: 76-79 [PMID: 10448071 DOI: 10.1006/bbrc.1999.1183]
57 Montaner B, Pérez-Tomás R. Epidermal growth factor receptor (EGF-R) localization in the apical membrane of the enterocytes of rat duodenum. *Cell Biol Int* 1999; 23: 475-479 [PMID: 10728784 DOI: 10.1006/cbir.1999.0383]
58 Sakamoto T, Liu Z, Murase N, Ezure T, Yokomuro S, Poli V, Demetris AJ. Mitosis and apoptosis in the liver of interleukin-6-deficient mice after partial hepatectomy. *Hepatology* 1999; 29: 403-411 [PMID: 9918916 DOI: 10.1002/hep.510290244]
59 Thenappan A, Li Y, Kitisin K, Rashid A, Shetty K, Johnson L, Mishra L. Role of transforming growth factor beta signaling and expansion of progenitor cells in regenerating liver. *Hepatology* 2010; 51: 1373-1382 [PMID: 20131405 DOI: 10.1002/hep.23449]
60 Villevalois-Cam L, Rescan C, Gilot D, Ezan F, Loyer P, Desbuquois B, Guguen-Guillouzo C, Baffet G. The hepatocyte is a direct target for transforming-growth factor beta activation via the insulin-like growth factor II/mannose 6-phosphate receptor. *J Hepatol* 2003; 38: 156-163 [PMID: 12547403 DOI: 10.1016/S0168-8278(02)00378-1]
61 Rana B, Mischoulon D, Xie Y, Bucher NL, Farmer SR. Cell-extracellular matrix interactions can regulate the switch between growth and differentiation in rat hepatocytes: reciprocal expression of C/EBP alpha and immediate-early growth response transcription factors. *Mol Cell Biol* 1994; 14: 5858-5869 [PMID: 8065319 DOI: 10.1128/MCB.14.9.5858]
62 Nygård IE, Mortensen KE, Hedegaard J, Conley LN, Kalstad T, Bendixen C, Revhaug A. The genetic regulation of the terminating phase of liver regeneration. *Comp Hepatol* 2012; 11: 3 [PMID: 23164283 DOI: 10.1186/1476-5926-11-3]
63 Asai K, Tamakawa S, Yamamoto M, Yoshie M, Tokusashi Y, Yaginuma Y, Kasai S, Ogawa K. Activated hepatic stellate cells overexpress p75NTR after partial hepatectomy and undergo apoptosis on nerve growth factor stimulation. *Liver Int* 2006; 26: 595-603 [PMID: 16762005 DOI: 10.1111/j.1478-3231.2006.01267.x]
64 Rychtrmoc D, Hubálková L, Víšková A, Libra A, Bunček M, Červinková Z. Transcriptome temporal and functional analysis of liver regeneration termination. *Physiol Res* 2012; 61 Suppl 2: S77-S92 [PMID: 23130906]

编辑: 郭鹏 电编: 都珍珍

WCJD 世界华人消化杂志®

在线投稿: http://www.baishideng.com/wcjd/ch/index.aspx
帮助平台: http://www.wjgnet.com/esps/helpdesk.aspx
DOI: 10.11569/wcjd.v24.i1.75

世界华人消化杂志 2016年1月8日; 24(1): 75-80
ISSN 1009-3079 (print) ISSN 2219-2859 (online)
© 2016年版权归百世登出版集团有限公司所有.

文献综述 REVIEW

Hedgehog信号通路与胰腺癌关系的研究进展

罗和生, 占 婷, 黄晓东

罗和生, 占婷, 武汉大学人民医院消化内科 湖北省武汉市 430060

黄晓东, 武汉市中心医院消化内科 湖北省武汉市 430014

作者贡献分布: 占婷负责撰写文章; 罗和生修改; 黄晓东审校.

通讯作者: 黄晓东, 教授, 主任医师, 430014, 湖北省武汉市江岸区胜利街26号, 武汉市中心医院消化内科.
13886190549@163.com
电话: 027-82211211

收稿日期: 2015-10-08
修回日期: 2015-11-02
接受日期: 2015-11-17
在线出版日期: 2016-01-08

Relationship between Hedgehog signaling pathway and pancreatic cancer

He-Sheng Luo, Ting Zhan, Xiao-Dong Huang

He-Sheng Luo, Ting Zhan, Department of Gastroenterology, the People's Hospital of Wuhan University, Wuhan 430060, Hubei Province, China

Xiao-Dong Huang, Department of Gastroenterology, Wuhan Central Hospital, Wuhan 430014, Hubei Province, China

Correspondence to: Xiao-Dong Huang, Professor, Chief Physician, Department of Gastroenterology, Wuhan Central Hospital, 26 Shengli Street, Jiang'an District, Wuhan 430014, Hubei Province, China. 13886190549@163.com

Received: 2015-10-08
Revised: 2015-11-02
Accepted: 2015-11-17
Published online: 2016-01-08

Abstract

Hedgehog (Hh) signaling pathway consists of ligands such as Hh, receptor (patched), transmembrane protein Smo, nuclear transcription factor Gli, and downstream target genes. This pathway plays an important role in cell differentiation, tissue development and organ formation in the embryonic stage. In recent years, the Hh signaling pathway has been reported to play an important role in the development of pancreatic cancer. It can induce differentiation, proliferation and invasion of pancreatic cancer cells. Blocking the Hh signaling pathway in pancreatic cancer cells will provide a new and effective method for the treatment of pancreatic cancer. In this review, we will summarize the composition of the Hh signaling pathway and its relationship with the development of pancreatic cancer.

© 2016 Baishideng Publishing Group Inc. All rights reserved.

Key Words: Hedgehog; Signaling pathway; Pancreatic cancer

Luo HS, Zhan T, Huang XD. Relationship between Hedgehog signaling pathway and pancreatic cancer. Shijie Huaren Xiaohua Zazhi 2016; 24(1): 75-80 URL: http://www.wjgnet.com/1009-3079/24/75.asp DOI: http://dx.doi.org/10.11569/wcjd.v24.i1.75

摘要

Hedgehog(Hh)信号通路主要是由配体蛋白Hh、蛋白受体蛋白Patched(Ptch)、跨膜蛋白Smo、核转录因子Gli蛋白及下游靶基因组成. 该通路在胚胎时期的细胞分化、组织发育及器官形成中扮演重要角色, 近年来其已被报道在胰腺癌发生和进展中发挥重要的作用, 他能够诱导胰腺癌细胞的分化、增

背景资料
胰腺癌在世界范围内呈增多趋势, 而他的侵袭性高, 生存率低. 目前的化疗和放疗治疗效果有限, 因此, 迫切需要对胰腺癌发病机制进行深入的基础研究, 以提高早期诊断率、寻找新的治疗策略.

同行评议者
谭晓冬, 教授, 中国医科大学附属盛京医院

研发前沿

胰腺癌是一种恶性程度较高的消化系肿瘤, 近年来发现Hedgehog(Hh)信号通路在胰腺癌发生发展中起重要的作用, 因此了解Hh信号通路在胰腺癌细胞中的作用以及当前的研究现状, 通过阻止此途径可能为胰腺癌的治疗提供新的方法.

殖和侵袭, 还与胰腺癌干细胞的特性密切相关, 因此阻断胰腺癌细胞中Hh信号传导通路将为胰腺癌的治疗提供一个新的有效手段. 在这篇综述中, 我们将总结Hh信号通路的组成、传导机制以及他与胰腺癌发生发展的关系.

© 2016年版权归百世登出版集团有限公司所有.

关键词: Hedgehog; 信号通路; 胰腺癌

核心提示: 本文较为详实地描述了Hedgehog信号通路传导机制及其在胰腺癌发生发展中的作用, 为胰腺癌的治疗提供新的思路.

罗和生, 占婷, 黄晓东. Hedgehog信号通路与胰腺癌关系的研究进展. 世界华人消化杂志 2016; 24(1): 75-80 URL: http://www.wjgnet.com/1009-3079/24/75.asp DOI: http://dx.doi.org/10.11569/wcjd.v24.i1.75

0 引言

胰腺癌在世界范围内呈增多趋势, 已成为癌症致死第4位病因, 且他将在2030上升到至癌症致死病因的第2位[1]. 胰腺癌5年生存率<5%, 他的侵袭性生长和早期转移扩散使他成为最具有侵袭性的肿瘤之一, 约40%患者在确诊时已经发生局部或远处转移, 失去根治性手术的机会[2]. 目前的化疗药物或放射治疗的效果是有限的, 因此, 我们迫切需要深入对胰腺癌发病机制的基础研究, 以提高早期诊断率、寻找新的治疗策略. Hedgehog(Hh)信号通路是几个主要调控胚胎生长发育重要步骤的信号途径之一[3], 经研究发现Hh信号通路在胰腺发育过程中起重要作用, 但在成人胰腺组织中该信号通路处于失活状态, 异常的Hh信号通路会促进胰腺癌的发生并维持肿瘤生长的微环境[4]. 了解Hh信号通路在胰腺癌细胞发生发展中的作用以及当前的研究现状, 通过阻止此途径可能为胰腺癌的治疗提供新的方法.

1 Hh信号通路传导机制

1.1 Hh配体的合成和释放 *Hh*基因最早是在果蝇里发现, 是由英文“刺猬”(hedgehog)简写而来的[5]. 哺乳动物有3种Hh蛋白: Desert Hh(DHh)、Indian Hh(IHh)、Sonic Hh(SHh), 与其他两种亚型相比, SHh分布最广泛, 阳性表达率较高[6]. Hh蛋白是一种高度保守的分泌性糖蛋白, 需经过翻译后的修饰才具有活性. Hh的前体肽(45 kDa)进入内质网后首先经历一个胆固醇依赖性催化裂解产生19 kDa的N-端肽片段和一个25 kDa的C-端肽片段[7], 而所有的Hh蛋白信号驻留在N-末端片段[8]. 随后其N端片段的N末端在酰基转移酶(Hh acyltransferase, HHAT)的作用下发生棕榈酰化, C末端与胆固醇结合从而变成具有信号功能的蛋白[7], 最后以旁分泌或自分泌的方式释放出去[9].

1.2 Hh信号的传导 Hh信号的转导始于Hh配体与其受体Patched蛋白(Ptch)的结合. 受体Ptch是一种12跨膜蛋白, 其有两个亚型, 分为Ptch1和Ptch2, 两者与Hh的亲和力大致相同, 但Ptch1是更为适合Hh的受体, 这可能与他们的表达模式有关[6]. 近年来研究[10]表明, 细胞表面蛋白GAS1、CDO及BOC也能够与Hh配体结合并促进Ptch与Hh结合, 且有研究[11]发现, 在一些小鼠的组织中, 如果缺乏这3种小分子, Hh信号将会失活. 尽管GAS1、CDO及BOC形成的多分子复合物与Ptch都能与Hh信号结合, 但前者主要是促进Hh信号, 而后者主要是抑制Hh信号[12]. 然而, 这些细胞表面蛋白的具体作用机制仍然不清楚, 未来我们可以通过这方面的研究寻求抑制Hh通路的靶点. 除了担任Hh受体, PTC通过抑制七次跨膜蛋白Smo的功能而对Hh通路发挥负性调节的作用, 即当无Hh配体存在时, Ptch对Smo起抑制作用, 从而抑制下游信号的传导. 由于Smo不直接与Ptch1接触, 一般认为是受Ptch1调节的小分子介导于Ptch和Smo之间来调节他们之间的作用, 但Ptch1分子调节Smo的活性的具体机制仍然不明确[13].

Smo是一种7次跨膜蛋白, 属于G蛋白偶联受体超家族成员(G protein coupled receptor, GPCR), 结构与Wnt信号受体Frizzled(Fz)家族相似. 他的C端位于细胞内, 而N端位于细胞外, 且N端有一个富含半胱氨酸结构域(cysteine rich domain, CRD)和一个跨膜片段(7TM)[14]. 以前研究的重点主要在含有环靶明(Smo抑制剂)结合位点的7TM结构域上[15], 但近几年研究推测Smo的CRD的功能可能与Fz的CRD功能相似, 分泌型配体Wnt结合到Fz的CRD区域触发信号穿过膜进入细胞核, 而内源性脂质如氧化胆固醇结合于CDR部位后使得Smo能够响应Hh信号, 提示CDR区是Smo活化的重要调控区

域[14,16]. Smo激活的机制提醒我们通过药物干扰这些内源性脂质的合成也许能够阻止Hh信号的传导.

1.3 Hh信号的效应分子: Gli转录因子 Gli蛋白属于Kruppel样因子家族, 为含有结合DNA的锌指结构域的核转录因子, 他即是Hh信号的家族成员之一, 又是其转录目的基因之一, 因此*Gli*可作为Hh信号通路激活的标记基因[17]. Gli在人类存在3种亚型: 分别为Gli1、Gli2和Gli3, 其中Gli1主要是转录激活剂, Gli2具有激活和抑制的双重功能, 而Gli3主要起转录抑制作用[18]. 因此我们可以认为Gli2是Hh通路的主要感应器[17]. 在没有Hh配体时, Ptch抑制Smo, 使得下游信号分子Gli2、Gli3的C-末端依次被PKA、糖原合成酶激酶3β(glycogen synthesis kinase 3β, GSK3β)及CK1磷酸化, 随后招募具有F-box亚基的泛素连接酶E3, 这种泛素连接酶能够水解Gli2、Gli3, 形成C-端肽小片段, 这个小片段含有阻遏N-端肽片段的结构域和锌指结构域, 而缺乏C-端肽片段的激活结构域, 能够抑制信号的传导[19]. 相反的, 当Hh配体存在时, Hh配体与Ptch结合, Ptch失去了对Smo的抑制, Smo被激活, 从而抑制了Gli2、Gli3的降解, 使得他们能够以全长形式进入细胞激活靶基因[20].

1.4 Hh信号的抑制因子: Sufu Sufu在1999年被提出, 他能够抑制Gli转录因子的活性, 是Hh信号通路下游的一个关键负性调节因子[21]. 近年来研究发现在配体受体结合的情况下, Sufu可直接和Gli蛋白结合从而抑制Gli在细胞核内聚集, 或者直接在核内抑制Gli的转录活性[22]. Sufu与Gli结合后能够促进Gli的降解从而抑制Hh信号通路[23]. 且利用*Sufu*基因敲除的小鼠实验表明, Sufu参与Gli2、Gli3活性调节的多个过程, 但具体机制仍有待阐明[24]. 进一步研究Sufu的功能及其作用机制也许能让我们更加了解Hh信号的调控机制.

2 Hh信号与胰腺癌

Hh信号通路在胰腺发育过程中起重要作用, 但在成人胰腺组织中该信号通路处于失活状态, 炎症修复或肿瘤形成时才会重新激活. 胰腺癌早期及癌前病变阶段即可检测到Hh信号通路的激活, 且实验研究发现, 通过环靶明或其他方式阻断Hh通路能够诱导肿瘤细胞的凋亡和阻止肿瘤细胞的分裂[25]. 此通路在胰腺癌的发生中起着重要作用, 能通过以下几点来证明: (1)在小鼠发育的过程中强制表达SHh能够诱导类似于胰腺上皮类瘤变(PanINs)的病变[26]; (2)激活*Gli2*基因能够诱导未分化的胰腺肿瘤[27]; (3)Smo抑制剂环靶明能够诱导细胞凋亡和减少肿瘤组织的形成[28]; (4)在表型为$CD44^+CD24^+ESA^+$的胰腺癌干细胞中, SHh的表达量比正常的胰腺导管上皮细胞高出46倍[29]. 最后, SHh信号通路的激活, 在放疗后胰腺肿瘤增殖中起着重要的作用, 且SHh和Gli1蛋白的表达水平与细胞的生长成呈正相关[30]. 此外, Hh通路抑制剂联合胰腺癌化疗药物如吉西他滨等治疗胰腺癌的模型表明, Hh通路抑制剂能够增加个体对化疗药物的耐药性[31].

在胰腺和胰腺导管癌(pancreatic ductal adenocarcinoma, PDAC)中, SHh以旁分泌的方式表达于上皮和间质[32,33]. Yauch等[34]利用特异性表达分析表明, Hh信号通路的拮抗剂导致下游靶基因下调仅发生在间质而不是在上皮性癌细胞. Hwang等[35]也经实验表明Hh靶向治疗主要影响肿瘤相关的间质, 而不是上皮细胞. 此外, Lee等[32]通过PDAC的小鼠模型发现Hh信号通路的激活引起的间质增生而抑制上皮生长, 相反的通路抑制剂能促进上皮细胞的生长, 可以推测Hh信号可能通过控制上皮和间质生长之间的平衡来影响肿瘤的发生.

引起上皮肿瘤分泌的Hh信号运输至间质后, 为肿瘤的生长提供了一个有利的环境, 且Hh信号模型的建立表明了在胰腺癌中, Hh信号通路的激活是肿瘤的生长所必需的[36]最近的证据表明, Hh信号通路通过影响上皮间质转化(epithelial mesenchymal transition, EMT)来影响不同类型癌症的发生[37], 而实验发现Hh通路的异常的激活能够增加胰腺癌细胞中与EMT相关基因*N-cadherin*、*vimentin*、*fibronectin*、*Snail*和*Slug*的表达[38], 且有研究者认为Hh信号通过增加Snail蛋白表达和减少E-cadherin表达来促进肿瘤的转移, 同时也增加血管生成因子与细胞周期蛋白, 减少血管生成素的抗凋亡基因来促进肿瘤的生长[39,40]. 有报道[41]发现, Hh信号通路通过介导磷脂酰肌醇-3-激酶(phosphatidylinositol 3-kinase, PI3K)/Akt通路在胰腺转移和耐药中起着重要作用.

相关报道

近年来不断有研究发现该通路的异常调控对多种人类恶性肿瘤的发生、发展极为重要, 如基底细胞癌、成神经管细胞瘤、前列腺癌、胃癌、乳腺癌、膀胱癌、肺癌、硬脑膜肉瘤以及横纹肌肉瘤等.

应用要点

针对Hh信号的特异性靶向治疗必然会成为临床上一项有效的治疗肿瘤的新措施, 有望用于治疗Hh信号通路中各种信号分子异常激活引起的胰腺癌, 应用前景广阔.

胰腺癌干细胞(cancer stem cell, CSC)假说认为由于其表达抗凋亡和多药耐药相关蛋白, 干细胞可能是负责胰腺肿瘤发病, 突变、迁移, 从而维持肿瘤的生长[42,43]. 体外实验发现, 胰腺癌干细胞中SHh的表达量显著高于一般的胰腺癌细胞, 而体内实验也观察到用Smo抑制剂作用于胰腺癌细胞后, 发现其干细胞的量减少[38]. 此外, 肿瘤干细胞与肿瘤的耐药密切相关, 而Gli的表达也与胰腺癌的耐药性有关[44]. Gu等[45]经研究证实, 胰腺癌肿瘤的转移伴随着胰腺癌干细胞表明标志及Hh信号通路的靶基因的表达增加, 且Hh通路抑制剂能够有效抑制胰腺癌肿瘤的转移. 这些都说明Hh信号通路在维持胰腺癌干细胞的生物学特性中起着重要的作用.

3 结论

由于Hh信号通路在大多数胰腺癌细胞中处于激活状态, 因此针对此通路的靶向治疗具有潜在的治疗效益. 一些体外的细胞实验已经证实环靶明和小分子SHh拮抗剂具有降低肿瘤负荷和诱导肿瘤细胞凋亡的疗效[46], 然而在临床上验证Hh通路抑制剂的疗效仍然难度较大, 可能是因为该通路中的各个分子机制仍不太明了[47]. Gli即是转录因子也是靶基因, 他还能通过不同的信号转导通路诸如转化生长因子-β(transforming growth factor beta, TGF-β)[48]、MAP3K[49]、CXCR4[50]等信号而激活, 因此, Gli可能是胰腺癌治疗的更好的靶向治疗目标. 另外由于这些信号分子之间的协同作用, 我们可以通过了解胰腺患者个体中各通路的活化状态, 进而进行分子分型, 确定个体化的治疗方案, 这也将有可能成为未来胰腺癌治疗的关键.

4 参考文献

1 Siegel RL, Miller KD, Jemal A. Cancer statistics, 2015. *CA Cancer J Clin* 2015; 65: 5-29 [PMID: 25559415 DOI: 10.3322/caac.21254]

2 Von Hoff DD, Ervin T, Arena FP, Chiorean EG, Infante J, Moore M, Seay T, Tjulandin SA, Ma WW, Saleh MN, Harris M, Reni M, Dowden S, Laheru D, Bahary N, Ramanathan RK, Tabernero J, Hidalgo M, Goldstein D, Van Cutsem E, Wei X, Iglesias J, Renschler MF. Increased survival in pancreatic cancer with nab-paclitaxel plus gemcitabine. *N Engl J Med* 2013; 369: 1691-1703 [PMID: 24131140 DOI: 10.1056/NEJMoa1304369]

3 Zhan HX, Xu JW, Wu D, Zhang TP, Hu SY. Pancreatic cancer stem cells: new insight into a stubborn disease. *Cancer Lett* 2015; 357: 429-437 [PMID: 25499079 DOI: 10.1016/j.canlet.2014.12.004]

4 Honselmann KC, Pross M, Jung CM, Wellner UF, Deichmann S, Keck T, Bausch D. Regulation mechanisms of the hedgehog pathway in pancreatic cancer: a review. *JOP* 2015; 16: 25-32 [PMID: 25640779 DOI: 10.6092/1590-8577/2894]

5 Nüsslein-Volhard C, Wieschaus E. Mutations affecting segment number and polarity in Drosophila. *Nature* 1980; 287: 795-801 [PMID: 6776413]

6 Mimeault M, Batra SK. Frequent deregulations in the hedgehog signaling network and cross-talks with the epidermal growth factor receptor pathway involved in cancer progression and targeted therapies. *Pharmacol Rev* 2010; 62: 497-524 [PMID: 20716670 DOI: 10.1124/pr.109.002329]

7 Ryan KE, Chiang C. Hedgehog secretion and signal transduction in vertebrates. *J Biol Chem* 2012; 287: 17905-17913 [PMID: 22474285 DOI: 10.1074/jbc.R112.356006]

8 Chen X, Tukachinsky H, Huang CH, Jao C, Chu YR, Tang HY, Mueller B, Schulman S, Rapoport TA, Salic A. Processing and turnover of the Hedgehog protein in the endoplasmic reticulum. *J Cell Biol* 2011; 192: 825-838 [PMID: 21357747 DOI: 10.1083/jcb.201008090]

9 Li X, Ma Q, Duan W, Liu H, Xu H, Wu E. Paracrine sonic hedgehog signaling derived from tumor epithelial cells: a key regulator in the pancreatic tumor microenvironment. *Crit Rev Eukaryot Gene Expr* 2012; 22: 97-108 [PMID: 22856428 DOI: 10.1615/CritRevEukarGeneExpr.v22.i2.20]

10 Beachy PA, Hymowitz SG, Lazarus RA, Leahy DJ, Siebold C. Interactions between Hedgehog proteins and their binding partners come into view. *Genes Dev* 2010; 24: 2001-2012 [PMID: 20844013 DOI: 10.1101/gad.1951710]

11 Allen BL, Song JY, Izzi L, Althaus IW, Kang JS, Charron F, Krauss RS, McMahon AP. Overlapping roles and collective requirement for the coreceptors GAS1, CDO, and BOC in SHH pathway function. *Dev Cell* 2011; 20: 775-787 [PMID: 21664576 DOI: 10.1016/j.devcel.2011.04.018]

12 Briscoe J, Thérond PP. The mechanisms of Hedgehog signalling and its roles in development and disease. Nat Rev Mol Cell Biol 2013; 14: 416-429 [PMID: 23719536 DOI: 10.1038/nrm3598]

13 Taipale J, Cooper MK, Maiti T, Beachy PA. Patched acts catalytically to suppress the activity of Smoothened. *Nature* 2002; 418: 892-897 [PMID: 12192414]

14 Nachtergaele S, Whalen DM, Mydock LK, Zhao Z, Malinauskas T, Krishnan K, Ingham PW, Covey DF, Siebold C, Rohatgi R. Structure and function of the Smoothened extracellular domain in vertebrate Hedgehog signaling. *Elife* 2013; 2: e01340 [PMID: 24171105 DOI: 10.7554/eLife.01340]

15 Chen JK, Taipale J, Cooper MK, Beachy PA. Inhibition of Hedgehog signaling by direct

binding of cyclopamine to Smoothened. *Genes Dev* 2002; 16: 2743-2748 [PMID: 12414725]
16 Myers BR, Sever N, Chong YC, Kim J, Belani JD, Rychnovsky S, Bazan JF, Beachy PA. Hedgehog pathway modulation by multiple lipid binding sites on the smoothened effector of signal response. *Dev Cell* 2013; 26: 346-357 [PMID: 23954590 DOI: 10.1016/j.devcel.2013.07.015]
17 Aberger F, Ruiz I Altaba A. Context-dependent signal integration by the GLI code: the oncogenic load, pathways, modifiers and implications for cancer therapy. *Semin Cell Dev Biol* 2014; 33: 93-104 [PMID: 24852887 DOI: 10.1016/j.semcdb.2014.05.003]
18 Perrot CY, Javelaud D, Mauviel A. Overlapping activities of TGF-β and Hedgehog signaling in cancer: therapeutic targets for cancer treatment. *Pharmacol Ther* 2013; 137: 183-199 [PMID: 23063491 DOI: 10.1016/j.pharmthera.2012.10.002]
19 Hui CC, Angers S. Gli proteins in development and disease. *Annu Rev Cell Dev Biol* 2011; 27: 513-537 [PMID: 21801010 DOI: 10.1146/annurev-cellbio-092910-154048]
20 Pan Y, Bai CB, Joyner AL, Wang B. Sonic hedgehog signaling regulates Gli2 transcriptional activity by suppressing its processing and degradation. *Mol Cell Biol* 2006; 26: 3365-3377 [PMID: 16611981]
21 Stone DM, Murone M, Luoh S, Ye W, Armanini MP, Gurney A, Phillips H, Brush J, Goddard A, de Sauvage FJ, Rosenthal A. Characterization of the human suppressor of fused, a negative regulator of the zinc-finger transcription factor Gli. *J Cell Sci* 1999; 112 (Pt 23): 4437-4448 [PMID: 10564661]
22 Cheng SY, Yue S. Role and regulation of human tumor suppressor SUFU in Hedgehog signaling. *Adv Cancer Res* 2008; 101: 29-43 [PMID: 19055941 DOI: 10.1016/S0065-230X(08)00402-8]
23 Humke EW, Dorn KV, Milenkovic L, Scott MP, Rohatgi R. The output of Hedgehog signaling is controlled by the dynamic association between Suppressor of Fused and the Gli proteins. *Genes Dev* 2010; 24: 670-682 [PMID: 20360384 DOI: 10.1101/gad.1902910]
24 Makino S, Zhulyn O, Mo R, Puviindran V, Zhang X, Murata T, Fukumura R, Ishitsuka Y, Kotaki H, Matsumaru D, Ishii S, Hui CC, Gondo Y. T396I mutation of mouse Sufu reduces the stability and activity of Gli3 repressor. *PLoS One* 2015; 10: e0119455 [PMID: 25760946 DOI: 10.1371/journal.pone.0119455]
25 Thayer SP, di Magliano MP, Heiser PW, Nielsen CM, Roberts DJ, Lauwers GY, Qi YP, Gysin S, Fernández-del Castillo C, Yajnik V, Antoniu B, McMahon M, Warshaw AL, Hebrok M. Hedgehog is an early and late mediator of pancreatic cancer tumorigenesis. *Nature* 2003; 425: 851-856 [PMID: 14520413]
26 Morton JP, Mongeau ME, Klimstra DS, Morris JP, Lee YC, Kawaguchi Y, Wright CV, Hebrok M, Lewis BC. Sonic hedgehog acts at multiple stages during pancreatic tumorigenesis. *Proc Natl Acad Sci U S A* 2007; 104: 5103-5108 [PMID: 17372229]
27 Pasca di Magliano M, Sekine S, Ermilov A, Ferris J, Dlugosz AA, Hebrok M. Hedgehog/Ras interactions regulate early stages of pancreatic cancer. *Genes Dev* 2006; 20: 3161-3173 [PMID: 17114586]
28 Fendrich V, Rehm J, Waldmann J, Buchholz M, Christofori G, Lauth M, Slater EP, Bartsch DK. Hedgehog inhibition with cyclopamine represses tumor growth and prolongs survival in a transgenic mouse model of islet cell tumors. *Ann Surg* 2011; 253: 546-552 [PMID: 21239987 DOI: 10.1097/SLA.0b013e31820a5bbe]
29 Kelleher FC. Hedgehog signaling and therapeutics in pancreatic cancer. *Carcinogenesis* 2011; 32: 445-451 [PMID: 21186299 DOI: 10.1093/carcin/bgq280]
30 Ma J, Tian L, Cheng J, Chen Z, Xu B, Wang L, Li C, Huang Q. Sonic hedgehog signaling pathway supports cancer cell growth during cancer radiotherapy. *PLoS One* 2013; 8: e65032 [PMID: 23762282 DOI: 10.1371/journal.pone.0065032]
31 Bahra M, Kamphues C, Boas-Knoop S, Lippert S, Esendik U, Schüller U, Hartmann W, Waha A, Neuhaus P, Heppner F, Pietsch T, Koch A. Combination of hedgehog signaling blockage and chemotherapy leads to tumor reduction in pancreatic adenocarcinomas. *Pancreas* 2012; 41: 222-229 [PMID: 22076568 DOI: 10.1097/MPA.0b013e31822896dd]
32 Lee JJ, Perera RM, Wang H, Wu DC, Liu XS, Han S, Fitamant J, Jones PD, Ghanta KS, Kawano S, Nagle JM, Deshpande V, Boucher Y, Kato T, Chen JK, Willmann JK, Bardeesy N, Beachy PA. Stromal response to Hedgehog signaling restrains pancreatic cancer progression. *Proc Natl Acad Sci U S A* 2014; 111: E3091-E3100 [PMID: 25024225 DOI: 10.1073/pnas.1411679111]
33 Fendrich V, Oh E, Bang S, Karikari C, Ottenhof N, Bisht S, Lauth M, Brossart P, Katsanis N, Maitra A, Feldmann G. Ectopic overexpression of Sonic Hedgehog (Shh) induces stromal expansion and metaplasia in the adult murine pancreas. *Neoplasia* 2011; 13: 923-930 [PMID: 22028618]
34 Yauch RL, Gould SE, Scales SJ, Tang T, Tian H, Ahn CP, Marshall D, Fu L, Januario T, Kallop D, Nannini-Pepe M, Kotkow K, Marsters JC, Rubin LL, de Sauvage FJ. A paracrine requirement for hedgehog signalling in cancer. *Nature* 2008; 455: 406-410 [PMID: 18754008 DOI: 10.1038/nature07275]
35 Hwang RF, Moore TT, Hattersley MM, Scarpitti M, Yang B, Devereaux E, Ramachandran V, Arumugam T, Ji B, Logsdon CD, Brown JL, Godin R. Inhibition of the hedgehog pathway targets the tumor-associated stroma in pancreatic cancer. *Mol Cancer Res* 2012; 10: 1147-1157 [PMID: 22859707]
36 Marini KD, Payne BJ, Watkins DN, Martelotto LG. Mechanisms of Hedgehog signalling in cancer. *Growth Factors* 2011; 29: 221-234 [PMID: 21875383 DOI: 10.3109/08977194.2011.610756]
37 Maitah MY, Ali S, Ahmad A, Gadgeel S, Sarkar FH. Up-regulation of sonic hedgehog contributes to TGF-β1-induced epithelial to mesenchymal transition in NSCLC cells. *PLoS One* 2011; 6: e16068 [PMID: 21249152 DOI: 10.1371/journal.pone.0016068]

同行评价

该综述对近几年国内外关于Hh信号通路传导机制及其在胰腺癌发生发展中的作用的研究成果以及研究意义进行了较为系统的归纳和总结，内容严谨，具有重要的理论意义和应用价值.

38 Lauth M, Toftgård R. Hedgehog signaling and pancreatic tumor development. *Adv Cancer Res* 2011; 110: 1-17 [PMID: 21704226 DOI: 10.1016/B978-0-12-386469-7.00001-3]
39 Lee SW, Moskowitz MA, Sims JR. Sonic hedgehog inversely regulates the expression of angiopoietin-1 and angiopoietin-2 in fibroblasts. *Int J Mol Med* 2007; 19: 445-451 [PMID: 17273793]
40 Adolphe C, Hetherington R, Ellis T, Wainwright B. Patched1 functions as a gatekeeper by promoting cell cycle progression. *Cancer Res* 2006; 66: 2081-2088 [PMID: 16489008]
41 Hao K, Tian XD, Qin CF, Xie XH, Yang YM. Hedgehog signaling pathway regulates human pancreatic cancer cell proliferation and metastasis. *Oncol Rep* 2013; 29: 1124-1132 [PMID: 23292285 DOI: 10.3892/or.2012.2210]
42 Srivastava RK, Tang SN, Zhu W, Meeker D, Shankar S. Sulforaphane synergizes with quercetin to inhibit self-renewal capacity of pancreatic cancer stem cells. *Front Biosci* (Elite Ed) 2011; 3: 515-528 [PMID: 21196331]
43 Pode-Shakked N, Metsuyanim S, Rom-Gross E, Mor Y, Fridman E, Goldstein I, Amariglio N, Rechavi G, Keshet G, Dekel B. Developmental tumourigenesis: NCAM as a putative marker for the malignant renal stem/progenitor cell population. *J Cell Mol Med* 2009; 13: 1792-1808 [PMID: 20187302]
44 Nolan-Stevaux O, Lau J, Truitt ML, Chu GC, Hebrok M, Fernández-Zapico ME, Hanahan D. GLI1 is regulated through Smoothened-independent mechanisms in neoplastic pancreatic ducts and mediates PDAC cell survival and transformation. *Genes Dev* 2009; 23: 24-36 [PMID: 19136624 DOI: 10.1101/gad.1753809]
45 Gu D, Liu H, Su GH, Zhang X, Chin-Sinex H, Hanenberg H, Mendonca MS, Shannon HE, Chiorean EG, Xie J. Combining hedgehog signaling inhibition with focal irradiation on reduction of pancreatic cancer metastasis. *Mol Cancer Ther* 2013; 12: 1038-1048 [PMID: 23468532 DOI: 10.1158/1535-7163.MCT-12-1030]
46 Queiroz KC, Spek CA, Peppelenbosch MP. Targeting Hedgehog signaling and understanding refractory response to treatment with Hedgehog pathway inhibitors. *Drug Resist Updat* 2012; 15: 211-222 [PMID: 22910179 DOI: 10.1016/j.drup.2012.05.002]
47 Low JA, de Sauvage FJ. Clinical experience with Hedgehog pathway inhibitors. *J Clin Oncol* 2010; 28: 5321-5326 [PMID: 21041712 DOI: 10.1200/JCO.2010.27.9943]
48 Javelaud D, Pierrat MJ, Mauviel A. Crosstalk between TGF-β and hedgehog signaling in cancer. *FEBS Lett* 2012; 586: 2016-2025 [PMID: 22609357 DOI: 10.1016/j.febslet.2012.05.011]
49 An Y, Cai B, Chen J, Lv N, Yao J, Xue X, Tu M, Tang D, Wei J, Jiang K, Wu J, Li Q, Gao W, Miao Y. MAP3K10 promotes the proliferation and decreases the sensitivity of pancreatic cancer cells to gemcitabine by upregulating Gli-1 and Gli-2. *Cancer Lett* 2013; 329: 228-235 [PMID: 23178452 DOI: 10.1016/j.canlet.2012.11.005]
50 Singh AP, Arora S, Bhardwaj A, Srivastava SK, Kadakia MP, Wang B, Grizzle WE, Owen LB, Singh S. CXCL12/CXCR4 protein signaling axis induces sonic hedgehog expression in pancreatic cancer cells via extracellular regulated kinase- and Akt kinase-mediated activation of nuclear factor κB: implications for bidirectional tumor-stromal interactions. *J Biol Chem* 2012; 287: 39115-39124 [PMID: 22995914 DOI: 10.1074/jbc.M112.409581]

编辑: 郭鹏 电编: 都珍珍

WCJD 世界华人消化杂志®

在线投稿: http://www.baishideng.com/wcjd/ch/index.aspx
帮助平台: http://www.wjgnet.com/esps/helpdesk.aspx
DOI: 10.11569/wcjd.v24.i1.81

世界华人消化杂志 2016年1月8日; 24(1): 81-88
ISSN 1009-3079 (print) ISSN 2219-2859 (online)
© 2016年版权归百世登出版集团有限公司所有.

文献综述 REVIEW

转录因子Snail在肠上皮间质转化中的调控作用

李雨薇, 吴焕淦, 施 茵

李雨薇, 上海中医药大学岳阳临床医学院 上海市 201203

吴焕淦, 施茵, 上海市针灸经络研究所 上海市 200030

李雨薇, 在读硕士, 主要从事炎症性肠病的相关研究.

国家自然科学基金资助项目, No. 81473757
国家重点基础研究发展计划(973计划)基金资助项目, No. 2015CB554500

作者贡献分布: 本文综述由李雨薇完成; 吴焕淦与施茵负责审校指导.

通讯作者: 施茵, 主任医师, 博士, 200030, 上海市宛平南路650号, 上海市针灸经络研究所. flysy0636@163.com
电话: 8621-64383910

收稿日期: 2015-09-17
修回日期: 2015-11-13
接受日期: 2015-11-23
在线出版日期: 2016-01-08

Role of Snail in regulation of intestinal epithelial-mesenchymal transition

Yu-Wei Li, Huan-Gan Wu, Yin Shi

Yu-Wei Li, Yueyang Clinical Medical School, Shanghai University of Traditional Chinese Medicine, Shanghai 201203, China

Huan-Gan Wu, Yin Shi, Shanghai Institute of Acupuncture-Moxibustion and Meridian, Shanghai 200030, China

Supported by: National Natural Science Foundation of China, No. 81473757; National Basic Research Program of China (973 Program), No. 2015CB554500

Correspondence to: Yin Shi, Chief Physician, Shanghai Institute of Acupuncture-Moxibustion and Meridian, 650 Wanping South Road, Shanghai 200030, China. flysy0636@163.com

Received: 2015-09-17
Revised: 2015-11-13
Accepted: 2015-11-23
Published online: 2016-01-08

Abstract

Epithelial-mesenchymal transition (EMT) is involved in many pathological processes such as tissue fibrosis, tumor occurrence and metastasis, which has become one of current research focuses. The transcription factor Snail is a C_2H_2-type zinc finger protein and has a crucial regulatory role in EMT through the transcription inhibition region, which is composed of SNAG domain and C-terminal binding protein, to inhibit the expression of genes. Recently, numerous studies have confirmed that Snail can promote EMT through the tumor necrosis factor α (TNF-α)-nuclear factor κB (NF-κB)- Snail pathway and transforming growth factor β1 (TGF-β1)-Smads-Snail pathway. This article aims to summarize the regulatory role of Snail in mediating intestinal EMT *via* the above two pathways.

© 2016 Baishideng Publishing Group Inc. All rights reserved.

Key Words: Transcription factor; Snail; Intestinal epithelial-mesenchymal transition

Li YW, Wu HG, Shi Y. Role of Snail in regulation of intestinal epithelial-mesenchymal transition. Shijie Huaren Xiaohua Zazhi 2016; 24(1): 81-88 URL: http://www.wjgnet.com/1009-3079/24/81.asp DOI: http://dx.doi.org/10.11569/wcjd.v24.i1.81

背景资料

上皮间质转化(epithelial mesenchymal transition, EMT)是在生理或病理情况下发生的一种细胞迁移过程, 上皮细胞发生极化, 进而导致一系列生物学变化. 而在炎症性肠病中, 由于免疫反应的过度激活, 使肠道发生持续性炎症及组织异常修复的恶性循环, 这些细胞的迁移和渗透能力也发生了改变, 导致肠EMT的发生, 最终形成肠纤维化.

同行评议者

王晓娣, 主任医师, 中日友好医院消化内科

研发前沿

近来研究表明, Snail在器官或组织纤维化、肿瘤等疾病的肠EMT进程中是关键性的调控因子, 可使上皮标志物的特性消失, 转而表达间质细胞的特性, 并由此增强细胞的转移与侵袭能力.

摘要

上皮间质转化(epithelial mesenchymal transition, EMT)参与机体器官或组织纤维化及肿瘤的发生与转移过程, 已成为当前研究的热点之一. 转录因子Snail作为C_2H_2型的一类锌指蛋白, 主要通过SNAG结构域和共抑制子C端结合蛋白组成转录抑制区域实现对基因表达的抑制, 在EMT过程中发挥重要的调控作用. 近年来大量研究证实, Snail可通过调控肿瘤坏死因子α(tumor necrosis factor α, TNF-α)- 核因子κB(nuclear factor κB, NF-κB)-Snail和转化生长因子β1(transforming growth factor β1, TGF-β1)-Smads-Snail这两条途径相关信号蛋白分子的基因表达, 调节信号传导通路, 从而促进肠EMT的发生. 本文拟对转录因子Snail在这两条介导肠EMT途径中的调控作用作一简要概述, 以期对Snail参与调控EMT有更进一步的认识.

© 2016年版权归百世登出版集团有限公司所有.

关键词: 转录因子; Snail; 肠上皮间质转化

核心提示: 本文以Snail调控肠上皮间质转化(epithelial mesenchymal transition, EMT)为切入点, 从肿瘤坏死因子α(tumor necrosis factor α)-核因子κB(nuclear factor κB)-Snail和转化生长因子β1(transforming growth factor β1)-Smads-Snail这两条途径相关信号蛋白分子的基因表达调控进行论述, 认为转录因子Snail以其独特的生物学特性, 在器官/组织纤维化和肿瘤等疾病的EMT进程中扮演着重要的调控角色.

李雨薇, 吴焕淦, 施茵. 转录因子Snail在肠上皮间质转化中的调控作用. 世界华人消化杂志 2016; 24(1): 81-88 URL: http://www.wjgnet.com/1009-3079/24/81.asp DOI: http://dx.doi.org/10.11569/wcjd.v24.i1.81

0 引言

上皮间质转化(epithelial mesenchymal transition, EMT)是在生理或病理情况下发生的一种细胞迁移过程, 上皮细胞发生极化, 进而导致一系列生物学变化. 在EMT过程中, 上皮细胞会改变其属性, 如细胞极性消失、细胞间连接黏附下降或消失等, 同时获得迁移、侵袭能力和高抗凋亡力, 而呈细长纺锤型的间质细胞, 即通常转化成成纤维细胞和肌纤维母细胞[1]. EMT参与机体的很多生理和病理过程, 在生理方面如胚胎、心脏瓣膜、肌组织的形成, 伤口组织重建与再生等; 在病理方面引起器官或组织纤维化、肿瘤的发生与转移等[2-4]. 一般情况下, 组织炎症的发生, 会促使细胞外间质受各种炎症趋化因子梯度的诱导, 到病变部位进行损伤修复. 而在炎症性肠病中, 由于免疫反应的过度激活, 使肠道发生持续性炎症及组织异常修复的恶性循环, 肠上皮组织在损伤、炎症和细胞因子等作用下被激活, 导致其细胞表型和功能发生改变, 同时上皮细胞的标志物消失, 取而代之的是大量纤维化型间质细胞, 并由此获得产生大量胶原蛋白(Ⅰ、Ⅲ、Ⅳ、Ⅴ型胶原)和纤维连接蛋白等细胞外基质(extracellular matrix, ECM)的能力, 同时这些细胞的迁移和渗透能力也发生了改变, 导致肠EMT的发生, 最终形成肠纤维化[5,6]. 而近年来随着对EMT研究的深入, 日渐发现肿瘤坏死因子α(tumor necrosis factor α, TNF-α)、转化生长因子β1(transforming growth factor β1, TGF-β1)、Wnt、Notch、Hedgehog等介导的通路均可导致EMT的发生[7,8]. 已有学者研究[9,10]发现, 肠EMT的发生主要是通过由TNF-α与TGF-β1所介导的TNF-α-核因子κB(nuclear factor κB, NF-κB)-Snail和TGF-β1-Smads-Snail途径, 而在这两条途径中, 转录因子Snail扮演着关键性的调控角色, 已成为研究EMT的热点. 本文拟对这两条途径中Snail所发挥的调控作用的相关研究文献进行简要概述, 以期对Snail的生物学效应以及在肠EMT途径中的调控机制有更进一步的认识.

1 Snail生物学特性

1.1 分子结构 转录因子Snail是属于*Snail*基因超家族的第一个成员, 定位于人类染色体20q13.13, *Snail*基因的转录产物长约2.0 kb[11]. Snail超家族是具有手指状多肽空间的锌指结构域的一类结合功能蛋白. Snail与Snail超家族成员间有着类似的架构, 结构链包括4-6个高度保守的羧基末端区域和高度多变的氨基酸末端区域组成[12,13]. 根据半胱氨酸残基与组氨酸残基的组成比例, 属于2个半胱氨酸和2个组氨酸残基组成的C_2H_2型的锌指蛋白类, Snail与家族其他调控蛋白的架构及功能特点的差

异是由名为中间P-S富集区域所体现, Snail的SNAG结构域和共抑制子C端结合蛋白是转录抑制区域, 可实现对靶基因表达的抑制[14]. Snail包含4个锌指结构域, 各由1个α螺旋、2个β折叠和含有1个DNA连接槽的氨基酸末端区组成, 主要是通过协调锌离子, 来调控基因的表达. 螯合锌离子提供的交叉链接所稳定的α-螺旋结构, 与DNA双螺旋结构, 形成空间构象上的互补, 与DNA启动子(6个碱基CAGGTG结合位点)进行特异性结合, 氨基端嵌于DNA蛋白的凹槽中, 识别特异的DNA序列, 调控基因的转录[15,16].

1.2 生物学效应 在低等动物果蝇中胚层的中胚叶组织形成的环节中, 首先发现了Snail超家族的第一个成员Snail. Snail参与的生理性EMT过程, 主要在胚胎期体现.在原肠胚形成中胚层的过程中, 高等动物哺乳类脊椎动物的神经脊形成中占有重要作用[17]. Locascio等[18]与Larue等[19]在中胚层与神经嵴的前体中发现Snail, 其作用是激活上皮细胞转化为间质细胞, 促使神经管的分化与移动. Snail介入细胞上皮间质变化过程, 使上皮细胞分离并迁移, 到含有间质细胞的组织中, 促使EMT发生. Snail主要表达在胚胎分化及含有间质组织的器官, 如: 胎盘及成人的心、肾、肺、肝等, 均需要*Snail*基因的调控[20]. 他编码264个氨基酸的蛋白质[21]. 在细胞形态学方面, Snail可促使细胞通过增殖、凋亡、周期改变等使细胞形态发生改变. 在细胞运动学方面, Snail可促进神经分化和左右发育不对称等生长发育进程[22]. 近年来研究表明, Snail在器官或组织纤维化、肿瘤等疾病的EMT进程中是关键性的调控因子, Snail可促使上皮标志物的特性消失, 转而表达间质细胞的特性, 由此增强细胞的转移与侵袭能力. Snail可通过Wnt/Snail[23]、TNF-α/Snail[9]、TGF-β1/Snail[7]、Notch/Snail[24]等途径来调节信号传导, 促进EMT过程的发生.

2 Snail调控EMT相关信号途径

目前研究已发现, Snail参与调控TNF-α、TGF-β1、Wnt、Notch、miRNA等所介导的EMT途径, 而其中由TNF-α、TGF-β1所介导的TNF-α-NF-κB-Snail和TGF-β1-Smads-Snail途径是导致肠EMT的两条主要途径. Snail与这两条途径中的相关信号因子交互作用, 形成调控EMT机制的特殊信号通路.

2.1 Snail通过TNF-α-NF-κB-Snail途径调控肠EMT TNF-α是肠EMT发生的主要促炎因子, 也是此途径的启动因子. TNF-α激活下游相关因子, 启动骨牌效应的信号传导, *NF-κB*基因转录, Snail水平上调, 靶向抑制E-cadherin等蛋白, 上皮细胞标志物与间质细胞标志物反向表达, 细胞蛋白结构改变, 肠EMT形成.

TNF-α主要是通过与靶细胞膜上肿瘤坏死因子受体(tumor necrosis factor receptor, TNFR)的结合, 来调节肠上皮细胞的增殖、分化与凋亡. TNFR有TNFR1和TNFR2两个亚型. 其中TNFR1含死亡结构域(death domain, DD), 故其具有强力的细胞凋亡效应, TNF-α与TNFR1胞外受体区特异性结合, 促使抑制蛋白(associ death domain protein, PADD)释放, 并与TNFR1-DD结构域结合成TNFR1/PADD复合体, 诱导一系列反应蛋白, 由此引发其下游信号通路开启细胞凋亡的过程[25]. TNF-α与TNFR2结合后, 一方面加强了TNFR1促使细胞凋亡的作用, 同时激活NF-κB, 启动其下游的信号通路, 并诱导各种靶基因的转录与表达. NF-κB多以无活性三聚体存于胞质中.当此通路受外界因素激活后, 蛋白激酶将IκB激酶复合体(IκB kinase, IKK)的NF-κB磷酸化后NF-κB的抑制蛋白(inhibitor of NF-κB, IκB)被泛素化. NF-κB继续被蛋白酶降解至其核定位点被显露, 同时转移至胞核内, 发挥其对*Snail*靶基因的调控, 诱导相关基因的转录, 并介导细胞的增殖与分化[26-28]. Bonavida等[29]和Lin等[30]实验证实EMT逆转的循环通路中, Snail是这个循环的关键, 从而调控NF-κB和下游信号启动的分子机制, 细胞中Snail的表达随着NF-κB的活化增加而升高, 最终致使细胞出现EMT, Snail的存在保证了这条通路的循环. Cheon等[31]使用AK-1特定SIRT2抑制剂, 抑制HCT116人类结肠癌细胞发生EMT, 其主要机制是抑制Snail蛋白表达, 具体途径是透过糖原合酶激酶-3β(glycogen synthase kinase 3β, GSK-3β)发生磷酸化, 导致Snail降解, 癌细胞中随着Snail水平下调, 同时NF-κB失活、E-钙黏蛋白水平下调, 出现细胞迁移力和侵袭力的减弱. Flier等[32]发现在2, 4, 6-三硝基苯磺酸诱导的小鼠克罗恩病结肠炎

相关报道

肖永陶等通过体外研究显示, 转化生长因子β1(transforming growth factor β1, TGF-β1)介导的EMT为克罗恩病肠道发生纤维化的发病机制. 证明此通路可使细胞基质黏附力下降, 最终导致EMT发生; 同时也证明TGF-β1是此信号通路传导的重要启动因子.

创新盘点

本文以Snail调控肠EMT为切入点, 对其在介导肠EMT的肿瘤坏死因子α(tumor necrosis factor α, TNF-α)-核因子κB(nuclear factor κB, NF-κB)-Snail和TGF-β1-Smads-Snail这两条途径中的调控机制的研究概况进行简要介绍, 随着今后对其调控EMT机制的不断深入研究, 必将会为临床防治肠EMT及肠纤维化方面提供新的思路和研究方向.

模型中, 肠上皮细胞E-钙黏蛋白(E-cadherin)下调, 发生EMT, 并导致肠纤维化. Bataille等[33]认为β-连环蛋白(β-catenin)从胞膜向胞核转移也是克罗恩病发生EMT的标志之一, 其在克罗恩病并发瘘管形成的过程中, 发现EMT的标志性分子表达发生变化, 即肠道上皮标志物E-cadherin表达下调和间质标志物β-catenin表达上调. Snail表达上调后, 主要与E-cadherin启动子Epal组件的E-box结合, Snail透过锌指DNA结合区域与启动子主架构链上的CANNTG序列结合, 抑制E-cadherin作用[34]. Comijn等[35]与Battle等[36]的研究均发现, Snail的转录抑制功能, 不单是由锌指结构区来体现, 还依赖存在于氨基末端的基序SNAG反式激活区域(Snail Gfi)实现, 无此分子结构的Snail无法对E-cadherin启动子的活性进行抑制. E-cadherin是一种上皮组织的钙黏附蛋白, 通过钙离子泵, 介导Ca^{2+}依赖性细胞间黏附功能, 以此影响细胞的形态、极化、运动和组织形成等作用[37,38]. E-cadherin含有5'-CAGGTG序列的2个E-box结构[39]. *Snail*与*E-cadherin*启动子的E-box结合后, 抑制*E-cadherin*基因转录或使E-cadherin发生甲基化, 使其基因序列呈低表达或不表达[40]. *Snail*与*E-cadherin*启动子的编码基因*CDH1*结合, 从而抑制此基因转录[41]. 周传文等[42]实验证明, Snail可与CDH1结合, 下调E-cadherin的表达, 引起细胞间的极性改变和黏附性下降, 并促进细胞迁移. 该实验结果与首次证明此研究的Cano等[2]的研究结果一致.

大量研究[1,43-45]证实, Snail与*E-cadherin*启动子的E-box结合, 影响了整个上皮细胞的基因蛋白表达谱, 下调上皮细胞标志物, 如: 闭锁蛋白、角蛋白、E-钙黏蛋白、层黏蛋白1等等; 上调间质细胞标志物, 如: 成纤维细胞特异性蛋白-1、弹性蛋白、N-钙黏蛋白、纤维连接蛋白、α-平滑肌肌动蛋白、波形蛋白. 被激活后的间质细胞可特异性分泌基质蛋白等细胞因子, 促使合成大量的细胞外基质(主要包括Ⅰ、Ⅱ、Ⅲ、Ⅳ形胶原、蛋白多糖、硫酸软骨素、透明质酸等). 目前的研究均表明, Snail是TNF-α-NF-κB-SNAIL信号通路的中心环节, 其表达水平反馈上游信号因子TNF-α, 使其持续刺激细胞, 再藉由各种上游因子复合物激活NF-κB的活性表达, 由此上调下游核心转录因子, 诱导细胞向EMT发展.

2.2 Snail通过TGF-β1-Smads-Snail途径调控肠EMT

Snail参与调控肠EMT的另一条重要路径, 是由对组织或器官炎症损伤修复的重要细胞因子TGF-β1所介导的EMT途径. TGF-β1主要是刺激此途径下游的各种信号蛋白分子, 对其进行磷酸化或泛素化修饰, 形成各种复合物, 进一步影响该途径相关基因的表达与转录, 并促进其中的关键调控因子Snail蛋白高水平表达, 进而抑制其靶目标E-cadherin表达, 破坏细胞基质黏附力, 最终导致肠EMT形成.

TGF-β1主要是由丝氨酸激酶蛋白结构域、苏氨酸激酶蛋白结构域组成的接受外来信号的胞内区. TGF-β1有Smad和非Smad两种信号途径来表达其生物学效应. 在EMT发生的信号途径中, 主要是以受体激活型Smad为主导[46]. TGF-β1在细胞外受外界因素刺激启动后, 在细胞膜上直接与转化生长因子β1受体2(transforming growth factor β1 receptor 2, TβR2)结合, 或间接透过TβR3与TβR2结合, 形成复合体TGF-β1/TβR2, 同时TβR2出现自身磷酸化活化后, 快速与TβR1结合成性质稳定的异聚体, 此异聚体含有2个跨膜丝氨酸-苏氨酸激酶受体, TβR2激酶使TβR1磷酸化, 再通过丝氨酸激酶、苏氨酸激酶完成胞内外的信号跨膜传导, 激活Smads蛋白(Smad2/3)并磷酸化Smad2、Smad3的C-末端[47-49].

肖永陶等[9]通过体外研究显示, TGF-β1介导的EMT为克罗恩病肠道发生纤维化的发病机制. Meares等[50]观察到TGF-β上调锌指结合蛋白的启动子E-box(ZEB1、ZEB2), 激活通路信号中的RNA进而抑制细胞发生EMT过程. Zhang等[51]藉由葡萄糖调节蛋白78(glucose regulated protein 78, GRP78)研究TGF-β1-Smad2/3通路机制, 证明此通路可使细胞基质黏附力下降, 最终导致EMT发生; 同时也证明TGF-β是此通路信号传导的重要启动因子, Snail与磷酸化的Smad2/3相互作用, 是此通路信号向下游传导信号的关键环节; 活化后的Smad2、Smad3与细胞质中的Smad4结合成异三聚体或四聚体, 并进入细胞核, Snail识别其基因序列形成Snail-Smad3/4转录复合物, 再与Snail所主导的靶目标E-cadherin等启动子区相结合, 抑制这些基因转录, 促使EMT的发生.在实验性小鼠肠炎模型制备当中, 发现TGF-β可

通过激活此途径, 其自身也可分泌细胞因子, 直接刺激成纤维细胞分泌ECM, ECM的异常增多与积聚, 最终形成EMT[7]. 有研究表明[52], 克罗恩并发肠瘘患者肠道中的成纤维细胞, 可分泌细胞因子并诱导TGF-β1大量表达, 进而增加Snail转录, 引起EMT的发生. 同时还发现导致克罗恩病肠瘘的原因, 是在瘘道及其周围发生纤维化的组织中, Snail的高表达引发EMT所致. Ozawa等[53]在重组酶系统实验中观察到, 伴随着切除Snail-loxp, E-cadherin和闭锁蛋白表达恢复, N-cadherin和纤维连接蛋白表达缺失, 上皮细胞功能作用正常, Chen等[54]透过对TGF-β/Snail通路的反证实验, 被敲除Snail蛋白的细胞基因, 在TGF-β高水平表达的环境下, 无法加速推进EMT进程.以上研究皆证明通过调控Snail可使其诱导的EMT过程逆转.

Snail属于锌指蛋白家族, 因其特殊的锌指结构域, 可由其C-末端的DNA连接凹槽, 与含有特定DNA序列(CAGGTG核心碱基序列)的启动子E-box结合[55]. 而E-cadherin含有两个CAGGTG核心碱基序列的启动子E-box, 故其被认为是Snail的直接靶基因, 而此区域是主要的转录功能被抑制的结合位点[56]. 有研究[57]显示, 克罗恩病在发生EMT时, 对*E-cadherin*基因的抑制不仅仅是Snail的直接作用, 而且β-catenin发生磷酸化, 降解细胞间的钙黏蛋白与肌动蛋白的复合物, 使E-cadherin功能无法正常表达, 肠上皮细胞发生EMT转化[57]. 在Snail与E-cadherin结合过程中, 不仅仅黏附连接蛋白E-cadherin下调, Snail可以在基因转录和蛋白表达水平、启动子活性等等不同阶段, 对上皮细胞间的连接丧失作用. Snail的这种破坏作用, 可从对E-cadherin之类的黏附连接蛋白, 扩展到对闭合蛋白、封闭蛋白等之类的紧密连接蛋白[14]. Zha等[58]发现Snail可影响肌动蛋白的架构稳定性, 促使细胞迁移与骨架重组. Snail对这些蛋白的抑制机制虽不同, 但其最终均导致上皮细胞的顶-底极性丧失, 细胞间黏附力降低, 桥粒缺失, 细胞骨架破坏或重组, 角蛋白表达下调, 中间丝蛋白、纤维波形蛋白表达上调, 在细胞质中由中间丝建立起新的支撑架构[16,59]. Shirakihara等[56]研究表明, TNF-α-NF-κB-Snail和TGF-β1-Smads-Snail这两条途径的激活, 可促使细胞分离, 细胞伪足形成, 从而获得迁移、侵袭能力, 突破基底膜, 向炎症组织迁移, 导致EMT发生, 出现正常肠黏膜上皮向肠EMT的不可逆的恶性转化, 最终导致肠纤维化的发生.

3 结论

转录因子Snail在EMT形成途径中的调控机制已日渐受到临床关注, 并有大量的临床与基础研究在展开[60], 目前认为转录因子Snail以其独特的生物学特性, 在器官/组织纤维化和肿瘤等疾病的EMT进程中扮演着重要的调控角色. 本文以Snail调控肠EMT为切入点, 对其在介导肠EMT的TNF-α-NF-κB-Snail和TGF-β1-Smads-Snail这两条途径中的调控机制的研究概况进行简要介绍, 虽然这部分研究工作较少, 尚处于起步阶段, 但随着今后对其调控EMT机制的不断深入研究, 必将会为临床防治肠EMT及肠纤维化提供新的思路和研究方向.

■应用要点

转录因子Snail在EMT形成途径中的调控机制已日渐受到临床关注, 并有大量的临床与基础研究在展开, 目前认为转录因子Snail以其独特的生物学特性, 在器官/组织纤维化和肿瘤等疾病的EMT进程中扮演着重要的调控角色, 开展Snail的这方面研究将在今后防治器官/组织纤维化和肿瘤等疾病上具有广阔的应用前景.

4 参考文献

1 Kalluri R, Weinberg RA. The basics of epithelial-mesenchymal transition. *J Clin Invest* 2009; 119: 1420-1428 [PMID: 19487818 DOI: 10.1172/JCI39104]

2 Cano A, Pérez-Moreno MA, Rodrigo I, Locascio A, Blanco MJ, del Barrio MG, Portillo F, Nieto MA. The transcription factor snail controls epithelial-mesenchymal transitions by repressing E-cadherin expression. *Nat Cell Biol* 2000; 2: 76-83 [PMID: 10655586]

3 Matsuzaki S, Darcha C. Epithelial to mesenchymal transition-like and mesenchymal to epithelial transition-like processes might be involved in the pathogenesis of pelvic endometriosis. *Hum Reprod* 2012; 27: 712-721 [PMID: 22215621 DOI: 10.1093/humrep/der442]

4 Rönsch K, Jägle S, Rose K, Seidl M, Baumgartner F, Freihen V, Yousaf A, Metzger E, Lassmann S, Schüle R, Zeiser R, Michoel T, Hecht A. SNAIL1 combines competitive displacement of ASCL2 and epigenetic mechanisms to rapidly silence the EPHB3 tumor suppressor in colorectal cancer. *Mol Oncol* 2015; 9: 335-354 [PMID: 25277775 DOI: 10.1016/j.molonc.2014.08.016]

5 Sipos F, Galamb O. Epithelial-to-mesenchymal and mesenchymal-to-epithelial transitions in the colon. *World J Gastroenterol* 2012; 18: 601-608 [PMID: 22363130 DOI: 10.3748/wjg.v18.i7.601]

6 Li H, Wang Z, Zhang W, Qian K, Xu W, Zhang S. Fbxw7 regulates tumor apoptosis, growth arrest and the epithelial-to-mesenchymal transition in part through the RhoA signaling pathway in gastric cancer. *Cancer Lett* 2015 Oct 13. *[Epub ahead of print]* [PMID: 26458995 DOI: 10.1016/j.canlet.2015.10.006]

7 徐思云, 李静, 耿美玉. 上皮间质转化的信号转导调控及药物开发. 中国药理学通报 2008; 24: 1131-1134

8 Algeri M, Conforti A, Pitisci A, Starc N, Tomao

同行评价

本文作者对目前热点研究的EMT进行了综述，为临床防治肠EMT及肠纤维化的研究提供新的思路和研究方向.

L, Bernardo ME, Locatelli F. Mesenchymal stromal cells and chronic inflammatory bowel disease. *Immunol Lett* 2015 Jul 10. *[Epub ahead of print]* [PMID: 26170204 DOI: 10.1016/j.imlet.2015.06.018]

9 肖永陶, 葛文松, 徐雷鸣, 瞿春莹, 周敏, 陈颖伟. 转化生长因子β1对肠道上皮-间质转分化影响的体外研究. 临床儿科杂志 2012; 30: 160-167

10 Motomura Y, Khan WI, El-Sharkawy RT, Verma-Gandhu M, Verdu EF, Gauldie J, Collins SM. Induction of a fibrogenic response in mouse colon by overexpression of monocyte chemoattractant protein 1. *Gut* 2006; 55: 662-670 [PMID: 16299040]

11 Nieto MA. The snail superfamily of zinc-finger transcription factors. *Nat Rev Mol Cell Biol* 2002; 3: 155-166 [PMID: 11994736]

12 Berg JM, Shi Y. The galvanization of biology: a growing appreciation for the roles of zinc. *Science* 1996; 271: 1081-1085 [PMID: 8599083]

13 Frankel AD, Pabo CO. Fingering too many proteins. *Cell* 1988; 53: 675 [PMID: 3370671]

14 Ikenouchi J, Matsuda M, Furuse M, Tsukita S. Regulation of tight junctions during the epithelium-mesenchyme transition: direct repression of the gene expression of claudins/occludin by Snail. *J Cell Sci* 2003; 116: 1959-1967 [PMID: 12668723]

15 Ye Y, Xiao Y, Wang W, Yearsley K, Gao JX, Shetuni B, Barsky SH. ERalpha signaling through slug regulates E-cadherin and EMT. *Oncogene* 2010; 29: 1451-1462 [PMID: 20101232 DOI: 10.1038/onc.2009]

16 Pérez-Mancera PA, González-Herrero I, Pérez-Caro M, Gutiérrez-Cianca N, Flores T, Gutiérrez-Adán A, Pintado B, Sánchez-Martín M, Sánchez-García I. SLUG in cancer development. *Oncogene* 2005; 24: 3073-3082 [PMID: 15735690]

17 Fritzenwanker JH, Saina M, Technau U. Analysis of forkhead and snail expression reveals epithelial-mesenchymal transitions during embryonic and larval development of Nematostella vectensis. *Dev Biol* 2004; 275: 389-402 [PMID: 15501226]

18 Locascio A, Vega S, de Frutos CA, Manzanares M, Nieto MA. Biological potential of a functional human SNAIL retrogene. *J Biol Chem* 2002; 277: 38803-38809 [PMID: 12151403]

19 Larue L, Bellacosa A. Epithelial-mesenchymal transition in development and cancer: role of phosphatidylinositol 3' kinase/AKT pathways. *Oncogene* 2005; 24: 7443-7454 [PMID: 16288291]

20 Boutet A, Esteban MA, Maxwell PH, Nieto MA. Reactivation of Snail genes in renal fibrosis and carcinomas: a process of reversed embryogenesis? *Cell Cycle* 2007; 6: 638-642 [PMID: 17374993]

21 Micalizzi DS, Farabaugh SM, Ford HL. Epithelial-mesenchymal transition in cancer: parallels between normal development and tumor progression. *J Mammary Gland Biol Neoplasia* 2010; 15: 117-134 [PMID: 20490631 DOI: 10.1007/s10911-010-9178-9]

22 Vetter G, Le Béchec A, Muller J, Muller A, Moes M, Yatskou M, Al Tanoury Z, Poch O, Vallar L, Friederich E. Time-resolved analysis of transcriptional events during SNAI1-triggered epithelial to mesenchymal transition. *Biochem Biophys Res Commun* 2009; 385: 485-491 [PMID: 19442650 DOI: 10.1016/j.bbrc.2009.05.025]

23 Zhou BP, Deng J, Xia W, Xu J, Li YM, Gunduz M, Hung MC. Dual regulation of Snail by GSK-3beta-mediated phosphorylation in control of epithelial-mesenchymal transition. *Nat Cell Biol* 2004; 6: 931-940 [PMID: 15448698]

24 Sahlgren C, Gustafsson MV, Jin S, Poellinger L, Lendahl U. Notch signaling mediates hypoxia-induced tumor cell migration and invasion. *Proc Natl Acad Sci U S A* 2008; 105: 6392-6397 [PMID: 18427106 DOI: 10.1073/pnas.0802047105]

25 He KL, Ting AT. A20 inhibits tumor necrosis factor (TNF) alpha-induced apoptosis by disrupting recruitment of TRADD and RIP to the TNF receptor 1 complex in Jurkat T cells. *Mol Cell Biol* 2002; 22: 6034-6045 [PMID: 12167698]

26 Abraham E. Nuclear factor-kappaB and its role in sepsis-associated organ failure. *J Infect Dis* 2003; 187 Suppl 2: S364-S369 [PMID: 12792853]

27 Berndt U, Bartsch S, Philipsen L, Danese S, Wiedenmann B, Dignass AU, Hämmerle M, Sturm A. Proteomic analysis of the inflamed intestinal mucosa reveals distinctive immune response profiles in Crohn's disease and ulcerative colitis. *J Immunol* 2007; 179: 295-304 [PMID: 17579049]

28 Zheng H, Shen M, Zha YL, Li W, Wei Y, Blanco MA, Ren G, Zhou T, Storz P, Wang HY, Kang Y. PKD1 phosphorylation-dependent degradation of SNAIL by SCF-FBXO11 regulates epithelial-mesenchymal transition and metastasis. *Cancer Cell* 2014; 26: 358-373 [PMID: 25203322 DOI: 10.1016/j.ccr.2014.07.022]

29 Bonavida B, Baritaki S. Dual role of NO donors in the reversal of tumor cell resistance and EMT: Downregulation of the NF-κB/Snail/YY1/RKIP circuitry. *Nitric Oxide* 2011; 24: 1-7 [PMID: 20933602 DOI: 10.1016/j.niox.2010.10.001]

30 Lin CY, Tsai PH, Kandaswami CC, Chang GD, Cheng CH, Huang CJ, Lee PP, Hwang JJ, Lee MT. Role of tissue transglutaminase 2 in the acquisition of a mesenchymal-like phenotype in highly invasive A431 tumor cells. *Mol Cancer* 2011; 10: 87 [PMID: 21777419 DOI: 10.1186/1476-4598-10-87]

31 Cheon MG, Kim W, Choi M, Kim JE. AK-1, a specific SIRT2 inhibitor, induces cell cycle arrest by downregulating Snail in HCT116 human colon carcinoma cells. *Cancer Lett* 2015; 356: 637-645 [PMID: 25312940 DOI: 10.1016/j.canlet.2014.10.012]

32 Flier SN, Tanjore H, Kokkotou EG, Sugimoto H, Zeisberg M, Kalluri R. Identification of epithelial to mesenchymal transition as a novel source of fibroblasts in intestinal fibrosis. *J Biol Chem* 2010; 285: 20202-20212 [PMID: 20363741 DOI: 10.1074/jbc.M110.102012]

33 Bataille F, Rohrmeier C, Bates R, Weber A, Rieder F, Brenmoehl J, Strauch U, Farkas S, Fürst A, Hofstädter F, Schölmerich J, Herfarth H, Rogler G. Evidence for a role of epithelial mesenchymal transition during pathogenesis of fistulae in

Crohn's disease. *Inflamm Bowel Dis* 2008; 14: 1514-1527 [PMID: 18626977 DOI: 10.1002/ibd.20590]
34 Cheng CW, Wu PE, Yu JC, Huang CS, Yue CT, Wu CW, Shen CY. Mechanisms of inactivation of E-cadherin in breast carcinoma: modification of the two-hit hypothesis of tumor suppressor gene. *Oncogene* 2001; 20: 3814-3823 [PMID: 11439345]
35 Comijn J, Berx G, Vermassen P, Verschueren K, van Grunsven L, Bruyneel E, Mareel M, Huylebroeck D, van Roy F. The two-handed E box binding zinc finger protein SIP1 downregulates E-cadherin and induces invasion. *Mol Cell* 2001; 7: 1267-1278 [PMID: 11430829]
36 Batlle E, Sancho E, Francí C, Domínguez D, Monfar M, Baulida J, García De Herreros A. The transcription factor snail is a repressor of E-cadherin gene expression in epithelial tumour cells. *Nat Cell Biol* 2000; 2: 84-89 [PMID: 10655587]
37 Onder TT, Gupta PB, Mani SA, Yang J, Lander ES, Weinberg RA. Loss of E-cadherin promotes metastasis via multiple downstream transcriptional pathways. *Cancer Res* 2008; 68: 3645-3654 [PMID: 18483246 DOI: 10.1158/0008-5472.CAN-07-2938]
38 Ray ME, Mehra R, Sandler HM, Daignault S, Shah RB. E-cadherin protein expression predicts prostate cancer salvage radiotherapy outcomes. *J Urol* 2006; 176: 1409-1414; discussion 1414 [PMID: 16952645]
39 Rodrigo I, Cato AC, Cano A. Regulation of E-cadherin gene expression during tumor progression: the role of a new Ets-binding site and the E-pal element. *Exp Cell Res* 1999; 248: 358-371 [PMID: 10222128]
40 高羽, 刘庆彤, 王源, 师水生. Snail与E-钙粘素甲基化协同抑制E-钙粘素的表达. 中外医疗 2013; 22: 4-5
41 Olmeda D, Jordá M, Peinado H, Fabra A, Cano A. Snail silencing effectively suppresses tumour growth and invasiveness. *Oncogene* 2007; 26: 1862-1874 [PMID: 17043660]
42 周传文, 李倩君. 锌指转录因子snai1高表达质粒构建和稳定株的筛选. 中国组织工程研究与临床康复 2010; 14: 7687-7690
43 Lamouille S, Xu J, Derynck R. Molecular mechanisms of epithelial-mesenchymal transition. *Nat Rev Mol Cell Biol* 2014; 15: 178-196 [PMID: 24556840 DOI: 10.1038/nrm3758]
44 Triolo D, Dina G, Taveggia C, Vaccari I, Porrello E, Rivellini C, Domi T, La Marca R, Cerri F, Bolino A, Quattrini A, Previtali SC. Vimentin regulates peripheral nerve myelination. *Development* 2012; 139: 1359-1367 [PMID: 22357929 DOI: 10.1242/dev.072371]
45 Cao YW, Wan GX, Sun JP, Cui XB, Hu JM, Liang WH, Zheng YQ, Li WQ, Li F. Implications of the Notch1-Snail/Slug-epithelial to mesenchymal transition axis for lymph node metastasis in infiltrating ductal carcinoma. *Kaohsiung J Med Sci* 2015; 31: 70-76 [PMID: 25645984 DOI: 10.1016/j.kjms.2014.11.008]
46 Massagué J. TGF-beta signal transduction. *Annu Rev Biochem* 1998; 67: 753-791 [PMID: 9759503]
47 Ben-David H, Aruna BV, Seger R, Sela M, Mozes E. A 50-kDa ERK-like protein is up-regulated by a dual altered peptide ligand that suppresses myasthenia gravis-associated responses. *Proc Natl Acad Sci U S A* 2006; 103: 18232-18237 [PMID: 17108079]
48 Yang YC, Piek E, Zavadil J, Liang D, Xie D, Heyer J, Pavlidis P, Kucherlapati R, Roberts AB, Böttinger EP. Hierarchical model of gene regulation by transforming growth factor beta. *Proc Natl Acad Sci U S A* 2003; 100: 10269-10274 [PMID: 12930890]
49 Yuan JH, Yang F, Wang F, Ma JZ, Guo YJ, Tao QF, Liu F, Pan W, Wang TT, Zhou CC, Wang SB, Wang YZ, Yang Y, Yang N, Zhou WP, Yang GS, Sun SH. A long noncoding RNA activated by TGF-β promotes the invasion-metastasis cascade in hepatocellular carcinoma. *Cancer Cell* 2014; 25: 666-681 [PMID: 24768205 DOI: 10.1016/j.ccr.2014.03.010]
50 Meares GP, Jope RS. Resolution of the nuclear localization mechanism of glycogen synthase kinase-3: functional effects in apoptosis. *J Biol Chem* 2007; 282: 16989-17001 [PMID: 17438332]
51 Zhang L, Li Z, Fan Y, Li H, Li Z, Li Y. Overexpressed GRP78 affects EMT and cell-matrix adhesion via autocrine TGF-β/Smad2/3 signaling. *Int J Biochem Cell Biol* 2015; 64: 202-211 [PMID: 25934251 DOI: 10.1016/j.biocel.2015.04.012]
52 Sullivan DE, Ferris M, Pociask D, Brody AR. Tumor necrosis factor-alpha induces transforming growth factor-beta1 expression in lung fibroblasts through the extracellular signal-regulated kinase pathway. *Am J Respir Cell Mol Biol* 2005; 32: 342-349 [PMID: 15653932]
53 Ozawa M, Kobayashi W. Reversibility of the Snail-induced epithelial-mesenchymal transition revealed by the Cre-loxP system. *Biochem Biophys Res Commun* 2015; 458: 608-613 [PMID: 25681770 DOI: 10.1016/j.bbrc.2015.02.012]
54 Chen XH, Liu ZC, Zhang G, Wei W, Wang XX, Wang H, Ke HP, Zhang F, Wang HS, Cai SH, Du J. TGF-β and EGF induced HLA-I downregulation is associated with epithelial-mesenchymal transition (EMT) through upregulation of snail in prostate cancer cells. *Mol Immunol* 2015; 65: 34-42 [PMID: 25618241 DOI: 10.1016/j.molimm.2014.12.017]
55 Twigg SR, Wilkie AO. Characterisation of the human snail (SNAI1) gene and exclusion as a major disease gene in craniosynostosis. *Hum Genet* 1999; 105: 320-326 [PMID: 10543399]
56 Shirakihara T, Saitoh M, Miyazono K. Differential regulation of epithelial and mesenchymal markers by deltaEF1 proteins in epithelial mesenchymal transition induced by TGF-beta. *Mol Biol Cell* 2007; 18: 3533-3544 [PMID: 17615296]
57 Gumbiner BM. Regulation of cadherin-mediated adhesion in morphogenesis. *Nat Rev Mol Cell Biol* 2005; 6: 622-634 [PMID: 16025097]
58 Zha YH, Mei YW, Mao L, He JF, Yin T, Zhang L, Wang QS. [The advantages for Snail expression to promote cell migration and induce actin reorganization and to protect against the serum-deprivation-triggered apoptosis of bone marrow

stem cells]. *Shengwu Gongcheng Xuebao* 2007; 23: 645-651 [PMID: 17822037]

59 Humtsoe JO, Koya E, Pham E, Aramoto T, Zuo J, Ishikawa T, Kramer RH. Transcriptional profiling identifies upregulated genes following induction of epithelial-mesenchymal transition in squamous carcinoma cells. *Exp Cell Res* 2012; 318: 379-390 [PMID: 22154512 DOI: 10.1016/j.yexcr.2011.11.011]

60 Rodansky ES, Johnson LA, Huang S, Spence JR, Higgins PD. Intestinal organoids: a model of intestinal fibrosis for evaluating anti-fibrotic drugs. *Exp Mol Pathol* 2015; 98: 346-351 [PMID: 25828392 DOI: 10.1016/j.yexmp.2015.03.033]

编辑: 郭鹏 电编: 都珍珍

ISSN 1009-3079 (print) ISSN 2219-2859 (online) DOI: 10.11569 2016年版权归百世登出版集团有限公司所有

•消息•

《世界华人消化杂志》参考文献要求

本刊讯 本刊采用“顺序编码制”的著录方法, 即以文中出现顺序用阿拉伯数字编号排序. 提倡对国内同行近年已发表的相关研究论文给予充分的反映, 并在文内引用处右上角加方括号注明角码. 文中如列作者姓名, 则需在“Pang等”的右上角注角码号; 若正文中仅引用某文献中的论述, 则在该论述的句末右上角注码号. 如马连生[1]报告……, 研究[2-5]认为……; PCR方法敏感性高[6-7]. 文献序号作正文叙述时, 用与正文同号的数字并排, 如本实验方法见文献[8]. 所引参考文献必须以近2-3年SCIE, PubMed,《中国科技论文统计源期刊》和《中文核心期刊要目总览》收录的学术类期刊为准, 通常应只引用与其观点或数据密切相关的国内外期刊中的最新文献, 包括世界华人消化杂志(http://www.wjgnet.com/1009-3079/index.jsp)和*World Journal of Gastroenterology*(http://www.wjgnet.com/1007-9327/index.jsp). 期刊: 序号, 作者(列出全体作者). 文题, 刊名, 年, 卷, 起页-止页, PMID编号 ; 书籍: 序号, 作者(列出全部), 书名, 卷次, 版次, 出版地, 出版社, 年, 起页-止页.

WCJD 世界华人消化杂志®

在线投稿: http://www.baishideng.com/wcjd/ch/index.aspx
帮助平台: http://www.wjgnet.com/esps/helpdesk.aspx
DOI: 10.11569/wcjd.v24.i1.89

世界华人消化杂志 2016年1月8日; 24(1): 89-96
ISSN 1009-3079 (print) ISSN 2219-2859 (online)
© 2016年版权归百世登出版集团有限公司所有.

文献综述 REVIEW

探头式共聚焦激光显微内镜的临床研究及应用进展

马海波, 蔡利军, 范一宏

马海波, 蔡利军, 范一宏, 浙江中医药大学第一临床医学院 浙江省杭州市 310053

蔡利军, 浙江省中医院消化内科 浙江省杭州市 310006

马海波, 主要从事中西医结合消化病研究.

浙江省医药卫生科技计划基金资助项目, No. 2014KYA154
浙江省公益技术应用研究计划基金资助项目, No. 2015C33207
浙江省医药卫生平台计划基金资助项目, No. 2015RCB017

作者贡献分布: 本篇综述由马海波完成; 蔡利军与范一宏审校.

通讯作者: 蔡利军, 主治医师, 310006, 浙江省杭州市上城区邮电路, 浙江省中医院消化内科. dargoncai@126.com

收稿日期: 2015-10-17
修回日期: 2015-11-19
接受日期: 2015-11-30
在线出版日期: 2016-01-08

Progress of research and clinical application of probe-based confocal laser endomicroscopy

Hai-Bo Ma, Li-Jun Cai, Yi-Hong Fan

Hai-Bo Ma, Li-Jun Cai, Yi-Hong Fan, the Fist Affiliated Hospital of Zhejiang Chinese Medical University, Hangzhou 310053, Zhejiang Province, China

Li-Jun Cai, Department of Gastroenterology, Zhejiang Provincial Hospital of Tradition Chinese Medicine, Hangzhou 310006, Zhejiang Province, China

Supported by: Zhejiang Provincial Medical and Health Science and Technology Plan, No. 2014KYA154; Zhejiang Provincial Public Welfare Technology Application Research Project, No. 2015C33207; Zhejiang Provincial Medical and Health Platform Program Funded Projects, No. 2015RCB017

Correspondence to: Li-Jun Cai, Attending Physician, Department of Gastroenterology, Zhejiang Provincial Hospital of Tradition Chinese Medicine, Youdian Road, Shangcheng District, Hangzhou 310006, Zhejiang Province, China. dargoncai@126.com

Received: 2015-10-17
Revised: 2015-11-19
Accepted: 2015-11-30
Published online: 2016-01-08

Abstract

Probe based confocal laser endomicroscopy (pCLE) is a new endoscopic diagnostic method which integrates micro-imaging technology into endoscopy and can identify the morphological structure of particular tissue surface, so that the ongoing procedure of endoscopy can make the histopathological diagnosis. pCLE has the "optical biopsy" function, avoids shortcomings in physical biopsies such as being time-consuming, cumbersome, and prone to sampling error, and thus improves the diagnostic accuracy and efficiency. The field of research of pCLE as a new endoscopic imaging technology has been expanded from the digestive cavity structure to the respiratory system and urinary system. This article reviews the progress of research and clinical application of pCLE.

© 2016 Baishideng Publishing Group Inc. All rights reserved.

Key Words: Probe based confocal laser endomicroscopy; Research progress; Clinical application

Ma HB, Cai LJ, Fan YH. Progress of research and clinical application of probe-based confocal laser endomicroscopy. Shijie Huaren Xiaohua Zazhi 2016; 24(1): 89-96 URL: http://www.wjgnet.

背景资料
消化系肿瘤的发病率及死亡率高居不下, 其预后与诊疗时机密切相关, 进展期胃癌即使接受了以外科为主的综合治疗, 患者生存期及生活质量仍较低. 《中国癌症预防与控制规划摘要(2004-2010)》明确指出, 癌症的早期发现、早期诊断及早期治疗是降低死亡率及提高生存率的主要策略. 传统的白光内镜、超声内镜、NBI+放大色素内镜等尚不能可靠的提高早期癌症的检出率.

同行评议者
张志宏, 副主任医师, 四川省人民医院消化内科

研发前沿

作为一种新型的内镜成像技术, 其研究领域不断扩大, 不仅在最初的消化系统腔体结构, 目前也有报道在呼吸系统、泌尿系统中亦有重要应用价值. 本文对探头式共聚焦激光显微内镜(probe based confocal laser endomicroscopy, pCLE)的研究进展和临床应用做一综述. 临床试验已经证明了这种新型技术的应用价值, 特别是在消化道疾病的诊治中的价值. 但是还有一些缺点仍需改进, 比如图像分辨率、扫描深度、安全性等技术方面以及在很多临床诊断中特别是胰腺疾病的诊断中还需要进一步完善.

com/1009-3079/24/89.asp DOI: http://dx.doi.org/10.11569/wcjd.v24.i1.89

摘要

探头式共聚焦激光显微内镜(probe based confocal laser endomicroscopy, pCLE)是一种将显微成像技术整合于内镜检查的新型内镜诊断方法, 可以观察特定组织表面形态学结构, 在进行的内镜检查同时作出体内组织学诊断, 使内镜具有了“光学活检”的功能, 提高了内镜诊断准确性和效率. 作为一种新型的内镜成像技术, 其研究领域不断扩大, 不仅在最初的消化系统腔体结构, 目前也有报道在呼吸系统、泌尿系统中亦有重要应用价值. 本文对pCLE的研究进展和临床应用做一综述.

© 2016年版权归百世登出版集团有限公司所有.

关键词: 探头式共聚焦激光显微内镜; 研究进展; 临床应用

核心提示: 传统的白光内镜可以观察到肉眼下的病变, 对于不能诊断的病灶需要活检在显微镜下从细胞层面确定病变的性质, 探头式共聚焦激光显微内镜是一种将显微成像技术整合于内镜检查的新型内镜诊断方法, 通过提供放大1000倍的图像使正在进行的内镜检查同时做出组织学诊断, 使内镜具有“光学活检”的功能, 提高了内镜诊断准确性和效率.

马海波, 蔡利军, 范一宏. 探头式共聚焦激光显微内镜的临床研究及应用进展. 世界华人消化杂志 2016; 24(1): 89-96 URL: http://www.wjgnet.com/1009-3079/24/89.asp DOI: http://dx.doi.org/10.11569/wcjd.v24.i1.89

0 引言

激光共聚焦显微内镜(confocal laser endomicroscopy, CLE)是一种将显微成像技术整合于内镜检查的新型诊疗技术, 分为两个系统, 一个是宾得(Pentax)公司基于内窥镜的e-CLE(endoscope-based CLE)或整合式CLE(endoscope-integrated CLE), 一个是法国莫纳克亚科技有限公司(MKT)基于探针的探头式共聚焦激光显微内镜(probe based confocal laser endomicroscopy, pCLE)[1]. CLE使正在进行的内镜检查具有“光学活检”的功能, 操作时共聚焦图像可与内镜图像同时生成, 其通过低功率的激光获取共聚焦图像, 对组织的特定区域和层面进行扫描, 通过一个针孔集中发射荧光, 然后荧光通过光检测器检测, 并在计算机系统中转换成电图像. pCLE拓展了eCLE应用范围及领域, 可以应用于类似于胆道的管腔结构以及在细针穿刺(needle-based)的基础上探查管腔外的组织结构[2], 研究领域已由腔体结构(食管、胃、结肠)扩大到导管结构(胆管、胰管), 呼吸系统(肺、支气管)、泌尿系统及人造腔道的needle-based或经自然腔道内镜手术(natural orifice translumenal endoscopic surgery, NOTES)的靶向组织或器官(如胰腺、淋巴结)等的探查, 本文现主要对pCLE的临床应用及其研究进展综述如下.

1 食管和胃疾病

1.1 Barrett食管 Barrett食管(Barrett's esophagus, BE)为食管癌癌前病变, Pohl等[3]概括了BE在CLE下主要表现: (1)上皮细胞排列不规则; (2)上皮层多样化增厚; (3)腺体融合; (4)由于荧光素吸收减少导致的暗区域; (5)不规则的血管变化. 认为满足其中任意两个及以上条件即可诊断为BE. 两组人员分别使用该诊断标准的敏感性、特异性分别为75.0%、88.8%和75.0%、91.0%. 迈阿密分类系统[4]提出绒毛状结构、暗黑色增厚的上皮以及不规则扩张的血管提示BE伴高级别瘤变(图1A)[5], 此外, 食管腺瘤的特点是紊乱或者是完全消失的绒毛结构和隐窝, 灰暗的柱状细胞以及不规则扩张的血管(图1B)[5].

Johnson等[6]在一项研究中使用pCLE和白光内镜(white light endoscopy, WLE)联合应用于肿瘤切除部位周围的检查, 以明确是否有肠化生、不良增生和癌细胞残留的存在. 研究表明了pCLE能够实时监测不良增生, 能够为不良增生的靶向治疗标出病变区域. di Pietro等[7]的研究中发现pCLE用于BE人群中检出高级别瘤变/黏膜内癌的敏感性和特异性分别为100.0%和53.6%, NBI+放大的特异性为74.1%, 但敏感性只有57.1%, 此外, Canto等[8]发现在BE的诊断中, pCLE和高分辨内镜(high-definition WLE, HD-WLE)联合应用的诊断率是单纯物理活检的3倍, 在食管肿瘤检查中其敏感性达96%, 能够实时监测不良增生和

为不良增生的靶向治疗标出病变区域. 在另一个pCLE与双焦点窄带成像的对比研究中前者也显示了更高的特异性以及准确性[9]. Gaddam等[10]回顾了50例pCLE的BE诊断录像, 总结了BE的诊断标准: 锯齿状的黏膜上皮, 上皮细胞多形性增大, 腺体大小不一, 间距不等, 杯状细胞不易被识别. 高利军等[11]发现共聚焦激光显微内镜对食管低级别上皮内瘤变诊断的敏感性、特异性、阳性预测值、阴性预测值和准确率分别为75.0%、88.6%、70.6%、90.7%和85.0%. 对食管高级别上皮内瘤变诊断的敏感性、特异型、阳性预测值、阴性预测值和准确率分别是85.7%、92.3%、85.7%、92.3%和90.0%,

1.2 胃十二指肠疾病 pCLE在胃十二指肠疾病中应用研究较少. 不过迈阿密分类系统列举了胃的几种生理病理状态在pCLE图像的特点(图1C-E)[5]. 王淑芳[12]提出胃癌CLE表现为: 分化型胃癌: 正常的胃小凹结构消失, 出现大小不同、形态各异的异型小凹腺体; 可见异型肿瘤细胞; 微血管网增多, 走形迂曲. 在一例前瞻性研究中, Zhang等[13]对132例患者的胃小凹模式进行了研究发现, eCLE对胃黏膜萎缩和胃瘤的诊断率为97.5%和97.1%. Guo等[14]研究了25例患者模型, 在使用CLE诊断肠化生时, 其敏感性和特异性是98.13%和95.33%, 对照组的WLE的敏感性和特异性却只有36.88%和91.59%. 在一项包含27例早期胃癌患者的研究中, CLE诊断胃恶性肿瘤的准确性达到了94%-96%[15]. 在十二指肠息肉的诊断中, pCLE比NBI检查表现了出更高的敏感性(92% *vs* 83%)[16]. 何振等[17]的研究中发现CLE诊断胃癌的敏感性、特异性和准确性为97.2%、100%和98.1%.

与其他常用的成像技术相比, Lim等[18]发现pCLE和WLE的敏感性、特异性和准确性分别为88.6%、90.3%、89.3%和27.3%、96.8%、56.0%. pCLE在腺瘤的诊断中显示了比传统活检更高的准确性(91.7% *vs* 85.2%)[19]. 有研究者以组织病理学检查为金标准对比了窄带成像(narrow band imaging, NBI), 自体荧光(autofluorescence imaging, AFI), pCLE和WLE四种成像技术在胃黏膜肠化生的诊断差异[18]. 结果实时pCLE比WLE有更高的敏感性(90.9% *vs* 37.9%)和准确性(88.0% *vs* 64.8%), 和AFI相比, 其有更高的敏感性(90.0% *vs* 68.2%)、特异性(84.7% *vs* 69.5%)和准确性(88.0% *vs* 68.8%), 和NBI相比, pCLE在这三个指标上与其相似.

2 肠道疾病

2.1 肠道息肉 传统的内镜检查不能有效的区别腺瘤性质和非腺瘤性质的大肠息肉, 通常直接进行组织病理学诊断, 因此潜在的并发症常常被忽视. 超过1/2的结肠息肉是良性增生, 且直径<10 mm时其恶化的可能性很低[20], 所以切除正确息肉是非常重要的. pCLE能有效区分良性与恶性的增生, 正常结肠: 圆形的肠隐窝结构, 黑色的杯状细胞, 隐窝周围规则并且有细小的血管[4]; 良性增生息肉: 星形腔内隐窝开口, 隐窝和病变部位因周围的上皮细胞规则分布, 正常分布的杯状细胞, 迂回的腺体数量增加了一倍; 腺瘤性息肉: “管状”绒毛状结构, 增厚的黏膜上皮, 暗细胞, 扭曲或拉长的隐窝; 腺癌的图像特点更缺乏规律性: 结构杂乱无章, 组织结构缺失.

De Palma等[21]研究了32例直径1-9 mm的大肠息肉样本, 发现pCLE诊断阴性预测值(negative predictive value, NPV)和敏感性达100%, 特异性为85%, 腺瘤的阳性预测值(positive predictive value, PPV)为91%, pCLE和色素内镜检查在区别肿瘤性和非肿瘤性的息肉的敏感性分别为91%和77%, 特异性相似为76%和72%. 虽然有研究[22]表明NBI及放大色素内镜在鉴别肠道病变方面比pCLE具有更高的应用价值, 但是也有研究[23]证实pCLE具有更高的敏感性(86% *vs* 64%, P = 0.008), 但特异性较低(78% *vs* 92%, P = 0.027), 且二者联合应用时的准确性接近组织病理学检查. 在另一项Buchner等[24]的研究中, pCLE和传统的色素内镜检查作对比, 用于鉴别肿瘤性和非肿瘤性的息肉, 结果pCLE和色素内镜检查的敏感性分别为91%和77%特异性相似(76% *vs* 72%).

2.2 炎症性肠病 溃疡性结肠炎(ulcerative colitis, UC)和克罗恩病(Crohn's disease, CD)是常见并且有发生消化系肿瘤的风险的两例炎症性肠病(inflammatory bowel diseases, IBD). 传统内镜在区别异型增生性肿块(dysplasia-associated lesional mass, DALM)和腺瘤样肿块

相关报道

近几年国内外有研究显示激光共聚焦显微内镜对Barrett食管相关的瘤变, 胃黏膜肠上皮化生、上皮内瘤变和胃癌具有较高的诊断价值. 但目前仍处于起步阶段, 国内也仅有几家大型综合型医院在进行该技术的研究.

创新盘点

本文在较广的范围内综述了近年国内外共聚焦激光显微内镜的临床研究进展及应用, 不仅仅在传统的消化道疾病领域, 在最新的泌尿系统及呼吸系统都有所涉及.

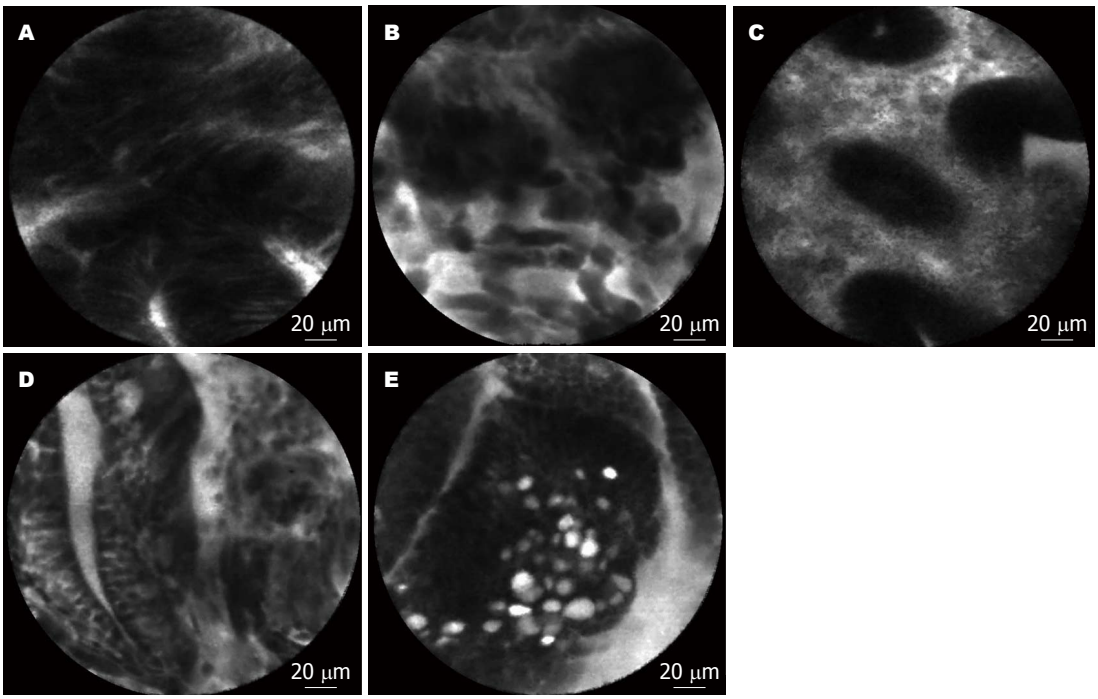

图 1 探头式共聚焦激光显微内镜图像(×1000)[5]. A: 高级别瘤变: 绒毛状结构、暗黑色增厚的上皮层以及不规则扩张的血管; B: 腺癌紊乱甚至完全消失的绒毛结构和隐窝, 灰暗的柱状细胞以及不规则扩张的血管; C: 正常胃底腺细胞, 圆形且形状规则的隐窝, 鹅卵石样的腺体结构; D: 异型增生, 不规则的腺体内腔, 黑色的不规则增厚的上皮细胞; E: 腺癌, 排列紊乱的上皮细胞, 荧光素渗出, 黑色形态不规则的上皮细胞.

时可靠性不是很理想[25]. 对于病程久的IBD患者, 在目标活检已经被证实对可以提高肿瘤的检出率[26,27]. 在内镜监视同时行pCLE检查所得到的结果已经被证实和组织病理学检查的结果具有很高的一致性[28]. Kiesslich等[29]在一项随机性研究中联合运用了色素内镜检查和CLE, 结果二者结合不仅能发现更多不容易发现的肿瘤性病灶而且活检次数下降了一半. De Palma等[30]发现pCLE能即时准确的判断肿物的性质, 从而可以尽早行内镜下切除以避免不必要的外科手术切除治疗. 虽然没有1例统一的用于IBD诊断的CLE图像标准, 但是上述作者大多参考了Kiesslich等[29]2005年提出的一项标准, 其中活动性IBD的特点包括: 隐窝形状、大小不一和分布不均匀, 隐窝间距增大, 病灶区隐窝结构不完整, 毛细血管扩张紊乱, 炎性细胞浸润. 此外, 肿瘤特点为: 上皮层不规则线状隆起, 隐窝和杯状细胞消失, 毛细血管扩张、紊乱, 渗出增多.

2.3 *结肠直肠癌* 结肠直肠癌是人类最常见的恶性肿瘤之一, 在男性和女性中分别排在第3位、第2位[31]. 由于结肠直肠癌的致死率高, 所以早期诊断很重要. Mascolo等[32]以病理组织学检查为基础, 采用pCLE判定变异隐窝病灶(aberrant crypt foci, ACF)性质, 发现pCLE在正常组织及腺癌诊断准确性100%, ACF准确率78%(7/9), 其中2例为微小腺瘤, 腺瘤准确率为80%(4/5), 其中1例为增生性息肉.

Gómez等[33]使用pCLE诊断进展期的腺瘤, 敏感性、NPV、特异性分别为43%、89%、71%, 不过PPV很低为19%. De Palma等[21]对pCLE在32例结直肠肿瘤(腺瘤19例, 增生性息11例, 腺癌2例)的诊断价值进行研究, 发现pCLE的敏感性、特异性、准确性分别为100.0%、84.6%、92.3%. 当图像质量清晰时, 肿瘤分类的观察者间一致性很高(kappa = 0.83), 敏感性、特异性、准确性分别为88.0%、89.0%、88.0%[34].

3 胆胰疾病

3.1 *胰胆管良恶性狭窄* 准确的诊断和分类对于胰胆管癌的预后非常重要, 尽管有现今的成像技术和组织抽样等方法, 但结果仍然不理想, 敏感性只有54%-71%[35]. 胆管癌的典型表现是胆管狭窄, 在怀疑有肝门外胆管癌的患者中有13%-24%是良性疾病[36,37]. pCLE可以应用于经内镜逆行性胰胆管造影术(endoscopic retrograde cholangio-pancreatography, ERCP)以

生成显微镜图像[38], 在不影响胆汁和残留物的前提下分析组织表面下的情况, 这是目前唯一能用于实时分类不确定性胰胆管狭窄的显微内镜技术, 在ERCP过程中, 探针被小型化以至于能放在胆管镜的工作通道或者导管中, 通过提供实时的胆管上皮细胞图像, 克服目前诊断方法的某些局限. 在一项对14例具有胆道结构异常的患者的实验性应用研究结果显示, 其敏感性、特异性、准确性分别为83%、88%和86%[39], 对胆管狭窄的敏感性和特异性, PPV达到了100.0%、61.1%, NPV达到了22.2%、100.0%[40].

Meining等[41]通过前瞻性多中心的研究中验证了pCLE在胰胆管狭窄性质诊断方面具有很高的应用价值, 在迈阿密分类法的基础上提出了进一步的分类方法[42]: 宽度>20 μm的白色条纹, 宽度>40 μm的黑色条纹, 黑色的块状结构和上皮细胞等诊断胆管恶性狭窄的条件, 满足这些条件时, PPV的敏感性和特异性达到了97%、33%, NPV的敏感性和特异性达到了80%、80%, 这些特点为胆管恶性狭窄的特征性CLE表现[40].

3.2 胰腺实质性疾病 胰腺癌在美国是第四大癌症死亡原因, 其致死率高的主要原因是不能及早发现而影响预后[43]. 基于细针穿刺的共聚焦激光显微内镜(needle-based confocal laser endomicroscopyn, nCLE)的基本原理和pCLE相似, 其工作原理是在内镜针的内部嵌入一个微小探针, 对消化系或者呼吸道器官内部以及邻近器官进行成像. Konda等[44]证实了nCLE在胰腺囊性肿瘤的诊断中具有很高的应用价值, 研究把上皮绒毛状结构作为诊断胰腺囊性肿瘤的重要依据, PPV的敏感性和特异性达到了59%、100%, NPV的敏感性和特异性达到了100%、50%, 并发症概率为9%(1例轻度胰腺炎, 1例为中度). 不过, nCLE在胰腺实质性疾病的诊断价值以及可能的并发症等都要进一步研究[2].

4 泌尿系统

pCLE在泌尿系统中也有相应的研究, 特别是在肿瘤的早期发现方面. 到目前直径2.6 mm和1.4 mm的pCLE-探头已经被应用, 且证实2.6 mm的探头更适合泌尿道的探查[45]. Wu等[46]证实了pCLE设备以及荧光标记在泌尿系统中应用的安全性. 研究用pCLE获得的泌尿道共聚焦图像与病理学分析做对比, 选择了具有诊断价值的代表性共聚焦图像, 总结出了泌尿系统各器官(肾脏、输尿管、前列腺、膀胱、尿道)的pCLE下图像特点: 正常膀胱上皮的特点: 多边的伞状细胞层比中间细胞层要小, 毛细血管网的固有层有红细胞; 低分化泌尿道上皮癌: 密集分布的泌尿上皮细胞, 具有均匀的单形性细胞乳突状结构和维管茎; 炎症: 在固有层小的单型性细胞松散集合分布, 可以发现炎症细胞. 而原位癌不易诊断, 因为其很难和良性组织区别, 和炎症性细胞相比, 原位癌呈现了很多的高度异型性细胞.

5 呼吸系统

呼吸系统中, pCLE可以用来获得肺脏图像, Yserbyt等[47]在组织病理学的基础上, 研究了呼吸道疾病时pCLE的图像特点. 正常支气管黏膜: 纵向分布的弹性纤维和支气管腺体的开口; 气管隆突: 弹性纤维部分消失, 具有强烈的自体荧光性的直径为20 μm的圆形不透明区域. 此外, pCLE可以观察到非小细胞肺癌的包括弹性蛋白在内的组织学改变[48]. 不过, 到目前为止, 纤维内镜在呼吸系统疾病的相关研究报道仍然不足, 仅有一些简要的描述性报道, 例如小样本案例研究[49].

6 结论

激光共聚焦显微内镜能够提供关键并且准确的实时诊断信息, 能够使医生正在进行的内镜检查中作出体内组织学诊断, 使进一步改良消化道疾病、呼吸系统疾病以及泌尿系统疾病的诊断和治疗成为可能. 临床试验已经证明了这种新型技术的应用价值, 特别是在消化道疾病的诊治中的价值, 比如胰胆管疾病. 但仍有缺点需改进, 比如图像分辨率、扫描深度、安全性等技术方面, 此外, 随着新的荧光对比剂的应用其在靶向诊断、指导活检及治疗中还具有更广泛的应用前景.

同行评价

该文章对pCLE在各系统疾病中的应用做了一定的叙述, 涵盖面较广, 作为一种新的内镜技术应用, 其文章内容较为重要新颖.

7 参考文献

1 Karstensen JG, Klausen PH, Saftoiu A, Vilmann P. Molecular confocal laser endomicroscopy: a novel technique for in vivo cellular characterization of gastrointestinal lesions. *World J Gastroenterol* 2014; 20: 7794-7800 [PMID: 24976717 DOI: 10.3748/wjg.v20.i24.7794]

2 Konda VJ, Aslanian HR, Wallace MB, Siddiqui UD, Hart J, Waxman I. First assessment of needle-based confocal laser endomicroscopy during EUS-FNA procedures of the pancreas (with videos). *Gastrointest Endosc* 2011; 74: 1049-1060 [PMID: 21924718 DOI: 10.1016/j.gie.2011.07.018]

3 Pohl H, Rösch T, Vieth M, Koch M, Becker V, Anders M, Khalifa AC, Meining A. Miniprobe confocal laser microscopy for the detection of invisible neoplasia in patients with Barrett's oesophagus. *Gut* 2008; 57: 1648-1653 [PMID: 18755886 DOI: 10.1136/gut.2008.157461]

4 Wallace M, Lauwers GY, Chen Y, Dekker E, Fockens P, Sharma P, Meining A. Miami classification for probe-based confocal laser endomicroscopy. *Endoscopy* 2011; 43: 882-891 [PMID: 21818734 DOI: 10.1055/s-0030-1256632]

5 Templeton A, Hwang JH. Confocal microscopy in the esophagus and stomach. *Clin Endosc* 2013; 46: 445-449 [PMID: 24143300]

6 Johnson EA, De Lee R, Agni R, Pfau P, Reichelderfer M, Gopal DV. Probe-Based Confocal Laser Endomicroscopy to Guide Real-Time Endoscopic Therapy in Barrett's Esophagus with Dysplasia. *Case Rep Gastroenterol* 2012; 6: 285-292 [PMID: 22754488 DOI: 10.1159/000338835]

7 di Pietro M, Bird-Lieberman EL, Liu X, Nuckcheddy-Grant T, Bertani H, O'Donovan M, Fitzgerald RC. Autofluorescence-Directed Confocal Endomicroscopy in Combination With a Three-Biomarker Panel Can Inform Management Decisions in Barrett's Esophagus. *Am J Gastroenterol* 2015; 110: 1549-1558 [PMID: 26416188 DOI: 10.1038/ajg.2015.295]

8 Canto MI, Anandasabapathy S, Brugge W, Falk GW, Dunbar KB, Zhang Z, Woods K, Almario JA, Schell U, Goldblum J, Maitra A, Montgomery E, Kiesslich R. In vivo endomicroscopy improves detection of Barrett's esophagus-related neoplasia: a multicenter international randomized controlled trial (with video). *Gastrointest Endosc* 2014; 79: 211-221 [PMID: 24219822 DOI: 10.1016/j.gie.2013.09.020]

9 Prueksapanich P, Pittayanon R, Rerknimitr R, Wisedopas N, Kullavanijaya P. Value of probe-based confocal laser endomicroscopy (pCLE) and dual focus narrow-band imaging (dNBI) in diagnosing early squamous cell neoplasms in esophageal Lugol's voiding lesions. *Endosc Int Open* 2015; 3: E281-E288 [PMID: 26356321 DOI: 10.1055/s-0034-1391903]

10 Gaddam S, Mathur SC, Singh M, Arora J, Wani SB, Gupta N, Overhiser A, Rastogi A, Singh V, Desai N, Hall SB, Bansal A, Sharma P. Novel probe-based confocal laser endomicroscopy criteria and interobserver agreement for the detection of dysplasia in Barrett's esophagus. *Am J Gastroenterol* 2011; 106: 1961-1969 [PMID: 21946283 DOI: 10.1038/ajg.2011.294]

11 高利军, 于涛, 顾晓萌, 左秀丽, 李锐, 李长青, 褚传莲, 李文波, 李延青. 共聚焦激光显微内镜对早期食管鳞癌和癌前病变的诊断价值. 中华消化杂志 2010; 30; 226-229

12 王淑芳. 共聚焦激光显微内镜对胃癌及其癌前病变诊断价值的研究. 中国人民解放军军医进修学院 2009; 30: 305-308

13 Zhang JN, Li YQ, Zhao YA, Yu T, Zhang JP, Guo YT, Liu H. Classification of gastric pit patterns by confocal endomicroscopy. *Gastrointest Endosc* 2008; 67: 843-853 [PMID: 18440377 DOI: 10.1016/j.gie.2008.01.036]

14 Guo YT, Li YQ, Yu T, Zhang TG, Zhang JN, Liu H, Liu FG, Xie XJ, Zhu Q, Zhao YA. Diagnosis of gastric intestinal metaplasia with confocal laser endomicroscopy in vivo: a prospective study. *Endoscopy* 2008; 40: 547-553 [PMID: 18618938 DOI: 10.1055/s-2007-995633]

15 Kitabatake S, Niwa Y, Miyahara R, Ohashi A, Matsuura T, Iguchi Y, Shimoyama Y, Nagasaka T, Maeda O, Ando T, Ohmiya N, Itoh A, Hirooka Y, Goto H. Confocal endomicroscopy for the diagnosis of gastric cancer in vivo. *Endoscopy* 2006; 38: 1110-1114 [PMID: 17111332]

16 Shahid MW, Buchner A, Gomez V, Krishna M, Woodward TA, Raimondo M, Wallace MB. Diagnostic accuracy of probe-based confocal laser endomicroscopy and narrow band imaging in detection of dysplasia in duodenal polyps. *J Clin Gastroenterol* 2012; 46: 382-389 [PMID: 22499072 DOI: 10.1097/MCG.0b013e318247f375]

17 何振, 李延青, 于涛. 共聚焦激光显微内镜对胃癌病理分型的诊断价值. 中华消化内镜杂志 2010; 27; 119-122

18 Lim LG, Yeoh KG, Srivastava S, Chan YH, Teh M, Ho KY. Comparison of probe-based confocal endomicroscopy with virtual chromoendoscopy and white-light endoscopy for diagnosis of gastric intestinal metaplasia. *Surg Endosc* 2013; 27: 4649-4655 [PMID: 23892761 DOI: 10.1007/s00464-013-3098-x]

19 Bok GH, Jeon SR, Cho JY, Cho JH, Lee WC, Jin SY, Choi IH, Kim HG, Lee TH, Park EJ. The accuracy of probe-based confocal endomicroscopy versus conventional endoscopic biopsies for the diagnosis of superficial gastric neoplasia (with videos). *Gastrointest Endosc* 2013; 77: 899-908 [PMID: 23473002 DOI: 10.1016/j.gie.2013.01.018]

20 Rex DK, Kahi C, O'Brien M, Levin TR, Pohl H, Rastogi A, Burgart L, Imperiale T, Ladabaum U, Cohen J, Lieberman DA. The American Society for Gastrointestinal Endoscopy PIVI (Preservation and Incorporation of Valuable Endoscopic Innovations) on real-time endoscopic assessment of the histology of diminutive colorectal polyps. *Gastrointest Endosc* 2011; 73: 419-422 [PMID: 21353837 DOI: 10.1016/j.gie.2011.01.023]

21 De Palma GD, Staibano S, Siciliano S, Persico M, Masone S, Maione F, Siano M, Mascolo M, Esposito D, Salvatori F, Persico G. In vivo characterisation of superficial colorectal neoplastic lesions with high-resolution probe-based confocal laser endomicroscopy in combination with video-mosaicing: a feasibility study to enhance routine endoscopy. *Dig Liver Dis* 2010; 42: 791-797 [PMID: 20409761 DOI: 10.1016/j.dld.2010.03.009]

22 Kuiper T, van den Broek FJ, van Eeden S, Fockens P, Dekker E. Feasibility and accuracy of confocal endomicroscopy in comparison with

narrow-band imaging and chromoendoscopy for the differentiation of colorectal lesions. *Am J Gastroenterol* 2012; 107: 543-550 [PMID: 22433922 DOI: 10.1038/ajg.2012.14]

23 Shahid MW, Buchner AM, Heckman MG, Krishna M, Raimondo M, Woodward T, Wallace MB. Diagnostic accuracy of probe-based confocal laser endomicroscopy and narrow band imaging for small colorectal polyps: a feasibility study. *Am J Gastroenterol* 2012; 107: 231-239 [PMID: 22068663 DOI: 10.1038/ajg.2011.376]

24 Buchner AM, Shahid MW, Heckman MG, Krishna M, Ghabril M, Hasan M, Crook JE, Gomez V, Raimondo M, Woodward T, Wolfsen HC, Wallace MB. Comparison of probe-based confocal laser endomicroscopy with virtual chromoendoscopy for classification of colon polyps. *Gastroenterology* 2010; 138: 834-842 [PMID: 19909747 DOI: 10.1053/j.gastro.2009.10.053]

25 Neumann H, Vieth M, Langner C, Neurath MF, Mudter J. Cancer risk in IBD: how to diagnose and how to manage DALM and ALM. *World J Gastroenterol* 2011; 17: 3184-3191 [PMID: 21912466]

26 Kiesslich R, Fritsch J, Holtmann M, Koehler HH, Stolte M, Kanzler S, Nafe B, Jung M, Galle PR, Neurath MF. Methylene blue-aided chromoendoscopy for the detection of intraepithelial neoplasia and colon cancer in ulcerative colitis. *Gastroenterology* 2003; 124: 880-888 [PMID: 12671882 DOI: 10.1053/gast.2003.50146]

27 Rutter MD, Saunders BP, Schofield G, Forbes A, Price AB, Talbot IC. Pancolonic indigo carmine dye spraying for the detection of dysplasia in ulcerative colitis. *Gut* 2004; 53: 256-260 [PMID: 14724160 DOI: 10.1136/gut.2003.016386]

28 Neumann H, Vieth M, Atreya R, Neurath MF, Mudter J. Prospective evaluation of the learning curve of confocal laser endomicroscopy in patients with IBD. *Histol Histopathol* 2011; 26: 867-872 [PMID: 21630216]

29 Kiesslich R, Goetz M, Lammersdorf K, Schneider C, Burg J, Stolte M, Vieth M, Nafe B, Galle PR, Neurath MF. Chromoscopy-guided endomicroscopy increases the diagnostic yield of intraepithelial neoplasia in ulcerative colitis. *Gastroenterology* 2007; 132: 874-882 [PMID: 17383417]

30 De Palma GD, Staibano S, Siciliano S, Maione F, Siano M, Esposito D, Persico G. In-vivo characterization of DALM in ulcerative colitis with high-resolution probe-based confocal laser endomicroscopy. *World J Gastroenterol* 2011; 17: 677-680 [PMID: 21350720 DOI: 10.3748/wjg.v17.i5.677]

31 Jiang XB, Yang QY, Sai K, Zhang XH, Chen ZP, Mou YG. Brain metastases from colorectal carcinoma: a description of 60 cases in a single Chinese cancer center. *Tumour Biol* 2011; 32: 1249-1256 [PMID: 21913132 DOI: 10.1007/s13277-011-0229-7]

32 Mascolo M, Staibano S, Ilardi G, Siano M, Vecchione ML, Esposito D, De Rosa G, De Palma GD. Probe-based confocal laser endomicroscopy evaluation of colon preneoplastic lesions, with particular attention to the aberrant crypt foci, and comparative assessment with histological features obtained by conventional endoscopy. *Gastroenterol Res Pract* 2012; 2012: 645173 [PMID: 22566999 DOI: 10.1155/2012/645173]

33 Gómez V, Shahid MW, Krishna M, Heckman MG, Crook JE, Wallace MB. Classification criteria for advanced adenomas of the colon by using probe-based confocal laser endomicroscopy: a preliminary study. *Dis Colon Rectum* 2013; 56: 967-973 [PMID: 23838865 DOI: 10.1097/DCR.0b013e3182982776]

34 Gómez V, Buchner AM, Dekker E, van den Broek FJ, Meining A, Shahid MW, Ghabril MS, Fockens P, Heckman MG, Wallace MB. Interobserver agreement and accuracy among international experts with probe-based confocal laser endomicroscopy in predicting colorectal neoplasia. *Endoscopy* 2010; 42: 286-291 [PMID: 20354938 DOI: 10.1055/s-0029-1243951]

35 Rösch T, Hofrichter K, Frimberger E, Meining A, Born P, Weigert N, Allescher HD, Classen M, Barbur M, Schenck U, Werner M. ERCP or EUS for tissue diagnosis of biliary strictures? A prospective comparative study. *Gastrointest Endosc* 2004; 60: 390-396 [PMID: 15332029]

36 Clayton RA, Clarke DL, Currie EJ, Madhavan KK, Parks RW, Garden OJ. Incidence of benign pathology in patients undergoing hepatic resection for suspected malignancy. *Surgeon* 2003; 1: 32-38 [PMID: 15568422]

37 Gerhards MF, Vos P, van Gulik TM, Rauws EA, Bosma A, Gouma DJ. Incidence of benign lesions in patients resected for suspicious hilar obstruction. *Br J Surg* 2001; 88: 48-51 [PMID: 11136309]

38 Loeser CS, Robert ME, Mennone A, Nathanson MH, Jamidar P. Confocal endomicroscopic examination of malignant biliary strictures and histologic correlation with lymphatics. *J Clin Gastroenterol* 2011; 45: 246-252 [PMID: 21063210 DOI: 10.1097/MCG.0b013e3181fbdc38]

39 Meining A, Frimberger E, Becker V, Von Delius S, Von Weyhern CH, Schmid RM, Prinz C. Detection of cholangiocarcinoma in vivo using miniprobe-based confocal fluorescence microscopy. *Clin Gastroenterol Hepatol* 2008; 6: 1057-1060 [PMID: 18639496 DOI: 10.1016/j.cgh.2008.04.014]

40 Heif M, Yen RD, Shah RJ. ERCP with probe-based confocal laser endomicroscopy for the evaluation of dominant biliary stenoses in primary sclerosing cholangitis patients. *Dig Dis Sci* 2013; 58: 2068-2074 [PMID: 23475187 DOI: 10.1007/s10620-013-2608-y]

41 Meining A, Shah RJ, Slivka A, Pleskow D, Chuttani R, Stevens PD, Becker V, Chen YK. Classification of probe-based confocal laser endomicroscopy findings in pancreaticobiliary strictures. *Endoscopy* 2012; 44: 251-257 [PMID: 22261749 DOI: 10.1055/s-0031-1291545]

42 Meining A, Chen YK, Pleskow D, Stevens P, Shah RJ, Chuttani R, Michalek J, Slivka A. Direct visualization of indeterminate pancreaticobiliary strictures with probe-based confocal laser

endomicroscopy: a multicenter experience. *Gastrointest Endosc* 2011; 74: 961-968 [PMID: 21802675 DOI: 10.1016/j.gie.2011.05.009]

43 Adsay NV. Cystic neoplasia of the pancreas: pathology and biology. *J Gastrointest Surg* 2008; 12: 401-404 [PMID: 17957438]

44 Konda VJ, Meining A, Jamil LH, Giovannini M, Hwang JH, Wallace MB, Chang KJ, Siddiqui UD, Hart J, Lo SK, Saunders MD, Aslanian HR, Wroblewski K, Waxman I. A pilot study of in vivo identification of pancreatic cystic neoplasms with needle-based confocal laser endomicroscopy under endosonographic guidance. *Endoscopy* 2013; 45: 1006-1013 [PMID: 24163192 DOI: 10.1055/s-0033-1344714]

45 Adams W, Wu K, Liu JJ, Hsiao ST, Jensen KC, Liao JC. Comparison of 2.6- and 1.4-mm imaging probes for confocal laser endomicroscopy of the urinary tract. *J Endourol* 2011; 25: 917-921 [PMID: 21568756 DOI: 10.1089/end.2010.0686]

46 Wu K, Liu JJ, Adams W, Sonn GA, Mach KE, Pan Y, Beck AH, Jensen KC, Liao JC. Dynamic real-time microscopy of the urinary tract using confocal laser endomicroscopy. *Urology* 2011; 78: 225-231 [PMID: 21601243 DOI: 10.1016/j.urology.2011.02.057]

47 Yserbyt J, Dooms C, Ninane V, Decramer M, Verleden G. Perspectives using probe-based confocal laser endomicroscopy of the respiratory tract. *Swiss Med Wkly* 2013; 143: w13764 [PMID: 23572410 DOI: 10.4414/smw.2013.13764]

48 Wellikoff AS, Holladay RC, Downie GH, Chaudoir CS, Brandi L, Turbat-Herrera EA. Comparison of in vivo probe-based confocal laser endomicroscopy with histopathology in lung cancer: A move toward optical biopsy. *Respirology* 2015; 20: 967-974 [PMID: 26094505 DOI: 10.1111/resp.12578]

49 Yick CY, von der Thüsen JH, Bel EH, Sterk PJ, Kunst PW. In vivo imaging of the airway wall in asthma: fibered confocal fluorescence microscopy in relation to histology and lung function. *Respir Res* 2011; 12: 85 [PMID: 21699692 DOI: 10.1186/1465-9921-12-85]

编辑: 于明茜 电编: 都珍珍

WCJD 世界华人消化杂志®

在线投稿: http://www.baishideng.com/wcjd/ch/index.aspx
帮助平台: http://www.wjgnet.com/esps/helpdesk.aspx
DOI: 10.11569/wcjd.v24.i1.97

世界华人消化杂志 2016年1月8日; 24(1): 97-103
ISSN 1009-3079 (print) ISSN 2219-2859 (online)
© 2016年版权归百世登出版集团有限公司所有.

研究快报 RAPID COMMUNICATION

*IL-12*基因治疗对兔VX2肝癌的微血管及免疫微环境的影响

夏向文, 李 欣, 刘一鸣, 梁 斌, 郑传胜, 冯敢生, 梁惠民

夏向文, 李欣, 刘一鸣, 梁斌, 郑传胜, 冯敢生, 梁惠民, 华中科技大学同济医学院附属协和医院放射科 湖北省武汉市 430022

夏向文, 主治医师, 主要从事肝癌介入治疗的基础与临床研究.

湖北省分子影像重点实验室开放基金资助项目, No. 02.03.2013.56

作者贡献分布: 本课题由夏向文与李欣共同设计; 研究过程由夏向文、刘一鸣、梁斌及梁惠民完成; 研究所用试剂及设备由郑传胜与冯敢生提供; 数据分析由夏向文与李欣完成; 论文写作由夏向文完成.

通讯作者: 李欣, 副教授, 430022, 湖北省武汉市解放大道1277号, 华中科技大学同济医学院附属协和医院放射科.
lxwsry2014@163.com
电话: 027-85726463

收稿日期: 2015-07-20
修回日期: 2015-09-25
接受日期: 2015-10-13
在线出版日期: 2016-01-08

Effect of interleukin 12 gene therapy on microvessel density and microenvironment in a rabbit model of VX2 liver cancer

Xiang-Wen Xia, Xin Li, Yi-Ming Liu, Bin Liang, Chuan-Sheng Zheng, Gan-Sheng Feng, Hui-Min Liang

Xiang-Wen Xia, Xin Li, Yi-Ming Liu, Bin Liang, Chuan-Sheng Zheng, Gan-Sheng Feng, Hui-Min Liang, Department of Radiology, Union Hospital Affiliated to Tongji Medical College of Huazhong University of Science and Technology, Wuhan 430022, Hubei Province, China

Supported by: Open Fund of Hubei Key Laboratory of Molecular Imaging, No. 02.03.2013.56

Correspondence to: Xin Li, Associate Professor, Department of Radiology, Union Hospital Affiliated to Tongji Medical College of Huazhong University of Science and Technology, 1277 Jiefang Avenue, Wuhan 430022, Hubei Province, China. lxwsry2014@163.com

Received: 2015-07-20
Revised: 2015-09-25
Accepted: 2015-10-13
Published online: 2016-01-08

Abstract

AIM: To evaluate the effect of interleukin-12 (*IL-12*) gene therapy on microvessel density and microenvironment in a post-chemoembolization VX2 liver cancer model, and to investigate its anti-tumor mechanism.

METHODS: Rabbits with VX2 hepatic tumors were randomized into 4 groups, with eight rabbits in each group. Interventional procedure protocols were performed as follows: 0.9% saline solution (group 1, control), transcatheter arterial chemoembolization alone (group 2, lipiodol + mitomycin), intra-arterial *IL-12* gene infusion (group 3, *IL-12* gene therapy alone), and intra-arterial *IL-12* gene infusion in combination with chemoembolization (group 4, IL-12 plus chemoembolization). Fourteen days after therapy, tumor tissues of the sacrificed animals were explanted for immunohistochemistry to evaluate microvessel density, effector T cells ($CD3^+$, $CD4^+$, and $CD8^+$) and regulatory T cells ($FoxP3^+$).

RESULTS: The microvessel density and $FoxP3^+$ T cells in group 2 were significantly higher than those in group 1, but the differences in

背景资料
化疗栓塞后残存的肿瘤细胞在以缺氧为特征的肿瘤微环境中发生细胞转变, 具有更强的侵袭性、转移性, 以及遗传不稳定性, 成为肿瘤复发和转移的根源, 肝动脉化疗栓塞(transcatheter arterial chemoembolization, TACE)联合基因治疗有望产生更强大的抗肿瘤作用.

同行评议者
孙星, 副教授, 副主任医师, 上海交通大学附属第一人民医院普外科

研发前沿

IL-12在多种实体肿瘤中表现出强大的抗肿瘤作用, 但近年来研究表明, 较大的肿瘤中存在着以表达CD25、PD-1、CTLA-4、FoxP3等标志分子为特征的调节性T细胞, 而反复免疫治疗能促进这些抑制性细胞表达, 这些抑制性细胞的存在可能会影响免疫治疗的疗效. 肝癌化疗栓塞后是否会促进这些细胞的表达, 目前尚未见相关文献报道.

CD3$^+$, CD4$^+$, and CD8$^+$ T cells between the two groups were not significant. The microvessel density in gene therapy groups (groups 3 and 4) were significantly lower, and CD3$^+$, CD4$^+$, and CD8$^+$ T cells in these two groups were significantly higher than those in groups 1 and 2. The differences in CD3$^+$, CD4$^+$, and CD8$^+$ T cells between the two gene therapy groups (groups 3 and 4) were not significant. The difference in FoxP3$^+$ T cells was not significant between before and after *IL-12* gene therapy. The differences in the level of FoxP3 were not significant between groups 3 and 1, as well as between groups 4 and 2.

CONCLUSION: *IL-12* gene therapy can inhibit angiogenesis and induce effector T cell (CD3$^+$, CD4$^+$, and CD8$^+$) infiltration in the VX2 liver cancer model, but the efficacy appears to be limited by the regulatory T cells (FoxP3$^+$) existing in the tumors and overexpressed after chemoembolization.

© 2016 Baishideng Publishing Group Inc. All rights reserved.

Key Words: Interleukin 12; Chemoembolization; Gene therapy; Angiogenesis; Microenvironment

Xia XW, Li X, Liu YM, Liang B, Zheng CS, Feng GS, Liang HM. Effect of interleukin 12 gene therapy on microvessel density and microenvironment in a rabbit model of VX2 liver cancer. Shijie Huaren Xiaohua Zazhi 2016; 24(1): 97-103 URL: http://www.wjgnet.com/1009-3079/24/97.asp DOI: http://dx.doi.org/10.11569/wcjd.v24.i1.97

摘要

目的: 研究白介素12(interleukin 12, *IL-12*)基因治疗对介入栓塞后兔VX2肝癌模型的肿瘤微血管, 以及对免疫微环境的影响, 探讨IL-12抗肿瘤作用的机制.

方法: 成功建立VX2移植性肝癌模型的新西兰兔随机分为4组, 每组8只, 1组为对照组, 经动脉灌注生理盐水, 2组行肝动脉碘油化疗栓塞(超液态碘油+丝裂霉素), 3组经肝动脉灌注治疗基因(编码人*IL-12*的重组基因), 4组行肝动脉内碘油化疗栓塞+经肝动脉灌注治疗基因(超液态碘油+丝裂霉素+肝动脉内灌注编码人*IL-12*的重组基因). 于治疗后第14天处死所有实验兔, 免疫组织化学法检测肿瘤组织微血管密度值与CD3$^+$、CD4$^+$、CD8$^+$效应性T细胞, 以及FoxP3$^+$调节性T细胞.

结果: 化疗栓塞组肿瘤微血管密度、FoxP3$^+$细胞明显高于对照组, CD3$^+$、CD4$^+$、CD8$^+$ T细胞与对照组之间无明显差异(P>0.05). *IL-12*基因治疗后肿瘤微血管密度明显低于化疗栓塞组与对照组, 而CD3$^+$、CD4$^+$、CD8$^+$ T细胞高于化疗栓塞组与对照组, 两个基因治疗组(3组与4组)之间无明显差异. *IL-12*基因治疗后, FoxP3$^+$细胞变化不明显, 3组与1组之间差异、4组与2组之间差异无统计学意义.

结论: *IL-12*基因治疗可以抑制肿瘤血管生成, 并且诱导CD3$^+$、CD4$^+$、CD8$^+$效应性T细胞浸润, 但存在于肿瘤中以及化疗栓塞后高表达的FoxP3$^+$调节性T细胞可能会限制IL-12的抗肿瘤作用.

© 2016年版权归百世登出版集团有限公司所有.

关键词: 白介素12; 化疗栓塞; 基因治疗; 肿瘤血管生成; 免疫微环境

核心提示: 本研究使用免疫组织化学法检测微血管密度, CD3$^+$、CD4$^+$、CD8$^+$效应性T细胞以及FoxP3$^+$调节性T细胞, 探讨了白介素12(interleukin 12, *IL-12*)基因治疗对VX2肝癌微血管及免疫微环境的影响. 认为*IL-12*基因治疗可以抑制肿瘤血管生成作用.

夏向文, 李欣, 刘一鸣, 梁斌, 郑传胜, 冯敢生, 梁惠民. *IL-12*基因治疗对兔VX2肝癌的微血管及免疫微环境的影响. 世界华人消化杂志 2016; 24(1): 97-103 URL: http://www.wjgnet.com/1009-3079/24/97.asp DOI: http://dx.doi.org/10.11569/wcjd.v24.i1.97

0 引言

白介素12(interleukin 12, IL-12)是由激活的炎性细胞产生的具有广泛生物学活性的免疫细胞因子, 也是研究较多且被认为具有广阔前景的抗肿瘤细胞因子之一. 在我们前期的研究中[1,2], 我们报道了动脉内*IL-12*基因治疗与化疗栓塞联合, 对VX2肝癌模型的抗肿瘤作用, 结果显示两者联合应用具有促进肿瘤细胞凋亡并降低肿瘤生长速率的作用, 但是仅有少数显示肿瘤缩小, 而大部分肿瘤只是生长速度减慢. 在本研究中, 我们对前期的肿瘤标本进一步研究, 采用免疫组织化学法分析肿瘤微血管及免疫微环境的变化, 试图进一步研究IL-12抗肿瘤作用的机制以及可能影响其疗效的原因,

以期为进一步提高肝癌的辅助治疗效果提供新思路.

1 材料和方法

1.1 材料 实验动物为新西兰大白兔, 华中科技大学同济医学院动物实验中心提供[批准文号: SCXK(鄂)2007-0006]. 小鼠抗CD31单克隆抗体(Dako公司, Glostrup, Denmark), CD3、CD4、CD8、叉头状转录因子(forkhead transcription factor, FoxP3)小鼠单克隆抗体(eBioscience公司). EnVisionTM二步法非生物素检测系统为Dako(Denmark)公司产品. Olympus IX71倒置显微镜. 编码IL-12双亚基的质粒载体pEGFP-C1-hIL_12由本实验室构建并扩增. 转染载体采用的是一种新颖的多聚阳离子型基因载体, 该转染载体由一种有生物活性的多糖经胺化还原法阳离子化而成. 质粒构建及转染载体的制备细节可见诸我们之前的报道[1,2].

1.2 方法

1.2.1 动物模型分组及介入治疗: 动物模型建立、分组及介入治疗详请见我们之前的描述[1], 简述如下: 开腹肿瘤法建立兔VX2肝癌模型, 计算机断层扫描(computed tomography, CT)扫描证实造模成功的荷瘤兔随机分成四组, 每组八只, 开腹穿刺肝动脉后行介入治疗, 1组经肝动脉灌注生理盐水, 2组行肝动脉化疗栓塞(transcatheter arterial chemoembolization, TACE)(注入超液态碘油+丝裂霉素混悬液至血流完全停滞, 含丝裂霉素1 mg/mL, 下同), 3组经肝动脉基因灌注治疗(灌注阳离子多糖载基因复合物, 含pEGFP-C1_IL-12质粒100 μg), 4组行肝动脉内化疗栓塞+基因治疗(夹心法, 先注入超液态碘油+丝裂霉素混悬液, 至血液明显减慢后注入阳离子多糖载基因复合物, 含pEGFP-C1_IL-12质粒100 μg, 再注入超液态碘油+丝裂霉素混悬液至血流完全停滞).

1.2.2 免疫组织化学分析: 治疗后第14天处死所有实验动物, 留取肿瘤区及瘤周组织标本, 4%甲醛固定, 石蜡包埋并切片, 切片厚度为4 μm.

微血管密度(microvessel density, MVD)采用小鼠抗CD31单克隆抗体(Dako, Glostrup, Denmark)检测, 抗体稀释度为1∶100, 内皮细胞胞浆和胞膜的棕黄色颗粒状染色为CD31阳性表达表现. 计数方法参照Gasparini等[3]报道的方法进行, 先在低倍镜(×40)下观察每例切片中3个血管密度最高区域即所谓血管热点区, 再在高倍视野(×200)下计数三个视野的阳性血管数, 取其平均值作为MVD值.

CD3、CD4、CD8、FoxP3免疫组织化学检测按照说明书进行, 采用小鼠单克隆抗体(eBioscience公司), FoxP3抗体稀释度为1∶300, CD3抗体稀释度为1∶300, CD4、CD8抗体稀释度为1∶100. 判断标准: $CD3^+$、$CD4^+$及$CD8^+$ T细胞以细胞膜、细胞质出现棕黄色染色为阳性细胞, Foxp3以细胞核出现棕黄色着色判断为阳性细胞, 随机选择10个高倍视野(×200)计数阳性细胞, 计算平均每个视野阳性细胞数, 结果以“阳性细胞个数/hpf”表示.

统计学处理 计量资料以mean±SD表示, 组间比较采用方差分析(LSD法), 统计学分析使用SPSS13.0软件, $P<0.05$差异具有统计学意义.

2 结果

2.1 肿瘤微血管密度 微血管主要见于肿瘤坏死区周边, 单纯碘油化疗栓塞组, 残余肿瘤的血管较丰富, MVD值达28.0/hpf±3.48/hpf, 较对照组(23.5/hpf±4.44/hpf)升高($P<0.05$). 而基因治疗组(单纯基因治疗组和基因治疗联合化疗栓塞组), MVD值均显著下降, 分别为19.7/hpf±2.60/hpf和16.3/hpf±2.26/hpf, 两个基因治疗组之间无明显差异($P>0.05$)(图1).

2.2 $CD3^+$、$CD4^+$、$CD8^+$效应性T淋巴细胞浸润情况 淋巴细胞浸润如表1所示, *IL-12*基因治疗后$CD3^+$、$CD4^+$、$CD8^+$ T淋巴细胞浸润明显增加, 两个基因治疗组之间差异不显著(图2).

2.3 $FoxP3^+$调节性T淋巴细胞 $FoxP3^+$细胞免疫组织化学检测结果如表1所示, VX2肝癌组织中可以检测出$FoxP3^+$细胞, 而化疗栓塞后$FoxP3^+$表达明显上调, 基因治疗后$FoxP3^+$表达改变不明显(3组与1组之间、4组与2组之间差异无统计学义, 如图3).

3 讨论

作为一种姑息性治疗手段, TACE广泛应用于不能手术切除的中晚期肝癌[4]. 近年来大量证据[5,6]表明, TACE治疗可以造成肿瘤坏死及萎缩, 但因其治疗的不彻底性, 残存的肿瘤细胞

创新盘点

*IL-12*基因治疗可以抑制化疗栓塞后肿瘤血管生成, 并且诱导$CD3^+$、$CD4^+$、$CD8^+$效应性T细胞向肿瘤浸润, 但存在于肿瘤中以及化疗栓塞后高表达的$FoxP3^+$调节性T细胞可能会阻碍其抗肿瘤作用.

应用要点

对于化疗栓塞后肝癌, *IL-12*基因治疗联合一种可以清除FoxP3$^+$等调节性T细胞的治疗手段, 将有可能产生更为强大的抗肿瘤作用.

表 1　VX2肝癌组织中免疫细胞浸润 (mean ± SD, /hpf)

分组	CD3$^+$	CD4$^+$	CD8$^+$	FoxP3$^+$
1组	24.56 ± 9.23	19.45 ± 6.63	12.56 ± 5.25	3.44 ± 1.12
2组	23.65 ± 7.36	18.78 ± 5.43	13.63 ± 5.36	5.68 ± 2.26^a
3组	38.36 ± 11.42	29.84 ± 10.69	20.41 ± 8.24	3.89 ± 0.98
4组	35.68 ± 13.65^a	31.74 ± 11.12^a	21.23 ± 9.54^a	6.22 ± 2.03^a

^aP<0.05 *vs* 1组(对照组).

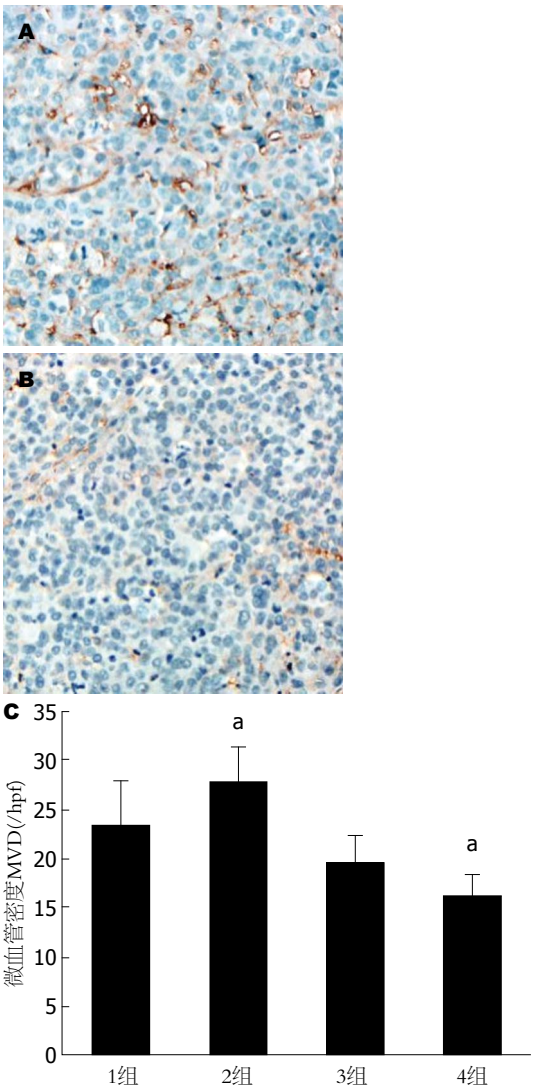

图 1　微血管密度MVD值. A: 化疗栓塞组(2组)肿瘤区见较丰富微血管(×200); B: 基因治疗联合化疗栓塞组(4组)见较少的散在微血管(×200); C: MVD值直方图. ^aP<0.05 *vs* 对照组(1组).

在以缺氧为特征的肿瘤微环境中会上调低氧诱导因子-1(hypoxia inducible factor-1, HIF-1)的表达, 进而诱导下游细胞因子的表达, 从而形成对放化疗的抵抗, 具有更强的侵袭性、转移性, 以及遗传不稳定性. 这些细胞表型发生转变的残存肿瘤, 在缺氧环境中继续生存并生长, 成为肿瘤复发和转移的根源. 因此, TACE单独治疗难以根治肝癌, 有必要联合其他手段来治疗.

IL-12是研究较多且被认为具有广阔前景的抗肿瘤细胞因子, 研究[7]表明, IL-12一方面可以促进Th1型免疫反应, 并且能够保进具有调节细胞死亡的的效应子, 如CD4$^+$、CD8$^+$ T细胞及NK细胞与巨噬细胞等向肿瘤的渗透[8,9]; 另一方面, IL-12可以活化NK细胞、NKT细胞等, 这些活化的细胞分泌IFN-γ, 通过调节其下游细胞因子IP-10, 来下调血管内皮生长因子(vascular endothelial growth factor, VEGF)及转化生长因子-β(transforming growth factor-β, TGF-β), 进而抑制肿瘤血管生成[10,11]. 在我们的前期工作中[1], 我们研究了动脉内*IL-12*基因治疗联合TACE对VX2肝癌的抗肿瘤作用, 结果显示, 相较于TACE或动脉内*IL-12*基因灌注单独治疗, 两者联合应用可以明显促进肿瘤细胞凋亡, 并且降低肿瘤生长速率. 然而, 在我们的研究中, 仅有2例显示肿瘤缩小, 而大部分肿瘤只是生长速度减慢. 在本研究中, 我们采用免疫组织化学法进一步分析*IL-12*基因治疗后的肿瘤微血管密度, CD3$^+$、CD4$^+$、CD8$^+$效应性T细胞, 以及以Foxp3$^+$细胞为代表的调节性T细胞等, 以探索*IL-12*基因治疗的机制, 及可能影响其治疗效果的因素, 以期为进一步提高肝癌的辅助治疗效果提供新思路.

血管生成在肿瘤生长及远处转移中发挥极其重要的作用, MVD是反应血管生成的指标, 他与包括肝癌在内的众多肿瘤的预后之间有着明显的相关性[12]. 本研究中, 与对照组和化疗栓塞组相比, 两个基因治疗组(单独基因治疗组及联合治疗组)MVD值明显下降, 而两个基因治疗组之间无明显差异, 这提示*IL-12*基因治疗具有抗肿瘤血管生成的作用.

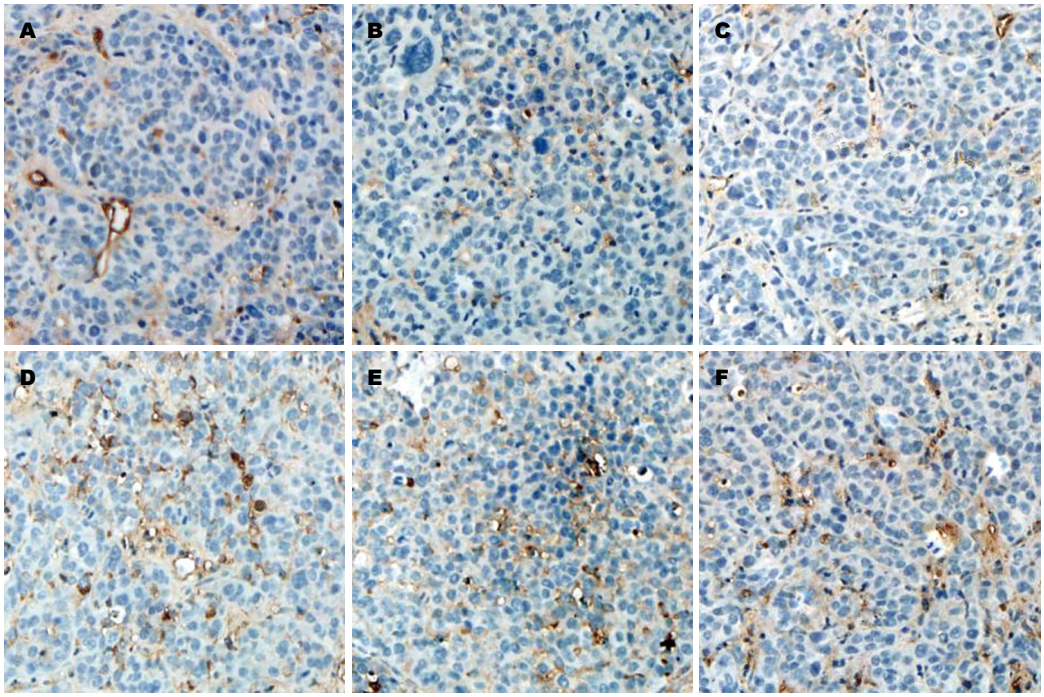

图 2　免疫组织化学检测效应性T淋巴细胞浸润(×200). A-C: 分别为对照组CD3、CD4、CD8免疫组织化学染色图; D-F: 分别为基因治疗联合化疗栓塞组CD3、CD4、CD8免疫组织化学染色图.

名词解释

免疫微环境: 以免疫效应细胞和分子以及免疫抑制性细胞和分子为特征的肿瘤微环境, 对于肿瘤的发生、发展和临床转归具有重要作用, 对于肿瘤的预后诊断具有重要意义.

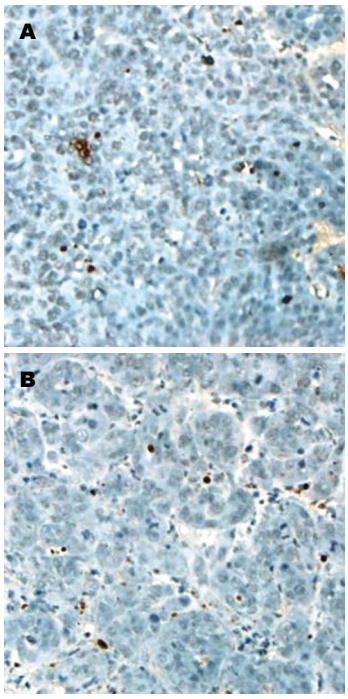

图 3　免疫组织化学检测FoxP3$^+$调节性T细胞(×200). A: 对照组见散在FoxP3$^+$细胞; B: 基因治疗联合化疗栓塞组较丰富FoxP3$^+$细胞.

效应性T细胞介导的细胞免疫在抗肿瘤免疫效应中发挥非常重要的作用[13], CD8$^+$ T细胞水平与肿瘤的预后呈正相关[14], 高水平CD3$^+$、CD8$^+$细胞往往预示高生存率[15]. 在本研究中, 我们检测了不同治疗组CD3$^+$、CD4$^+$及CD8$^+$ T淋巴细胞浸润情况, 结果显示*IL-12*基因治疗后于肿瘤组织中CD3$^+$、CD4$^+$及CD8$^+$ T淋巴细胞明显高于对照组及化疗栓塞组, 而两个基因治疗组(单纯基因治疗及联合治疗组)之间差异无统计学意义, 这提示*IL-12*基因治疗可以促进效应性T淋巴细胞浸润, 这与Chan等[7]的研究结果一致.

调节性T细胞(regulatory T cells, Treg Cells)是一种具有免疫调节功能的成熟T细胞亚群[16,17], 以组成性表达CD25、PD-1、CTLA-4、FoxP3等标志分子为特征的Treg细胞在肿瘤的外周围免疫耐受中发挥重要的作用[18-21], 其中最重要也是目前研究较多的为FoxP3, 他是控制Treg细胞发育及其功能效应的关键因子[22]. Huang等[23]的研究表明, 对于较大的肿瘤往往伴有调节性T细胞浸润, 而这些细胞的存在可能会降低免疫治疗的效果. 我们采用免疫组织化学法分析了VX2肝癌组织中的FoxP3阳性细胞, 以评价Treg细胞介导的免疫抑制机制是否会影响IL-12的疗效. 我们观察到对照组(1组)可以检测出Foxp3$^+$细胞, 化疗栓塞后VX2肝癌Foxp3$^+$细胞计数明显增高, 基因治疗前后Foxp3$^+$细胞变化不明显, 这些结果提示, VX2肝癌中存在有Foxp3$^+$调节性T细胞, 而化疗栓塞后Foxp3$^+$

同行评价

本文通过研究*IL-12*基因治疗对介入栓塞后兔VX2肝癌模型的肿瘤微环境影响, 证明*IL-12*基因治疗可以抑制肿瘤血管生成, 并且诱导$CD3^+$、$CD4^+$、$CD8^+$效应性T细胞浸润. 本研究内容较新颖, 在前期基础上进一步深入, 具有较好的科研性和理论价值.

细胞增多, *IL-12*基因治疗并不能清除这些调节性T细胞.

综合我们的研究结果, 可以得出如下结论: 在VX2肝癌动物模型中, IL-12主要通过诱导细胞凋亡、诱导淋巴细胞浸润及抑制肿瘤血管生成来发挥抗肿瘤作用, 然而, 存在于肿瘤环境中的调节性T细胞, 以及化疗栓塞本身诱导的调节性T细胞等, 可能会限制IL-12的免疫杀伤作用, 这可以部分解释*IL-12*基因治疗在VX2肝癌模型中抗肿瘤作用不够强大的原因. 我们推测, 如果联合一种可以清除这些调节性T细胞的治疗手段, 将有可能产生更为强大的抗肿瘤作用.

然而需要指出的是, VX2肝癌模型因其血供特点决定他适合用于进行动脉内介入治疗, 但他是一种移植性肿瘤, 与人原发性肝癌这种自发性肿瘤相比, 生物学行为不尽相同, 因此由该动物模型得出的结论尚不能简单用于人肝癌的辅助治疗, 有必要使用更为合适的动物模型来探索联合治疗方案.

4 参考文献

1 Xia X, Li X, Feng G, Zheng C, Liang H, Zhou G. Intra-arterial interleukin-12 gene delivery combined with chemoembolization: anti-tumor effect in a rabbit hepatocellular carcinoma (HCC) model. *Acta Radiol* 2013; 54: 684-689 [PMID: 23507934 DOI: 10.1177/0284185113480072]

2 夏向文, 李欣, 冯敢生, 郑传胜, 梁惠民, 柳曦, 熊斌. 介入途径下中药白芨提取物作为基因递送载体的可行性. 世界华人消化杂志 2009; 17: 1832-1835

3 Gasparini G, Harris AL. Clinical importance of the determination of tumor angiogenesis in breast carcinoma: much more than a new prognostic tool. *J Clin Oncol* 1995; 13: 765-782 [PMID: 7533829]

4 Xu L, Peng ZW, Chen MS, Shi M, Zhang YJ, Guo RP, Lin XJ, Lau WY. Prognostic nomogram for patients with unresectable hepatocellular carcinoma after transcatheter arterial chemoembolization. *J Hepatol* 2015; 63: 122-130 [PMID: 25725438 DOI: 10.1016/j.jhep.2015.02.034]

5 Liang B, Zheng C, Feng G, Wu H, Wang Y, Zhao H, Li X, Qian J, Liang H. Experimental evaluation of inhibitory effect of 10-hydroxycamptothecin on hypoxia-inducible factor-1α expression and angiogenesis in liver tumors after transcatheter arterial embolization. *J Vasc Interv Radiol* 2010; 21: 1565-1572 [PMID: 20810290 DOI: 10.1016/j.jvir.2010.05.028]

6 王理姚, 顾星, 时运, 邱历伟, 陆少林, 姚登福. 下调缺氧诱导因子-1α表达对肝癌细胞增殖和凋亡的影响. 世界华人消化杂志 2013, 21: 2937-2944

7 Chan SF, Wang HT, Huang KW, Torng PL, Lee HI, Hwang LH. Anti-angiogenic therapy renders large tumors vulnerable to immunotherapy via reducing immunosuppression in the tumor microenvironment. *Cancer Lett* 2012; 320: 23-30 [PMID: 22266191 DOI: 10.1016/j.canlet.2012.01.024]

8 Yin X, Yan X, Yang Q, Cao H, Liang H. Antitumor mechanism of recombinant murine interleukin-12 vaccine. *Cancer Biother Radiopharm* 2010; 25: 263-268 [PMID: 20578831 DOI: 10.1089/cbr.2010.0771]

9 Kalams SA, Parker SD, Elizaga M, Metch B, Edupuganti S, Hural J, De Rosa S, Carter DK, Rybczyk K, Frank I, Fuchs J, Koblin B, Kim DH, Joseph P, Keefer MC, Baden LR, Eldridge J, Boyer J, Sherwat A, Cardinali M, Allen M, Pensiero M, Butler C, Khan AS, Yan J, Sardesai NY, Kublin JG, Weiner DB. Safety and comparative immunogenicity of an HIV-1 DNA vaccine in combination with plasmid interleukin 12 and impact of intramuscular electroporation for delivery. *J Infect Dis* 2013; 208: 818-829 [PMID: 23840043 DOI: 10.1093/infdis/jit236]

10 Oshikawa K, Rakhmilevich AL, Shi F, Sondel PM, Yang N, Mahvi DM. Interleukin 12 gene transfer into skin distant from the tumor site elicits antimetastatic effects equivalent to local gene transfer. *Hum Gene Ther* 2001; 12: 149-160 [PMID: 11177552 DOI: 10.1089/104303401750061212]

11 Nanni P, Nicoletti G, De Giovanni C, Landuzzi L, Di Carlo E, Cavallo F, Pupa SM, Rossi I, Colombo MP, Ricci C, Astolfi A, Musiani P, Forni G, Lollini PL. Combined allogeneic tumor cell vaccination and systemic interleukin 12 prevents mammary carcinogenesis in HER-2/neu transgenic mice. *J Exp Med* 2001; 194: 1195-1205 [PMID: 11696586 DOI: 10.1084/jem.194.9.1195]

12 Liao XF, Yi JL, Li XR, Deng W, Yang ZF, Tian G. Angiogenesis in rabbit hepatic tumor after transcatheter arterial embolization. *World J Gastroenterol* 2004; 10: 1885-1889 [PMID: 15222029 DOI: 10.3748/wjg.v10.i13.1885]

13 叶韵斌, 彭峰, 李洁羽, 林丽平, 郑雄伟, 周东, 力超, 黎巧连, 蔡晓雯. 肝细胞肝癌组织浸润性淋巴细胞及其因子的表达. 细胞与分子免疫学杂志 2011; 27: 1056-1060

14 Flecken T, Schmidt N, Hild S, Gostick E, Drognitz O, Zeiser R, Schemmer P, Bruns H, Eiermann T, Price DA, Blum HE, Neumann-Haefelin C, Thimme R. Immunodominance and functional alterations of tumor-associated antigen-specific CD8+ T-cell responses in hepatocellular carcinoma. *Hepatology* 2014; 59: 1415-1426 [PMID: 24002931 DOI: 10.1002/hep.26731]

15 Gooden MJ, de Bock GH, Leffers N, Daemen T, Nijman HW. The prognostic influence of tumour-infiltrating lymphocytes in cancer: a systematic review with meta-analysis. *Br J Cancer* 2011; 105: 93-103 [PMID: 21629244 DOI: 10.1038/bjc.2011.189]

16 赵娜娜, 赵婷婷, 刑艳, 刘小波, 高小燕, 石统东. 肝细胞性肝癌肿瘤浸润调节性T细胞的表型分析和功能探讨. 免疫学杂志 2013; 29: 115-120

17 Li J, Qiu SJ, She WM, Wang FP, Gao H, Li L, Tu CT, Wang JY, Shen XZ, Jiang W. Significance

of the balance between regulatory T (Treg) and T helper 17 (Th17) cells during hepatitis B virus related liver fibrosis. *PLoS One* 2012; 7: e39307 [PMID: 22745730 DOI: 10.1371/journal.pone.0039307]

18 Jie HB, Gildener-Leapman N, Li J, Srivastava RM, Gibson SP, Whiteside TL, Ferris RL. Intratumoral regulatory T cells upregulate immunosuppressive molecules in head and neck cancer patients. *Br J Cancer* 2013; 109: 2629-2635 [PMID: 24169351 DOI: 10.1038/bjc.2013.645]

19 Wang B, Li B, Dai Z, Ren S, Bai M, Wang Z, Li Z, Lin S, Wang Z, Huang N, Yang P, Liu M, Min W, Ma H. Low-dose splenic radiation inhibits liver tumor development of rats through functional changes in CD4+CD25+Treg cells. *Int J Biochem Cell Biol* 2014; 55: 98-108 [PMID: 25168696 DOI: 10.1016/j.biocel.2014.08.014]

20 Kryczek I, Liu R, Wang G, Wu K, Shu X, Szeliga W, Vatan L, Finlayson E, Huang E, Simeone D, Redman B, Welling TH, Chang A, Zou W. FOXP3 defines regulatory T cells in human tumor and autoimmune disease. *Cancer Res* 2009; 69: 3995-4000 [PMID: 19383912 DOI: 10.1158/0008-5472.CAN-08-3804]

21 Kalathil S, Lugade AA, Miller A, Iyer R, Thanavala Y. Higher frequencies of GARP(+)CTLA-4(+)Foxp3(+) T regulatory cells and myeloid-derived suppressor cells in hepatocellular carcinoma patients are associated with impaired T-cell functionality. *Cancer Res* 2013; 73: 2435-2444 [PMID: 23423978 DOI: 10.1158/0008-5472.CAN-12-3381]

22 陈永兵, 巨邦律, 沈小青, 于聪慧. FoxP3在肝癌细胞复发转移中的作用探讨. 中华保健医学杂志 2014; 16: 273-275

23 Huang KW, Wu HL, Lin HL, Liang PC, Chen PJ, Chen SH, Lee HI, Su PY, Wu WH, Lee PH, Hwang LH, Chen DS. Combining antiangiogenic therapy with immunotherapy exerts better therapeutical effects on large tumors in a woodchuck hepatoma model. *Proc Natl Acad Sci U S A* 2010; 107: 14769-14774 [PMID: 20679198 DOI: 10.1073/pnas.1009534107]

编辑: 郭鹏 电编: 都珍珍

WCJD 世界华人消化杂志®

在线投稿: http://www.baishideng.com/wcjd/ch/index.aspx
帮助平台: http://www.wjgnet.com/esps/helpdesk.aspx
DOI: 10.11569/wcjd.v24.i1.104

世界华人消化杂志 2016年1月8日; 24(1): 104-108
ISSN 1009-3079 (print) ISSN 2219-2859 (online)
© 2016年版权归百世登出版集团有限公司所有.

间期胃癌的胃黏膜上皮的病理特点

林惠明, 张金平, 李东颖, 李建生

背景资料
我国是胃癌高发国家, 但是早期胃癌的检出率却远低于日本及韩国. 对于间期胃癌的病例特征及合适的检查间期了解甚少.

林惠明, 张金平, 李东颖, 李建生, 郑州大学第一附属医院消化内科 河南省郑州市 450052

林惠明, 在读硕士, 主要从事消化系统疾病的研究.

作者贡献分布: 林惠明与李建生对此论文贡献均等; 此课题由李建生与林惠明设计; 林惠明、张金平及李东颖操作完成; 数据分析由林惠明与张金平完成; 论文写作由林惠明与李建生完成.

通讯作者: 李建生, 教授, 博士生导师, 450052, 河南省郑州市郑州市建设东路1号, 郑州大学第一附属医院消化内科. lijiansheng@medmail.com.cn
电话: 0371-66862052

收稿日期: 2015-10-16
修回日期: 2015-11-25
接受日期: 2015-12-07
在线出版日期: 2016-01-08

Pathological characteristics of gastric epithelial mucosa of patients with interval gastric cancer

Hui-Ming Lin, Jin-Ping Zhang, Dong-Ying Li, Jian-Sheng Li

Hui-Ming Lin, Jin-Ping Zhang, Dong-Ying Li, Jian-Sheng Li, Department of Gastroenterology, the First Affiliated Hospital of Zhengzhou University, Zhengzhou 450052, He'nan Province, China

Correspondence to: Jian-Sheng Li, Professor, Department of Gastroenterology, the First Affiliated Hospital of Zhengzhou University, 1 Jianshe East Road, Zhengzhou 450052, He'nan Province, China. lijiansheng@medmail.com.cn

Received: 2015-10-16
Revised: 2015-11-25
Accepted: 2015-12-07
Published online: 2016-01-08

同行评议者
陈国忠, 主任医师, 广西中医学院第一附属医院消化内科; 谢会忠, 教授, 主任医师, 海南省农垦总医院消化科

Abstract

AIM: To evaluate the clinicopathologic characteristics of interval gastric cancer (IGC) and the optimal frequency of endoscopy for gastric cancer screening.

METHODS: A retrospective analysis was performed of 41 patients with interval gastric cancer treated at the First Affiliated Hospital of Zhengzhou University from January 1, 2012 to December 31, 2014. We compared the differences between the missed cancers and the latent cancers.

RESULTS: A total of 41 IGC patients were identified, with a mean age of 52.56 years ± 10.60 years and a mean interval time of 18.9 mo. There were 33 IGC patients with poorly differentiated adenocarcinoma (80.5%), 18 IGC patients with tumor located in the gastric antrum (43.9%), and 24 IGC patients exhibited endoscopic ulcer morphology (58.5%).

CONCLUSION: IGCs tend to be poorly differentiated, located in gastric antrum and exhibit endoscopic ulcer morphology. The optimal frequency of endoscopy for gastric cancer screening may be 3 years. The patients with missed cancer are generally younger than the patients with latent cancer.

© 2016 Baishideng Publishing Group Inc. All rights reserved.

Key Words: Interval gastric cancer; Missed gastric cancer; Latent gastric cancer; Histopathology

Lin HM, Zhang JP, Li DY, Li JS. Pathological characteristics of gastric epithelial mucosa of patients with interval gastric cancer. Shijie Huaren Xiaohua Zazhi 2016; 24(1): 104-108 URL: http://www.wjgnet.com/1009-3079/24/104.asp DOI: http://dx.doi.

org/10.11569/wcjd.v24.i1.104

摘要

目的: 分析间期胃癌的临床病理特征及合适的筛查间期, 为临床医生随访诊断早期胃癌检查的时间段提供理论依据.

方法: 回顾性分析郑州大学第一附属医院2012-01-01/2014-12-31的41例间期胃癌患者的临床及病理特征. 比较漏诊胃癌组及潜在胃癌组间的差异及临床意义.

结果: 41例IGC患者中漏诊胃癌的15例, 潜在胃癌的26例. 平均年龄为52.56岁±10.60岁, 平均间期时间为18.9 mo. IGC组织学表现为中低分化型腺癌的33例(80.5%), 位于胃窦的18例(43.9%), 胃镜下表现为溃疡型的24例(58.5%).

结论: 间期胃癌主要为位于胃窦部的大体表现溃疡型的未分化型腺癌. 漏诊胃癌组的患者通常比潜在胃癌组的患者年轻. 合适的内镜筛查间期为不超过3年.

© 2016年版权归百世登出版集团有限公司所有.

关键词: 间期胃癌; 漏诊胃癌; 潜在胃癌; 组织病理学

核心提示: 本研究分析间期胃癌的临床病理特征及合适的筛查间期, 得出的间期胃癌发生的平均间隔时间为18.9 mo, 不足2年时间. 按照潜在胃癌组的平均间期26.8 mo, 因此, 本研究认为合适的筛查间期应不超过3年.

林惠明, 张金平, 李东颖, 李建生. 间期胃癌的胃黏膜上皮的病理特点. 世界华人消化杂志 2016; 24(1): 104-108 URL: http://www.wjgnet.com/1009-3079/24/104.asp DOI: http://dx.doi.org/10.11569/wcjd.v24.i1.104

0 引言

胃癌的高发率见于东欧、南美及东亚, 我国更是胃癌高发国家, 新发和死亡率均占全世界胃癌病例的40%, 降低我国胃癌的发病率和死亡率是亟待解决的重大公共卫生问题[1]. 最近几年亚洲国家胃癌相关的死亡率明显减少, 可能与那些关于早期胃癌筛查的健康政策的制定有关. 据研究[2]报道, 通过筛查诊断的胃癌相比通过症状发生再诊断的胃癌来说, 其发现早期胃癌的比例及生存率都比后者高. 国外推荐年龄超过40岁的可以通过内镜或者其他上消化道检查进行2年1次的胃癌筛查. 然而, 相比于每5年1次的人群胃癌筛查其胃癌死亡率并未明显减少, 因此, 合适的胃癌筛查间期仍存在较多争议. 间期癌是指两次癌症筛查期间被发现的肿瘤. 相比结肠癌, 一些共识和质量的指标最近已设立, 并表明结肠镜检查的质量改进可能降低癌症的发病率或导致50%以上的流行的癌症的早期癌症检测. 据国外文献[3], 间期结直肠癌(结肠镜后结直肠癌)指筛查或者检测检查未发现而在推荐的下一次检查日期之前发生的结直肠癌. 因我国并未大规模开展胃癌普查和筛查项目, 目前多进行门诊有症状的患者的胃镜筛查. 我们把胃镜筛查后1年内发现的胃癌定义为漏诊的胃癌(missed cancer), 超过1年的定义为潜在的胃癌(latent cancer). 但是, 关于间期胃癌的特征、发生率及病因等了解甚少. 此研究目的就是为了分析间期胃癌的临床病理特征及提出合适的胃镜筛查间期, 为临床医生随访诊断早期胃癌检查的时间段提供理论依据.

相关报道
日本的Shiratori等认为1.5年的筛查间隔时间足以发现早期胃癌. Mori等则提倡2年的筛查间隔时间.

1 材料和方法

1.1 材料 选取2012-01/2014-12在郑州大学第一附属医院收治的确诊为胃癌者(通过胃镜及活检病理证实), 总共2011例, 回顾性调查这2011例患者既往是否有过胃镜检查及所检查的结果. 排除标准: 既往没有检查过胃镜的、既往有胃癌史及其他肿瘤史. 纳入标准: 既往有过筛查胃镜的且未发现胃癌的. 经分析, 共纳入41例, 其中男性27例, 女性14例, 年龄35-75岁, 平均52.56岁±10.60岁. 41例IGC患者既往的胃镜: 16例浅表性胃炎不伴局灶性病变, 10例胃溃疡(均未见活检), 2例萎缩性胃炎不伴肠化, 3例萎缩性胃炎伴肠化, 1例萎缩性胃炎伴轻度异型增生, 9例糜烂性胃炎其中5例病理提示慢性炎症. 本次胃镜采用日本的Olympus H260和PENTAX EPK-i-san. 于病变部位取4-6块活检. 胃癌的组织学类型遵照WHO分型方案[4]. 本研究经郑州大学第一附属医院伦理委员会审核批准.

1.2 方法 我们把胃镜筛查后1年内的胃癌定义为漏诊胃癌, 超过1年的定义为潜在胃癌[5]. 分析这41例间期胃癌者的临床资料(性别、年

应用要点
本研究发现合适的胃镜检查间期为3年, 为临床医生随访诊断早期胃癌检查的时间段提供理论依据.

表 1　41例间期胃癌患者的临床病例特征 *n*(%)

特征	数值
性别	
男	27(65.8)
女	14(34.2)
早期胃癌	6(14.6)
进展期胃癌	35(85.4)
大体形态	
隆起型	15(36.6)
溃疡型	24(58.5)
浸润型	2(4.9)
部位	
贲门、胃底	8(19.5)
胃体	15(36.6)
胃窦	18(43.9)
组织学分型	
印戒细胞癌	6(14.7)
分化腺癌	33(80.5)
未分化腺癌	1(2.4)
类癌	1(2.4)

龄、平均间隔时间)、既往筛查过的胃镜结果、内镜下表现、本次胃镜结果及活检病理结果. 比较漏诊胃癌组及潜在胃癌组的差异及临床意义.

统计学处理 计量资料以mean±SD表示, 采用SPSS17.0软件进行统计学分析, 两组间采用两独立样本*t*检验, $P<0.05$为差异有统计学意义.

2 结果

2.1 *研究对象的特征* 2100例通过胃镜诊断的胃癌, 其中41例为间期胃癌. 男性27例, 占65.8%, 女性14例占34.2%. 年龄35-75岁, 平均年龄52.56岁±10.60岁, 间期癌发生的平均时间18.9 mo. 41例间期胃癌中6例为早期胃癌, 35例为进展期胃癌. 位于胃窦的18例, 位于胃体的15例. 内镜下表现为溃疡型的24例占58.5%, 隆起型的15例占36.6%, 浸润型的2例占4.9%. 病理分型为分化型腺癌的占80.5%(表1).

漏诊胃癌组的15例, 其中平均年龄为48岁, 间期癌发生的平均时间5.1 mo, 早期胃癌占6.7%, 位于胃窦的8例占53.4%, 病理学为分化型腺癌的占80%, 有报警症状的占26.7%; 潜在胃癌组的26例, 其中平均年龄为54岁, 间期癌发生的平均时间26.9 mo, 早期胃癌占19.3%, 位于胃窦的12例占46.2%, 病理学为分化型腺癌的占80.8%, 有报警症状的占7.7%.

表 2　漏诊胃癌与潜在胃癌的对比

项目	漏诊胃癌	潜在胃癌	*P*值
n	15	26	
年龄(岁)	48.53±6.6	54.88±11.9	0.034
男性[*n*(%)]	10(66.7)	16(61.5)	
间期时间(mo)	5.1±2.6	26.8±15.1	
早期胃癌[*n*(%)]	1(6.7)	5(19.3)	
进展期胃癌[*n*(%)]	14(93.3)	21(80.7)	
大体形态[*n*(%)]			
隆起型	5(33.3)	8(30.8)	
溃疡型	8(53.3)	17(65.3)	
浸润型	2(13.3)	1(3.8)	
病变部位[*n*(%)]			
贲门	0	2(7.7)	
胃底	1(6.6)	3(11.5)	
胃体	6(40.0)	9(34.6)	
胃窦	8(53.4)	12(46.2)	
组织学[*n*(%)]			
中低分化腺癌	12(80.0)	21(80.8)	
未分化癌	1(6.7)	0	
印戒细胞癌	2(13.3)	4(15.4)	
类癌	0	1(3.8)	
家族史[*n*(%)]	2(13.4)	4(15.4)	
报警症状[*n*(%)]	4(26.7)	2(7.7)	

2.2 *漏诊胃癌与潜在胃癌的比较* 漏诊胃癌组与潜在胃癌组的漏诊胃癌组的平均年龄为48.53岁, 潜在胃癌组的平均年龄为54.88岁, 漏诊胃癌组的平均年龄显著小于潜在胃癌组的平均年龄(P = 0.034). 漏诊胃癌组的有报警症状的占26.7%, 而潜在胃癌组的占7.7%(表2). 报警症状包括吞咽苦难、消瘦及可疑消化道出血(贫血、黑便、呕血)[6].

2.3 *治疗方法及预后* 41例间期胃癌患者中6例早期胃癌, 其中1例行内镜黏膜下切除术, 余5例行胃切除术, 进展期胃癌中4例因拒绝进一步治疗出院未随访, 3例因肿瘤转移性姑息性化疗, 余33例行胃切除术.

3 讨论

胃癌的预后与诊治时机关系密切, 进展期胃癌即使接受以外科手术为主的综合治疗, 5年生存率仍低于30%[7], 且生活质量低, 给家庭及国家带了沉重负担, 而早期胃癌在内镜下即可获得根治性治疗, 5年生存率超过90%[8], 大大节约了医疗资源. 但是我国早期胃癌诊治率远低于日本和韩国, 因其有国家癌症筛查项目, 检

出的早期胃癌占全部胃癌检出病例可达50%[9], 而中国和西方国家的早期胃癌检出病例只占胃癌的5%-20%, 2007年上海10个不同等级的医疗机构的早期胃癌检出率占9.61%[10]. 内镜及内镜下活组织检查是目前诊断胃癌的金标准, 尤其对于平坦型和非溃疡型胃癌的检出率高于X线钡餐等方法. 因此, 胃镜的筛查对于发现早期胃癌很有帮助, 但是, 由于在这方面的研究有限, 最佳的筛查间隔时间至今仍未被明确提出. 日本的Shiratori等[11]认为1.5年的筛查间隔时间足以发现早期胃癌. Mori等[12]则提倡2年的筛查间隔时间. Lee等[13]建议对于不伴有肠化生的需要3年的间隔时间, 而伴有肠化生的则需要2年的筛查间隔时间. 然而, 本研究得出的间期胃癌发生的平均间隔时间为18.9 mo, 不足2年时间. 按照潜在胃癌组的平均间期26.8 mo, 因此, 本研究认为合适的筛查间期应不超过3年.

胃癌的早期症状不容易发现, 因其病症与普通消化道疾病类似, 可能仅有腹胀、腹痛、腹部不适等. Cho等[14]在做了调查并指出: 内镜检测胃癌的假阴性率为25.8%. 间期胃癌可能发生于筛查内镜阴性后也可能是筛查内镜时没有及时发现异常的黏膜. 本研究中15例漏诊胃癌中有6例内镜下表现为溃疡或者糜烂, 但当地医生并未取活检, 可能遗漏了胃癌的诊断. 根据共识意见[15], 发现可以病灶应取活组织检查, 取活组织块数视病灶大小而定, 病变最大径>1 cm, 取标本数至少2块; >2 cm, 取标本数至少3块; >3 cm, 取标本数至少4块, 标本因足够大, 深度应达黏膜肌层.

本次回顾性分析中3例萎缩性胃炎伴肠化的患者不到1年就发展为胃癌, 1例萎缩性胃炎伴轻度异型增生的患者2年后发展为胃癌, 期间并未行内镜和病理随访. 根据2006年中国慢性胃炎共识意见[16], 不伴肠化和异型增生的萎缩性胃炎患者可每1-2年行内镜和病理随访1次; 活检有中重度萎缩或伴有肠化的萎缩性胃炎患者每1年左右随访1次; 伴有轻度异型增生并剔除取于癌旁或明显局部病灶者, 根据内镜检查和临床情况缩短至每6 mo左右随访1次; 重度异型增生患者立即复查胃镜和病理, 必要时行手术治疗或内镜下局部治疗. 而2012年欧洲胃癌癌前状态处理共识意见[17], 则建议萎缩性胃炎伴或不伴肠化应每3年随访1次胃镜并活检. 有异型增生但内镜下无明显病变的患者需要密切随访, 对于高级别和低级别异型增生的患者分别采取即刻6-12、12 mo内的随访, 而内镜下可见病变的异型增生应行分期分级并予摘除. 早期胃癌的发现率高低与内镜医师的技术水平与经验密切相关, 常规的白光内镜无法准确诊断和区分胃癌癌前状态, 应用窄带成像或放大内镜可以提高癌前状态的诊断率, 另外, 至少需要胃大弯和胃小弯、胃近端和胃远端的4块标本, 才能准确诊断胃癌癌前状态.

同行评价

本文提出的“间期胃癌”概念、胃镜筛查时间等可以供临床医生参考, 具有一定的实用性.

4 参考文献

1 Ferlay J, Soerjomataram I, Dikshit R, Eser S, Mathers C, Rebelo M, Parkin DM, Forman D, Bray F. Cancer incidence and mortality worldwide: sources, methods and major patterns in GLOBOCAN 2012. *Int J Cancer* 2015; 136: E359-E386 [PMID: 25220842 DOI: 10.1002/ijc.29210]

2 Hahm MI, Choi KS, Park EC, Kwak MS, Lee HY, Hwang SS. Personal background and cognitive factors as predictors of the intention to be screened for stomach cancer. *Cancer Epidemiol Biomarkers Prev* 2008; 17: 2473-2479 [PMID: 18768518 DOI: 10.1158/1055-9965.epi-08-0027]

3 Sanduleanu S, le Clercq CM, Dekker E, Meijer GA, Rabeneck L, Rutter MD, Valori R, Young GP, Schoen RE. Definition and taxonomy of interval colorectal cancers: a proposal for standardising nomenclature. *Gut* 2015; 64: 1257-1267 [PMID: 25193802 DOI: 10.1136/gutjnl-2014-307992]

4 Hamilton SR, Aaltonen LA. Pathology and genetics of tumours of the digestive system: IARC WHO classification of tumours. Lyon: IARC press, 2000: 8

5 Raftopoulos SC, Segarajasingam DS, Burke V, Ee HC, Yusoff IF. A cohort study of missed and new cancers after esophagogastroduodenoscopy. *Am J Gastroenterol* 2010; 105: 1292-1297 [PMID: 20068557 DOI: 10.1038/ajg.2009.736]

6 Kapoor N, Bassi A, Sturgess R, Bodger K. Predictive value of alarm features in a rapid access upper gastrointestinal cancer service. *Gut* 2005; 54: 40-45 [PMID: 15591502 DOI: 10.1136/gut.2004.039438]

7 Ajani JA, Bentrem DJ, Besh S, D'Amico TA, Das P, Denlinger C, Fakih MG, Fuchs CS, Gerdes H, Glasgow RE, Hayman JA, Hofstetter WL, Ilson DH, Keswani RN, Kleinberg LR, Korn WM, Lockhart AC, Meredith K, Mulcahy MF, Orringer MB, Posey JA, Sasson AR, Scott WJ, Strong VE, Varghese TK, Warren G, Washington MK, Willett C, Wright CD, McMillian NR, Sundar H. Gastric cancer, version 2.2013: featured updates to the NCCN Guidelines. *J Natl Compr Canc Netw* 2013; 11: 531-546 [PMID: 23667204]

8 Isobe Y, Nashimoto A, Akazawa K, Oda I, Hayashi K, Miyashiro I, Katai H, Tsujitani S,

Kodera Y, Seto Y, Kaminishi M. Gastric cancer treatment in Japan: 2008 annual report of the JGCA nationwide registry. *Gastric Cancer* 2011; 14: 301-316 [PMID: 21894577 DOI: 10.1007/s10120-011-0085-6]

9 Shiraishi N, Yasuda K, Kitano S. Laparoscopic gastrectomy with lymph node dissection for gastric cancer. *Gastric Cancer* 2006; 9: 167-176 [PMID: 16952034 DOI: 10.1007/s10120-006-0380-9]

10 上海市早期胃癌协作组. 上海不同等级10个医疗机构早期胃癌的筛选结果比较. 中华消化内镜杂志 2007; 24: 19-22

11 Shiratori Y, Nakagawa S, Kikuchi A, Ishii M, Ueno M, Miyashita T, Sakurai T, Negami J, Suzuki T, Sato I. Significance of a gastric mass screening survey. *Am J Gastroenterol* 1985; 80: 831-834 [PMID: 4050756 DOI: 10.1016/0002-9378(59)90596-4]

12 Mori Y, Arita T, Shimoda K, Yasuda K, Yoshida T, Kitano S. Effect of periodic endoscopy for gastric cancer on early detection and improvement of survival. *Gastric Cancer* 2001; 4: 132-136 [PMID: 11760078 DOI: 10.1007/pl00011735]

13 Lee H, Min BH, Lee JH, Son HJ, Kim JJ, Rhee JC, Kim S, Rhee PL. Survival outcome associated with the screening interval for gastric cancer in Korea. *Digestion* 2011; 84: 142-148 [PMID: 21525769 DOI: 10.1159/000326857]

14 Cho YS, Chung IK, Kim JH, Jung Y, Lee TH, Park SH, Kim SJ. Risk factors of developing interval early gastric cancer after negative endoscopy. *Dig Dis Sci* 2015; 60: 936-943 [PMID: 25316551 DOI: 10.1007/s10620-014-3384-z]

15 中华医学会消化内镜学分会, 中国抗癌协会肿瘤内镜专业委员会. 中国早期胃癌筛查及内镜诊治共识意见(2014年, 长沙). 中华消化杂志 2014; 34: 433-448

16 中华医学会消化病学分会. 中国慢性胃炎共识意见(2006年, 上海). 胃肠病学 2006; 11: 674-684

17 Dinis-Ribeiro M, Areia M, de Vries AC, Marcos-Pinto R, Monteiro-Soares M, O'Connor A, Pereira C, Pimentel-Nunes P, Correia R, Ensari A, Dumonceau JM, Machado JC, Macedo G, Malfertheiner P, Matysiak-Budnik T, Megraud F, Miki K, O'Morain C, Peek RM, Ponchon T, Ristimaki A, Rembacken B, Carneiro F, Kuipers EJ. Management of precancerous conditions and lesions in the stomach (MAPS): guideline from the European Society of Gastrointestinal Endoscopy (ESGE), European Helicobacter Study Group (EHSG), European Society of Pathology (ESP), and the Sociedade Portuguesa de Endoscopia Digestiva (SPED). *Endoscopy* 2012; 44: 74-94 [PMID: 22198778 DOI: 10.1055/s-0031-129141]

编辑: 郭鹏 电编: 都珍珍

WCJD 世界华人消化杂志®

在线投稿: http://www.baishideng.com/wcjd/ch/index.aspx
帮助平台: http://www.wjgnet.com/esps/helpdesk.aspx
DOI: 10.11569/wcjd.v24.i1.109

世界华人消化杂志 2016年1月8日; 24(1): 109-115
ISSN 1009-3079 (print) ISSN 2219-2859 (online)
© 2016年版权归百世登出版集团有限公司所有.

MSCT和MRI在布加综合征诊疗中的应用

刘德翰, 夏向文, 袁 锋, 梁 斌, 梁惠民, 冯敢生

刘德翰, 夏向文, 袁锋, 梁斌, 梁惠民, 冯敢生, 华中科技大学同济医学院附属协和医院介入放射科 湖北省武汉市 430022

刘德翰, 主要从事医学影像与核医学和介入放射学方面的研究.

作者贡献分布: 此课题由梁惠民、夏向文及冯敢生设计; 研究过程及论文写作由刘德翰、夏向文及袁锋操作完成; 数据分析由梁斌指导完成.

通讯作者: 梁惠民, 主任医师, 430022, 湖北省武汉市解放大道1277号, 华中科技大学同济医学院附属协和医院介入放射科. lhmdsa@aliyun.com

收稿日期: 2015-09-27
修回日期: 2015-11-25
接受日期: 2015-11-30
在线出版日期: 2016-01-08

Clinical application of MSCT and MRI in diagnosis and interventional therapy of Budd-Chiari syndrome

De-Han Liu, Xiang-Wen Xia, Feng Yuan, Bin Liang, Hui-Min Liang, Gan-Sheng Feng

De-Han Liu, Xiang-Wen Xia, Feng Yuan, Bin Liang, Hui-Min Liang, Gan-Sheng Feng, Department of Interventional Radiology, Union Hospital, Tongji Medical College, Huazhong University of Science and Technology, Wuhan 430022, Hubei Province, China

Correspondence to: Hui-Min Liang, Chief Physician, Department of Interventional Radiology, Union Hospital, Tongji Medical College, Huazhong University of Science and Technology, 1277 Jiefang Road, Wuhan 430022, Hubei Province, China. lhmdsa@aliyun.com

Received: 2015-09-27
Revised: 2015-11-25
Accepted: 2015-11-30
Published online: 2016-01-08

Abstract

AIM: To assess the clinical value of multislice spiral computed tomography (MSCT) and magnetic resonance imaging (MRI) in the diagnosis and interventional therapy of Budd-Chiari syndrome (BCS).

METHODS: Operation data and MSCT and MRI imaging data for 53 patients with BCS confirmed by digital subtraction angiography (DSA) or interventional therapy were analyzed retrospectively. There were 35 males and 18 females, and 49 had a primary disease and 4 had a secondary disease. BCS was divided into 3 types: inferior vena cava (IVC), hepatic vein (HV) and mixed obstruction (MIX). After evaluating the direct signs, collateral vessels, caudate lobe changes, liver enhancement features, signs of portal hypertension and co-morbidities, we compared them with DSA results.

RESULTS: The diagnostic accuracies of MSCT and MRI for BCS were 82.9% and 93.8%, respectively, and there was no statistical difference between them (χ^2 = 1.489, P > 0.05). Not only lesion location, obstruction nature, obstruction length and shape direction, relationship to surrounded tissue, but also collateral vessels and their spatial relationships inside/outside the liver of 49 cases with BCS were displayed exactly. There were 17 patients with membranous obstruction of IVC, including 9 apertured cases and 8 imperforate cases. There were 7 cases with segmental occlusion of IVC (≤ 2.5 cm) and 8 long-segment occlusion patients (>2.5 cm). "Dangerous" collateral vessels in 14 patients, HV in 7 cases and accessory hepatic vein in 3 patients which needed to be treated were demonstrated distinctly. MRI showed location and stage of thrombus in IVC and/

背景资料
布加综合征(Budd-Chiari syndrome, BCS)的病因尚未明确, 临床表现多变, 没有特异性, 介入治疗已成为BCS的首选治疗方法. 影像学对BCS的诊断有着特殊优势, 术前影像学诊断及评估, 对于手术方案的制订、提高手术成功率和降低并发症至关重要.

同行评议者
文碧秀, 教授, 中山大学附属第一医院放射治疗科

研发前沿

外科手术治疗BCS创伤大，并发症多；介入治疗适应症广、创伤小、并发症少、恢复快，成为BCS的首选治疗方法. 术前必须明确诊断，进行影像学评估. 超声常用于BCS的初步筛查，但其不能全面整体地反映血管全貌，且对侧支远、重叠的侧支血管显示不佳. 如何提高手术成功率、降低并发症，保证介入治疗安全、高效、经济，亟待解决.

or HV accurately in 8 cases. MSCT found thrombus in IVC and/or HV in 12 patients, and demonstrated calcification in IVC in 18 cases. The operations were successful in all patients. Target vessels were patent, and stent position was appropriate as revealed by reexamination 3 months later.

CONCLUSION: MSCT and MRI can provide comprehensive information for the diagnosis and interventional therapy of BCS.

© 2016 Baishideng Publishing Group Inc. All rights reserved.

Key Words: Multislice spiral computed tomography; Magnetic resonance imaging; Budd-Chiari Syndrome; Digital subtraction angiography; Interventional therapy

Liu DH, Xia XW, Yuan F, Liang B, Liang HM, Feng GS. Clinical application of MSCT and MRI in diagnosis and interventional therapy of Budd-Chiari syndrome. Shijie Huaren Xiaohua Zazhi 2016; 24(1): 109-115 URL: http://www.wjgnet.com/1009-3079/24/109.asp DOI: http://dx.doi.org/10.11569/wcjd.v24.i1.109

摘要

目的: 探讨多排螺旋CT(multislice spiral computed tomography, MSCT)及核磁共振成像(magnetic resonance imaging, MRI)在布加综合征(Budd-Chiari syndrome, BCS)诊疗中的应用价值.

方法: 回顾性分析53例经数字减影血管造影(digital subtraction angiography, DSA)或介入手术证实BCS患者的MSCT、MRI和手术资料. 男35例, 女18例; 原发型49例, 继发型4例; 将BCS分为3型: 下腔静脉型、肝静脉型和混合型. 分析其直接征象、侧支血管、尾叶改变、强化特点、门脉高压征象以及合并疾病等, 与DSA结果比较.

结果: MSCT和MRI对BCS的诊断正确率分别为82.9%、93.8%, 差异无统计学意义(χ^2 = 1.489, P>0.05). 49例准确显示BCS病变部位、阻塞性质、阻塞长度及走形方向、与周围组织的关系; 准确显示肝内、肝外侧枝血管及其空间位置关系. 下腔静脉(inferior vena cava, IVC)膜性阻塞17例, 有孔型9例, 无孔型8例; IVC节段性闭塞7例(≤2.5 cm), 长段闭塞8例(>2.5 cm). 14例清晰显示"危险"侧支血管, 清晰显示需成形的肝静脉(hepatic vein, HV)7例, 副肝静脉3例. 8例MRI准确显示IVC和/或HV内血栓的位置、血栓分期, 12例MSCT发现IVC和/或HV内血栓; 18例MSCT显示IVC内钙化. 全部手术成功, 3 mo后复查, 治疗血管血流通畅、支架位置佳.

结论: MSCT和MRI为BCS的诊断和介入治疗提供丰富、全面的信息, 具有重要的应用价值.

© 2016年版权归百世登出版集团有限公司所有.

关键词: 多排螺旋CT; 磁共振成像; 布加综合征; 数字减影血管造影; 介入治疗

核心提示: 多排螺旋CT和核磁共振成像诊断布加综合征(Budd-Chiari syndrome, BCS)的正确率高, 可以显示典型征象、帮助鉴别诊断, 精准指导介入治疗, 使BCS的治疗更加安全、高效、经济.

刘德翰, 夏向文, 袁锋, 梁斌, 梁惠民, 冯敢生. MSCT和MRI在布加综合征诊疗中的应用. 世界华人消化杂志 2016; 24(1): 109-115 URL: http://www.wjgnet.com/1009-3079/24/109.asp DOI: http://dx.doi.org/10.11569/wcjd.v24.i1.109

0 引言

布加综合征(Budd-Chiari syndrome, BCS)是各种原因引起的肝静脉(hepatic vein, HV)和/或下腔静脉(inferior vena cava, IVC)肝段部分或完全梗阻、血液回流障碍, 表现为门脉高压和/或IVC高压的两大症候群[1]. 我国各地都有BCS病例报道, 黄河下游地区病例相对集中. 从世界范围看, 欧美国家报道较少, 中国、印度、尼泊尔等发展中国家较多[2,3]. 目前病因尚未明确, 临床表现多变, 没有特异性[4]. 介入治疗已成为BCS的首选治疗方法[5]. 影像学对BCS的诊断有着特殊优势, 术前影像学诊断及评估, 对于手术方案的制订、提高手术成功率和降低并发症至关重要. 本文回顾性分析53例经数字减影血管造影(digital subtraction angiography, DSA)或介入手术证实的BCS, 旨在探讨BCS介入治疗所需的各种多排螺旋CT(multislice spiral computed tomography, MSCT)及核磁共振成像(magnetic resonance imaging, MRI)数据和征象, 为介入治疗及术后随访提供指导.

1 材料和方法

1.1 材料 选择2009-11/2014-10华中科技大学同济医学院附属协和医院行DSA或介入手术治疗的53例BCS患者; 纳入标准: 有肝大、腹胀、腹痛、腹水、纳差、乏力、胸腹壁/腰背部静脉曲张、上消化道出血、下肢水肿、下肢静脉曲张、下肢色素沉着、月经不调、不孕、阴囊水肿、脐疝、乳腺发育等症状或体征; 超声提示IVC和/或HV阻塞/血栓形成; IVC及肝静脉MSCT或MRI进一步明确BCS. 排除标准: (1)外院已确诊, 直接来华中科技大学同济医学院附属协和医院行介入治疗的患者; (2)介入术前未行MSCT或MRI, 术后复查行IVC及肝静脉CT或MRI检查. 将53例患者分为MSCT组和MRI组, 其中4例患者同时行MSCT及MRI. 各组BCS患者的临床资料如表1.

1.2 方法

1.2.1 检查: MSCT采用16排以上高级全身CT机. 检查前口服阴性对比剂并训练患者屏气. 行腹部CT平扫加多期增强扫描, 如果HV显示不清, 可延迟扫描以保证HV及IVC的显影达到要求. MRI采用高场或超高场超导磁共振仪, 行腹部MRI平扫加多期增强扫描. 对比剂多采用钆喷替酸葡甲胺(Gd-DTPA), 使用呼吸补偿、空间预饱和等技术. 后处理技术包括: 多平面重建(multiplanar reconstruction, MPR)、最大密度投影(maximum intensity projection, MIP)、容积再现(volume rendering, VR)、表面遮盖显示(shaded surface display, SSD)、仿真内镜(virtual endoscopy, VE). 重建HV、IVC、肝外侧枝血管, 结合多角度旋转和切割功能充分显示病变. 根据文献[6-8]的标准进行分型: (1)IVC:下腔静脉膜性阻塞; 下腔静脉节段性阻塞; 下腔静脉阻塞伴血栓形成; (2)HV: 肝静脉局限性阻塞; 肝静脉广泛性阻塞; 肝静脉和副肝静脉阻塞; (3)混合性型(MIX): 下腔静脉和肝静脉阻塞; 下腔静脉和肝静脉阻塞伴副肝静脉代偿. MSCT/MRI与DSA结果比较, 仅明确诊断者定义为诊断正确. 直接起自IVC闭塞端的侧支血管, 或侧支血管增粗、迂曲、重叠, 对介入治疗影像较大的定义为“危险”侧支血管[9].

1.2.2 介入诊疗: 采用Siemens Artis Zee或Siemens Angiostar DSA系统. 先行经股静脉和/或右颈内静脉行IVC造影, 再将导管置于HV或副肝静脉开口造影, 必要时超声导向下经皮肝穿刺HV或副肝静脉造影. 根据BCS分型决定手术方式, 可行置管溶栓/血栓抽吸、经皮腔内血管成形术(percutaneous transluminal angioplasty, PTA)、支架置入术(endovascular stent, ES)、经颈静脉肝内门腔静脉支架分流术(transjugular intrahepatic portosystemic stent shunt, TIPSS)或保守治疗. 先用导丝尝试通过静脉阻塞段, 需破膜的适时完成穿刺破膜. IVC合并血栓者, 先行置管溶栓, 必要时行血栓捣碎/抽吸、PTA和/或ES. 所用球囊直径为6、8、10、15、18、20、25 mm, 长度40 mm(德国BARD公司、美国Cordis公司或COOK公司). 支架型号包括: “Z”型裸支架为30 mm×100 mm 8枚、30 mm×75 mm 7枚、25 mm×75 mm 4枚、30 mm×60 mm 1枚、30 mm×70 mm 1枚、30 mm×52 mm 1枚(美国COOK公司或沈阳永通公司); 自膨式裸支架为14 mm×40 mm 2枚、12 mm×40 mm 1枚、10 mm×80 mm 3枚(美国COOK公司、EV3公司或德国BARD公司); 覆膜支架为8 mm×40 mm 1枚、8 mm×80 mm 1枚(德国BARD公司或美国EV3公司).

统计学处理 采用SPSS19.0软件进行统计分析, 比较两组BCS患者的一般资料、诊断正确率, 一般资料采用t检验或Mann-Whitney U检验, 诊断正确率采用χ^2检验, 检验水准α = 0.05, 以P<0.05为差异具有统计学意义.

2 结果

MSCT和MRI对BCS的诊断正确率分别为82.9%、93.8%, 差异无统计学意义(χ^2 = 1.489, P>0.05). 49例准确显示BCS病变部位、阻塞性质、阻塞长度及走形方向、与周围组织的关系; 准确显示肝内、肝外侧枝血管及其空间位置关系. IVC膜性阻塞17例, 有孔型9例, 无孔型8例; IVC节段性闭塞7例(≤2.5 cm), 长段闭塞8例(>2.5 cm). 14例清晰显示“危险”侧支血管(图1), 清晰显示需成形的HV 7例, 副肝静脉3例. 8例MRI准确显示IVC和/或HV内血栓的位置、血栓分期(图2), 12例MSCT发现IVC和/或HV内血栓; 18例MSCT显示IVC内钙化. 两种检查显示肝脏体积增大28例, 尾叶增大23例, 腹水44例, 脾大47例, 胆囊增大15例. 6例合并肝肿瘤(图3); 肝静脉型肝静脉广泛性阻塞TIPSS后血流回心、门脉通畅(图4). 12例合并

相关报道

影像学对BCS的诊断有着特殊优势. 近年来随多排螺旋CT(multislice spiral computed tomography, MSCT)、核磁共振成像(magnetic resonance imaging, MRI)设备和技术的突飞猛进, BCS的检出率显著提高. 介入放射学技术日趋成熟, 随着认识的深入, 介入治疗BCS的适应症将进一步扩大, 疗效将进一步提高.

创新盘点
本文对CT和MRI在BCS诊疗中的应用做了详细阐述, 对如何指导介入治疗进行了深入分析.

表 1 MSCT组与MRI组临床资料的比较

分组	MSCT组(n = 41)	MRI组(n = 16)	统计量	P值
性别(男：女)	27：14	11：5	318.500	0.836
年龄(岁)	44.00 ± 11.94	46.13 ± 10.66	−0.621	0.537
病程(≤6 mo：>6 mo)	26：15	11：5	310.500	0.707
病因(原发：继发)	39：2	14：2	353.000	0.316
分型(HV：IVC：MIX)	6：8：27	3：5：8	279.000	0.316
腹胀(n)	23	10	349.000	0.663
脾大(n)	34	13	322.500	0.882
双下肢水肿(n)	15	7	351.500	0.621
胸腹壁/腰背部静脉曲张(n)	36	14	327.000	0.975

MSCT: 多排螺旋CT; MRI: 核磁共振像; HV: 肝静脉; IVC: 下腔静脉; MIX: 混合性型.

表 2 各型BCS治疗方法

分组	HV	IVC	MIX	合计
单纯球囊扩张	3	7	12	22
直接支架置入	0	1	2	3
球囊扩张+支架置入	1	3	11	15
血栓抽吸+支架置入	0	0	1	1
置管溶栓+腔内成形	0	1	6	7
TIPSS	3	0	1	4
保守治疗	0	0	1	1
合计	7	12	34	53

BCS: 布加综合征; HV: 肝静脉; IVC: 下腔静脉; MIX: 混合性型; TIPSS: 经颈静脉肝内门腔静脉支架分流术.

肝囊肿或肾囊肿, 2例合并肝动静脉畸形, 4例合并脾血管瘤, 1例合并肝结核, 1例妊娠合并BCS. 全部手术成功, 术后造影证实治疗血管恢复通畅. 单纯股静脉入路19例, 单纯颈静脉入路1例, 股静脉+颈静脉入路23例, 股静脉+HV入路6例, 经皮肝穿门静脉+颈静脉入路3例, 颈静脉+HV入路1例. 22例需破膜的顺利完成穿刺破膜. 各型BCS治疗方法如表2. 手术时间: 25-156 min, 平均82.6 min. IVC及HV无破裂出血, 短期无其他手术相关并发症. 53例患者3 mo后超声、MSCT或MRI复查, 治疗血管血流通畅, 支架位置佳.

3 讨论

外科手术治疗BCS创伤大, 并发症多, 术后死亡率高和复发率高; 与外科治疗方法相比, 介入治疗适应症广、创伤小、并发症少、恢复快, 目前几乎完全替代外科手术, 成为BCS的首选治疗方法[5]. 术前必须明确诊断, 进行影像学评估. 超声常用于BCS的初步筛查, 但其不能全面整体地反映血管全貌, 且对远侧支的观察尚有不足之处, 有时对相互重叠的侧支血管不能清晰辨认, 把异常的侧支误认为狭窄血管[10,11]. IVC及肝静脉MSCT/MRI能为介入治疗提供更丰富、全面的信息.

MSCT和MRI对BCS的诊断正确率高, 两者均能显示典型征象: HV和/或IVC阻塞位置、血栓的有无及分期、肝内外侧支循环、肝脏的形态学变化、强化方式, 伴发改变如胸腹水、脾大、胆囊增大. 通过图像后处理还可以充分显示BCS病变阻塞性质、阻塞长度及走形方向、HV与IVC的空间位置关系、其与周围组织的关系、“危险”侧支血管、门脉通畅情况, 准确分型. 显示HV、IVC通畅情况及血栓时, MRI优于MSCT[12,13], 本资料中15例MRI均正确显示. MSCT仅能发现血栓, 不能很

图 1　IVC阻塞型IVC膜性阻塞. A: IVC膜性闭塞、“危险”侧支及钙化(如箭头所示); B: 造影证实“危险”侧支(如箭头所示); C: 破膜、球囊扩张及支架置入术后IVC恢复通畅. IVC: 下腔静脉.

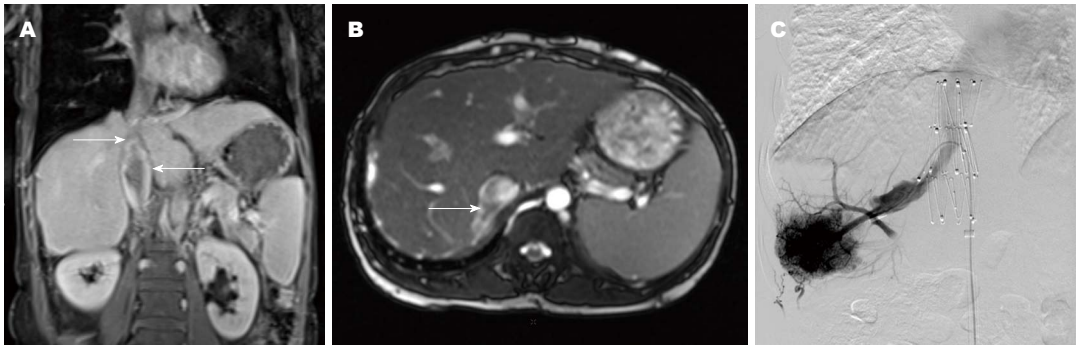

图 2　混合型IVC和肝静脉阻塞伴副肝静脉代偿. A: IVC节段性闭塞并混合型血栓形成(如箭头所示); B: 血栓累及副肝静脉开口(如箭头所示); C: 溶栓+腔内成形术后IVC及副肝静脉恢复通畅. IVC: 下腔静脉.

应用要点

MSCT和MRI能为BCS诊治提供丰富、全面的信息, 有助于手术方案的制定、提高成功率、降低并发症, 同时消除盲目性、缩短手术时间、减少不必要耗材的使用.

好的分期, 血栓密度较高、合并钙化时提示陈旧性血栓; 发现IVC内钙化MSCT优于MRI. 同时显示合并疾病, 如肝肿瘤、胆石症、梗阻性黄疸、肝肾囊肿、肝动静脉畸形、血管瘤、肾结石、肾积水、骨质病变等. 8例患者MSCT及MRI未能正确诊断, 分析其原因如下: IVC肝段闭塞, IVC-副肝静脉-HV-右心房代偿良好, 血液回流快, MSCT常规扫描显示不佳; IVC膜性阻塞或合并血栓形成, 碘造影剂充盈IVC不良、混合不均, 造成血栓或长段闭塞的假象; 未行延迟扫描, MSCT显示HV病变及IVC内隔膜不如MRI.

BCS还需与肝炎后肝硬化门脉高压症、肝窦阻塞综合征(hepatic sinusoidal obstruction syndrome, HSOS)、中下段下腔静脉阻塞综合征等鉴别. 肝内及肝外侧支血管、IVC肝段钙化、肝段以下的IVC扩张等的显示是BCS与肝炎后肝硬化的重要鉴别征象[14,15]. HSOS闭塞平面位于肝小静脉, 而HV和IVC通畅, 无肝内外侧支血管[16-19]. 中下段下腔静脉阻塞综合征, 结合病史、临床表现、MSCT及MRI表现常易与BCS鉴别[20].

有了以上信息, 即可进行充分术前评估、制定手术方案. 首先, MSCT/MRI可以评估穿刺的安全性. IVC走形方向决定穿刺破膜方向; IVC钙化, 则穿刺时很硬、阻力大、疼痛较重, 破裂风险高. 误穿危险“侧支”, 有破裂出血风险. 确定IVC周围有无肝组织等包绕, 部分包绕或无包绕, 则穿破出血风险高. 血管成像显示IVC闭塞部位紧邻右心房下缘时, 注意心脏损伤风险.

其次是手术入路的选择, 尽量减少穿刺点, 减少创伤. MSCT/MRI有助于确定最佳开通血管, 选择粗大、走行较直、利于穿刺的HV或副肝静脉. 对于HV型BCS, 经颈内静脉入路是开通的最佳途径[21]. 经颈内静脉或股静脉途径不能开通者, 才考虑经皮肝穿刺途径. 本资料中仅6例使用经皮穿刺HV途径. 我们的方法是超声导向下先用21 G细针穿刺造影, 细导丝试探, 再次确定治疗靶血管后引入血管鞘. 该技术的好处是创伤小、出血风险极低, 可多点多支血管穿刺. 对于IVC阻塞, 膜性有孔型可单纯股静脉入路; 膜性无孔型、节段性闭塞、长段闭塞的选择颈内静脉+股静脉入路. 本资料中1例患者术前MRI

名词解释
BCS: 是各种原因引起的肝静脉和/或下腔静脉肝段部分或完全梗阻、血液回流障碍, 表现为门脉高压和/或下腔静脉高压的两大症候群.

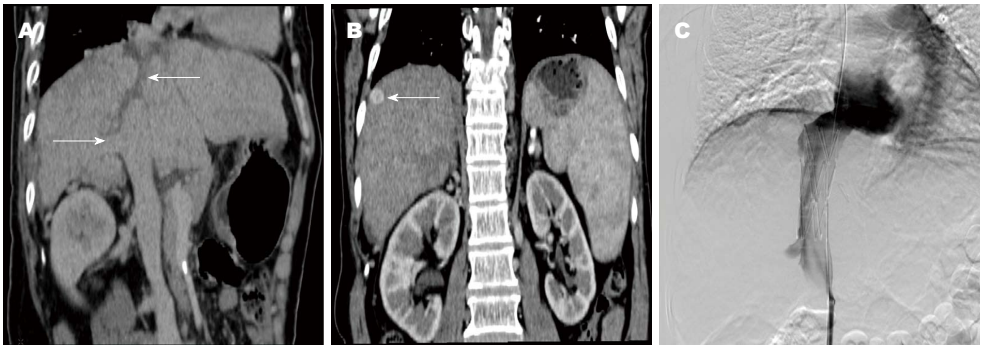

图 3　混合型IVC和肝静脉阻塞伴副肝静脉代偿(无肝炎病史). A: IVC长段闭塞及走形方向、副肝静脉通畅(如箭头所示); B: 小肝癌, 外科术后病检为低分化肝细胞癌(如箭头所示); C: 破膜、球囊扩张+支架置入术后IVC恢复通畅. IVC: 下腔静脉.

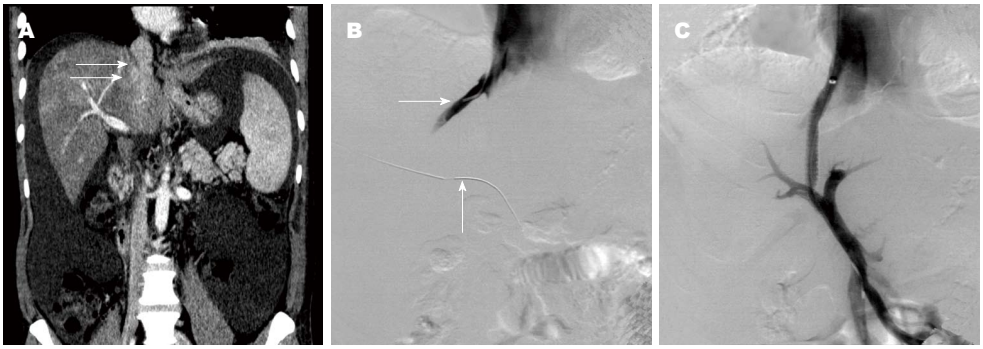

图 4　肝静脉型肝静脉广泛性阻塞. A: 肝右静脉杵头并初步制定穿刺路径, 肝脏呈花斑样强化型、脾大、大量腹水(如箭头所示); B: 肝右静脉主干开通, 为保证顺利穿刺, 门脉用微导丝标记(如箭头所示); C: 经颈静脉肝内门腔静脉支架分流术后血流回心、门脉通畅.

证实IVC肾静脉平面以下、髂静脉节段性陈旧闭塞, 直接选择颈静脉入路. 混合型BCS, 先处理IVC, 再治疗HV. 本资料中22例需IVC破膜者和4例行TIPSS者均结合MSCT和/或MRI图像, 确定穿刺点、穿刺角度、穿刺方向、避开“危险”侧支血管, 用RUPS-100穿刺针上入路向下顺利穿刺成功.

再次是手术方式的选择: HV主干、IVC膜性或节段性阻塞患者, 首选单纯PTA. Ding等[22]报道使用直径30 mm的大球囊扩张IVC, 安全未发生破裂, 中远期疗效肯定. 若上述患者PTA术后弹性回缩明细, 长段阻塞以及合并陈旧性附壁血栓者, 行PTA+ES. 外压性阻塞直接选择ES. MSCT或MRI提示HV开口距离IVC阻塞段较近时, 应注意置入支架不能阻塞HV. HV及副肝静脉均闭塞的患者, 如果开通HV失败或开通后复发, 可选择开通副肝静脉, 亦可取得较好的效果[23]. 合并血栓的患者, 根据MSCT和MRI的表现及分期, 处理方法亦不同. 急性血栓先置管溶栓[24], 必要时行血栓抽吸术. 大块混合血栓, 综合采用术中搅拌溶栓、球囊扩张压碎血栓、置管溶栓、抽吸, 必要时放置临时滤器预防肺栓塞. 小块混合血栓直接抽吸再球囊成形, 根据具体情况决定是否置入支架. 陈旧性附壁血栓引起静脉阻塞者, 可置入支架将其压在支架于血管壁之间. 达到TIPSS治疗适应症的[25], 直接行TIPSS. 若MSCT及MRI提示至少有1支粗大的HV或副肝静脉通畅, IVC虽然闭塞但侧枝循环良好以及无症状者, 可保守治疗. 根据MSCT和MRI图像中静脉管径、夹角、阻塞段长度等的测量, 有助于血管鞘、导丝、导管、球囊和支架等器械的选择. 对于合并疾病的处理, 我们的建议是分次手术, 根据轻重缓急决定手术顺序.

MSCT及MRI还可用于术后复查. 他可显示原病变血管通畅情况、附壁血栓的变化、支架贴壁情况及有无移位、有无出血及血管周围情况、是否需要再次手术、合并疾病的变化, 比超声信息量更大、更全面.

总之, MSCT和MRI能为BCS诊治提供丰

富、全面的信息. 对手术方案的制定、提高手术成功率和降低并发症至关重要. 同时消除盲目性、缩短手术时间、减少不必要耗材的使用, 从而产生卫生经济学价值. 受客观条件所限, 本研究存在诸多不足之处, 如病例数量少, 时间跨度偏大, CT、MR、DSA机器型号不一样, 检查方法、参数不尽相同, 结果存在一定的局限性, 有待于后续大宗病例、多中心研究及前瞻性研究加以完善.

4 参考文献

1 Valla DC. Primary Budd-Chiari syndrome. *J Hepatol* 2009; 50: 195-203 [PMID: 19012988 DOI: 10.1016/j.jhep.2008.10.007]

2 Wang ZG, Zhang FJ, Yi MQ, Qiang LX. Evolution of management for Budd-Chiari syndrome: a team's view from 2564 patients. *ANZ J Surg* 2005; 75: 55-63 [PMID: 15740519 DOI: 10.1111/j.1445-2197.2005.03135.x]

3 Shrestha SM, Shrestha S. Hepatic vena cava disease: Etiologic relation to bacterial infection. *Hepatol Res* 2007; 37: 196-204 [PMID: 17362302 DOI: 10.1111/j.1872-034X.2007.00012.x]

4 谢月萍, 杜凡. 布-加综合征的诊断治疗59例. 世界华人消化杂志 2013; 21: 282-285

5 Qi XS, Ren WR, Fan DM, Han GH. Selection of treatment modalities for Budd-Chiari Syndrome in China: a preliminary survey of published literature. *World J Gastroenterol* 2014; 20: 10628-10636 [PMID: 25132785 DOI: 10.3748/wjg.v20.i30.10628]

6 祖茂衡, 徐浩, 顾玉明, 李国均, 张庆桥, 魏宁, 王诚. 不同类型Budd-Chiari综合征的介入治疗. 中华放射学杂志 1998; 32: 118-121

7 祖茂衡. 布-加综合征的影像诊断与介入治疗. 北京: 科学出版社, 2004: 212-214

8 庄银苹, 祖茂衡, 张庆桥. 1148例Budd-Chiari综合征的流行病学分布研究. 中国普通外科杂志 2011; 20: 614-617

9 张庆桥, 祖茂衡, 徐浩, 顾玉明, 李国均, 魏宁, 许伟, 刘洪涛, 崔艳峰, 陈雪荣, 闵继忠. 三维DSA在腔静脉闭塞型布加综合征诊断和介入治疗中的价值. 中华放射学杂志 2008; 42: 515-518

10 李枫, 王峰, 纪东华, 王凝芳, 刘永晟, 李城. 布-加综合征的影像诊断及综合介入治疗. 中国医学影像技术 2008; 24: 192-194

11 戚跃勇, 戴书华, 邹利光, 谭开彬, 席道友, 赵晓晏, 梁平. 肝细胞癌合并布加综合征的影像学诊断和治疗42例. 世界华人消化杂志 2003; 11: 2049-2050

12 韩新巍, 张文广, 丁鹏绪, 任建庄, 吴刚, 李臻, 闫磊, 武明辉, 史大鹏. Budd-Chiari综合征: 肝静脉CT、MRI对比分析. 临床放射学杂志 2011; 30: 55-57

13 Cheng D, Xu H, Hua R, Xu K, Lv W, Lu X, Du H, Zhang Q. Comparative study of MRI manifestations of acute and chronic Budd-Chiari syndrome. *Abdom Imaging* 2015; 40: 76-84 [PMID: 25063237 DOI: 10.1007/s00261-014-0193-y]

14 徐凯, 李麟荪. 布加综合征的CT和MRI诊断. 介入放射学杂志 2008; 14: 294-298

15 郭元星, 欧陕兴, 曾小涛, 周春生, 钱民. 双源64层CT诊断布加综合征. 医学影像学杂志 2011; 21: 1494-1497

16 DeLeve LD, Shulman HM, McDonald GB. Toxic injury to hepatic sinusoids: sinusoidal obstruction syndrome (veno-occlusive disease). *Semin Liver Dis* 2002; 22: 27-42 [PMID: 11928077 DOI: 10.1055/s-2002-23204]

17 梁广寰. 肝小静脉闭塞病(第2版). 北京: 人民卫生出版社, 2003; 1111

18 张璐西, 吴金平, 徐浩, 祖茂衡, 焦旭东, 周建华, 包作伟, 刘健红. 肝小静脉闭塞病的诊断与鉴别诊断. 介入放射学杂志 2012; 21: 987-990

19 李玥, 方海明, 章礼久. 肝小静脉闭塞综合征诊治进展. 临床荟萃 2012; 27: 1646-1648

20 崔艳峰, 祖茂衡, 徐浩, 顾玉明, 李国均, 张庆桥, 魏宁, 许伟. 中、下段下腔静脉阻塞综合征合并血栓形成的介入治疗. 徐州医学院学报 2009; 29: 189-190

21 张泽富, 梁惠民. 肝静脉型Budd-Chiari综合征的介入治疗现状. 放射学实践 2008; 23: 934-936

22 Ding PX, Han XW, Wu G, Li YD, Shui SF, Wang YL. Outcome of a retrieval stent filter and 30mm balloon dilator for patients with Budd-Chiari syndrome and chronic inferior vena cava thrombosis: a prospective pilot study. *Clin Radiol* 2010; 65: 629-635 [PMID: 20599065 DOI: 10.1016/j.crad.2010.01.023]

23 汪忠镐, 李春民, 李震, 卞策, 谷涌泉, 俞恒锡, 陈兵. 布-加综合征的进展与展望. 临床肝胆病杂志 2011; 7: 113-115

24 李震, 丁鹏绪, 汪忠镐. 布加综合征的规范化治疗. 中国血管外科杂志 2013; 5: 155-157

25 韩国宏, 何创业, 殷占新, 孟祥杰, 王建宏, 张宏博, 周新民, 吴开春, 丁杰, 樊代明. 经颈内静脉肝内门腔静脉分流术治疗Budd-Chiari综合征. 介入放射学杂志 2008; 17: 239-242

同行评价

术前影像学诊断及评估, 对于手术方案的制定、提高手术成功率和降低并发症至关重要. 本研究对今后指导BCS的治疗具有一定的创新性, 设计严谨、实践性强.

编辑: 于明茜 电编: 都珍珍

WCJD 世界华人消化杂志®

在线投稿: http://www.baishideng.com/wcjd/ch/index.aspx
帮助平台: http://www.wjgnet.com/esps/helpdesk.aspx
DOI: 10.11569/wcjd.v24.i1.116

世界华人消化杂志 2016年1月8日; 24(1): 116-120
ISSN 1009-3079 (print) ISSN 2219-2859 (online)
© 2016年版权归百世登出版集团有限公司所有.

聚乙二醇α干扰素对慢性乙型肝炎患者血清IFN-γ、IL-17、IL-10的影响作用及机制

李志强, 何玉霞, 耿建洪, 姜清河, 刘 军, 张凤艳

背景资料
乙型肝炎是最常见的传染性肝脏疾病, 部分感染者可发展为慢性肝炎、肝硬化或肝癌. 近年研究发现乙型肝炎的发生发展和机体的免疫反应关系密切, 在机体的免疫应答中细胞因子起着重要的作用.

李志强, 何玉霞, 耿建洪, 姜清河, 刘军, 张凤艳, 沧州市传染病医院感染综合科 河北省沧州市 061000

李志强, 主治医师, 主要从事乙型肝炎等传染病防治的研究.

作者贡献分布: 此课题由李志强与何玉霞设计; 研究过程由李志强、何玉霞、姜清河、刘军及张凤艳完成; 数据分析由李志强、何玉霞及刘军完成; 文章由李志强撰写; 耿建洪提供实验材料并审阅论文指导论文修改.

通讯作者: 何玉霞, 副主任护师, 061000, 河北省沧州市运河区开元大道, 沧州市传染病医院感染综合科.
breathingtiger@163.com
电话: 0317-2152063

收稿日期: 2015-11-08
修回日期: 2015-11-21
接受日期: 2015-11-30
在线出版日期: 2016-01-08

Effect of treatment with PEG-IFNα on serum levels of IFN-γ, IL-17 and IL-10 in patients with chronic hepatitis B

Zhi-Qiang Li, Yu-Xia He, Jian-Hong Geng, Qing-He Jiang, Jun Liu, Feng-Yan Zhang

Zhi-Qiang Li, Yu-Xia He, Jian-Hong Geng, Qing-He Jiang, Jun Liu, Feng-Yan Zhang, Department of Infectious Diseases, Cangzhou Hospital of Infectious Diseases, Cangzhou 061000, Hebei Province, China

Correspondence to: Yu-Xia He, Associate Chief Nurse, Department of Infectious Diseases, Cangzhou Hospital of Infectious Diseases, Kaiyuan Street, Yunhe District, Cangzhou 061000, Hebei Province, China. breathingtiger@163.com

Received: 2015-11-08
Revised: 2015-11-21
Accepted: 2015-11-30
Published online: 2016-01-08

Abstract

AIM: To detect serum levels of interferon-γ (IFN-γ), interleukin (IL)-17 and IL-10 in patients with chronic hepatitis B after treatment with PEG-IFNα.

METHODS: Serum samples were collected from patients with chronic hepatitis B, and hepatitis B surface antigen (HBsAg), HBV DNA, alanine aminotransferase (ALT), IFN-γ, IL-17 and IL-10 were tested.

RESULTS: Serum levels of IFN-γ, IL-17 and IL-10 in patients with chronic hepatitis B were significantly higher than those in normal controls ($P < 0.01$). Treatment with PEG-IFNα significantly decreased serum levels of IFN-γ, IL-17 and IL-10 ($P < 0.05$).

CONCLUSION: IFN-γ, IL-17 and IL-10 may participate in the pathogenesis of chronic hepatitis B and may have a correlation with histological inflammation. These indicators may be used to assess the result of antiviral treatment.

© 2016 Baishideng Publishing Group Inc. All rights reserved.

Key Words: Polyethylene glycol interferon α; Hepatitis B; Interferon-γ; Interleukin-17; Interleukin-10

Li ZQ, He YX, Geng JH, Jiang QH, Liu J, Zhang FY. Effect of treatment with PEG-IFNα on serum levels of IFN-γ, IL-17 and IL-10 in patients with chronic hepatitis B. Shijie Huaren Xiaohua Zazhi 2016; 24(1): 116-120
URL: http://www.wjgnet.com/1009-3079/24/116.asp
DOI: http://dx.doi.org/10.11569/wcjd.v24.i1.116

同行评议者
卡世全, 副主任医师, 甘肃省兰州市第一人民医院消化科

摘要

目的: 研究干扰素-γ(interferon-γ, IFN-γ)、白介素(interleukin, IL)-17与IL-10在慢性乙型肝炎发病中的作用机制, 观察聚乙二醇α干扰素(polyethylene glycol interferon α, PEG-IFNα)抗病毒治疗对上述细胞因子水平的影响.

方法: 应用PEG-IFNα治疗的不同时间点抽取慢性乙型肝炎患者及健康对照组静脉血, 分离血清, 检测血清中乙型肝炎表面抗原(hepatitis B surface antigen, HBsAg)、乙型肝炎病毒脱氧核糖核酸定量(HBV DNA)、谷丙转氨酶(alanine aminotransferase, ALT)以及血清中的IFN-γ、IL-17、IL-10.

结果: 慢性乙型肝炎患者IFN-γ、IL-17、IL-10的水平均显著高于健康对照组(P<0.01). 抗病毒治疗后, 慢性乙型肝炎患者血清IFN-γ、IL-17和IL-10的水平均较治疗前显著性下降(P<0.05).

结论: IFN-γ、IL-17、IL-10共同参与了慢性乙型肝炎的发病, 此结论对预测抗病毒疗效有指导意义.

© 2016年版权归百世登出版集团有限公司所有.

关键词: 聚乙二醇α干扰素; 乙型肝炎病毒; 干扰素γ; 白介素17; 白介素10

核心提示: 干扰素-γ(interferon-γ, IFN-γ)、白介素(interleukin, IL)-17与IL-10与乙型肝炎的疾病发展密切相关, 监测乙型肝炎患者血清中IFN-γ、IL-17和IL-10的含量变化, 对了解患者病情发展程度和预测抗病毒疗效有指导意义.

李志强, 何玉霞, 耿建洪, 姜清河, 刘军, 张凤艳. 聚乙二醇α干扰素对慢性乙型肝炎患者血清IFN-γ、IL-17、IL-10的影响作用及机制. 世界华人消化杂志 2016; 24(1): 116-120
URL: http://www.wjgnet.com/1009-3079/24/116.asp
DOI: http://dx.doi.org/10.11569/wcjd.v24.i1.116

0 引言

乙型肝炎病毒是一种以不同程度肝脏炎性病变为特征的感染性疾病. 据报道全球乙型肝炎患者多达3亿, 若不防治可进展为肝硬化、肝癌等严重疾病[1]. 应用聚乙二醇α干扰素(polyethylene glycol interferon α, PEG-IFNα)是比较公认的慢性乙型肝炎的主要治疗手段之一[2]. 近年大量研究[3-5]发现炎症的反复发作和肝细胞损伤等因素与乙型肝炎的疾病发展有密切关系, 乙型肝炎患者的免疫应答等相关研究仍是该领域的热点话题, 很多研究者发现细胞因子有着举足轻重的作用. 本研究旨在探讨乙型肝炎的发病过程与干扰素-γ(interferon-γ, IFN-γ)、白介素(interleukin, IL)-17与IL-10是否相关, 并观察PEG-IFNα治疗对上述细胞因子的变化规律, 为乙型肝炎的治疗和预后提供证据.

1 材料和方法

1.1 材料 本研究收集2012-02/2013-08沧州市传染病医院感染综合科住院及门诊就诊的87例乙型肝炎患者和同一时期进行体检的40例健康人作为研究对象. 所有研究对象均对本研究内容表示知情同意并签署同意书. 病例组患者入选的诊断标准[6]: 诊断为乙型肝炎尚未接受抗病毒治疗者, 所有患者均乙型肝炎表面抗原(hepatitis B surface antigen, HBsAg)阳性>6 mo, 血清乙型肝炎脱氧核糖核酸定量(HBV DNA)>2×10^4 IU/mL, 血清丙氨酸转移酶(alanine aminotransferase, ALT)≥正常值上限2倍. 所有研究对象需排除自身免疫性肝炎、药物性肝损害、酒精性肝病等其他肝病者以及重症肝病; 合并其他病毒感染者; 治疗期间服用过激素类药物. IFN-γ试剂盒购自日本MBL公司, IL-17、IL-10试剂盒购自美国R&D公司.

1.2 方法 病例组所有患者应用PEG-IFNα(派罗欣)135 μg, 1次/wk皮下注射, 40例健康对照组不应用药物. 分别检测乙型肝炎患者基线及治疗第4、12、24、36、48周时的HBsAg、HBV DNA、ALT、IFN-γ、IL-17、IL-10. 应用酶联免疫吸附法检测ALT和HBsAg, 应用逆转录-聚合酶链反应(reverse transcription-polymerase chain reaction, RT-PCR)法检测HBV DNA.

统计学处理 采用SPSS17.0进行统计学处理, 计量资料采用mean±SD表示, 采用t检验, 计数资料的比较采用χ^2检验, P<0.05为差异有统计学意义.

2 结果

2.1 病例组和健康对照组的一般情况比较 本研究中病例组患者共87例, 其中女性32例, 男性55例, 年龄为18-45岁, 平均年龄32.0岁±4.2岁. 健康对照组40例, 其中女性12例, 男性28例, 年龄为22-43岁, 平均年龄29.7岁±4.7岁. 病例

研发前沿
乙型肝炎患者的免疫应答及免疫调节功能是近年来研究领域的热点, 发现细胞因子与疾病的发展过程中起着非常重要的作用. 因此对其进行检测可了解乙型肝炎患者肝细胞的损害程度和机体的免疫情况, 为临床诊治提供依据.

相关报道
有研究表明乙型肝炎患者血清肿瘤坏死因子-α(tumor necrosis factor α, TNF-α)、白介素(interleukin, IL)-6均呈现升高的状态, 而IL-10呈降低的状态其含量变化可预测病情进展及病情的严重程度; IL-17激活中性粒细胞促其迁移聚集到受感染的肝细胞发挥免疫损伤作用, 同时刺激细胞因子IL-6、TNF-α的表达, 这些细胞因子在受感染肝细胞炎症过程中也发挥重要作用.

创新盘点
本文在聚乙二醇干扰素治疗的不同时间点监测慢性乙型肝炎患者及健康对照组血清中乙型肝炎表面抗原(hepatitis B surface antigen, HBsAg)、HBV DNA、丙氨酸转移酶(alanine aminotransferase, ALT)、干扰素-γ(interferon-γ, IFN-γ)、IL-17、IL-10, 综合分析治疗效果, 为临床了解乙型肝炎患者肝细胞的损害程度和机体的免疫情况诊治提供依据.

应用要点
本文阐述IFN-γ、IL-17、IL-10在慢性乙型肝炎发病中的作用机制, 观察PEG-IFNα抗病毒治疗对上述细胞因子水平的影响, 为乙型肝炎病毒肝炎的治疗和预后提供证据.

表 1 病例组和健康对照组IFN-γ、IL-17、IL-10含量比较 (pg/mL)

分组	*n*	IFN-γ	IL-17	IL-10
病例组	87	72.32 ± 24.85	173.52 ± 29.07	122.33 ± 30.74
健康对照组	40	37.85 ± 10.56	82.91 ± 28.80	64.97 ± 15.51
*t*值		14.275	16.020	14.945
*P*值		<0.01	<0.01	<0.01

IFN-γ: 干扰素-γ; IL: 白介素.

组患者有重度慢性乙型肝炎患者23例, 中度慢性乙型肝炎患者34例, 轻度慢性乙型肝炎患者30例, 各组年龄及性别分布均无统计学差异(P>0.05).

2.2 病例组和健康对照组血清IFN-γ、IL-17、IL-10含量比较 本研究显示病例组患者就诊时测定的IFN-γ、IL-17、IL-10的含量都明显高于健康对照组, 差别有统计学意义(P<0.01)(表1).

2.3 不同类型乙型肝炎患者血清IFN-γ、IL-17、IL-10含量比较 本研究提示不同病情程度的乙型肝炎患者的血清IFN-γ、IL-17、IL-10含量不同, 差别存在统计学意义(P<0.01). 以上细胞因子的含量在不同组别之间进行3组患者之间两两比较, 差异均有统计学意义(P<0.05). 根据本研究结果可知随着病情的进展, IFN-γ、IL-17的含量逐渐升高, IL-10的含量逐渐降低. 即病例组患者病情越重, 血清中IFN-γ、IL-17的含量越高. 随着患者病情加重, IL-10的含量逐渐降低(表2).

2.4 应用PEG-IFNα(派罗欣)135 μg后临床指标的变化 应用PEG-IFNα治疗后, 病例组患者血清中的HBV DNA第4周开始出现显著降低, 于第12周时接近检测下限, 至36 wk时已达到检测下限(<100I U/mL). 在第4周ALT开始下降, 在第12周时接近正常值(40 U/L), 第36周恢复正常. 病例组所有患者在治疗前全部是乙型肝炎e抗原(hepatitis B e antigen, HBeAg)阳性, 15例患者在第12周时出现HBeAg消失, 其中2例抗-HBe阳性, 在第48周26例患者出现HBeAg消失, 其中10例抗-HBe阳性(表3).

2.5 PEG-IFNα治疗过程血清中IFN-γ、IL-17和IL-10的变化 在第4周时和基线比较, 病例组血清中IFN-γ、IL-17升高, 随后出现逐渐下降, 在第48周时与健康对照组仍偏高. 病例组血清中IL-10在第4周时和基线比较显著下降, 随后慢慢下降, 在48 wk时与健康对照组比较仍偏高(表4).

3 讨论

乙型肝炎病毒对肝细胞不是直接损伤作用, 而是机体对感染病毒的肝细胞产生免疫反应介导的损害[1]. 普通干扰素抗乙型肝炎感染的应答率一般较低[7], 即使是长效干扰素PEG-IFNα也未改变目前的应答率[8]. 干扰素治疗乙型肝炎患者, 可以影响患者体内细胞因子的分泌, 而同时这些细胞因子也可能影响其治疗效果.

IFN-γ在细胞免疫中能增强细胞毒T细胞和NK细胞杀伤力, 通过诱导表达IL-12受体而促进T细胞增殖; IFN-γ还能抑制Th2细胞增殖和产生IL-4、IL-10等细胞因子, 从而抑制体液免疫作用[9]. IFN-γ是乙型肝炎病毒感染过程中重要的免疫调节物, 乙型肝炎病毒使受感染肝细胞对IFN-γ诱导的细胞毒性作用更敏感. 既可能促进机体清除病毒, 也会通过免疫反应造成肝细胞损伤. 包括IFN-γ和肿瘤坏死因子-α(tumor necrosis factor α, TNF-α)的过强免疫反应可能导致乙型肝炎病毒相关的暴发性肝功能衰竭[10]. 本次研究结果提示乙型肝炎患者的IFN-γ含量高于健康对照组, 并随着肝损伤程度的加重而升高, 说明该指标可作为观察肝损伤程度及肝功能的一个参考指标. 而应用PEG-IFNα治疗后患者体内IFN-γ的下降, 可能会降低肝细胞的炎症反应, 阻止肝脏的纤维化发生, 有利于肝脏功能的修复.

Th17细胞是近年来最新发现的细胞, 不同于Th1和Th2的$CD4^+$T细胞. Th17细胞在病原体感染过程中对抗原反应较早, 对机体的保护作用较强. Th17细胞主要分泌前炎性细胞因子IL-17, 也分泌IL-6、TNF-α、IL-21、IL-22等细胞因子[11]. IL-17具有促炎症因子的特点, 可激活中性粒细胞促其迁移聚集到炎症部位发

表 2　不同类型乙型肝炎患者血清中IFN-γ、IL-17、IL-10的含量比较 (pg/mL)

分组	*n*	IFN-γ	IL-17	IL-10
轻度慢性乙型肝炎	30	67.29 ± 18.98[ac]	142.38 ± 33.32[ac]	130.02 ± 30.86[ac]
中度慢性乙型肝炎	24	78.30 ± 22.26[c]	169.92 ± 34.89[c]	112.87 ± 34.29[c]
重度慢性乙型肝炎	23	90.45 ± 38.28	187.76 ± 32.54	90.37 ± 30.57
*F*值		6.739	15.368	13.280
*P*值		<0.01	<0.01	<0.01

[a]*P*<0.05 *vs* 中度慢性乙型肝炎组; [c]*P*<0.05 *vs* 重度慢性乙型肝炎组. IFN-γ: 干扰素-γ; IL: 白介素.

表 3　PEG-IFNα治疗87例慢性乙型肝炎患者各时间点临床指标变化

分组	ALT(U/L)	HBV DNA(lg拷贝/mL)	HBsAg(IU/mL)
基线组	182.06 ± 13.68	7.95 ± 0.82	1980.91 ± 53.98
4 wk	85.30 ± 6.91[a]	4.17 ± 0.98[a]	1023.02 ± 41.72
12 wk	40.27 ± 7.08[a]	3.02 ± 0.94[a]	624.38 ± 33.57
24 wk	29.35 ± 5.32	2.5 ± 0.58	403.15 ± 28.48
36 wk	24.26 ± 4.78	2.0 ± 0.0	201.32 ± 23.34
48 wk	19.41 ± 4.05	2.0 ± 0.0	92.26 ± 15.17

[a]*P*<0.05 *vs* 基线组. ALT: 谷丙转氨酶; PEG-IFNα: 聚乙二醇α干扰素; HBsAg: 乙型肝炎表面抗原.

表 4　PEG-IFNα治疗慢性乙型肝炎患者血清中IFN-γ、IL-17和IL-10的变化 (pg/mL)

分组	IFN-γ	IL-17	IL-10
基线组	72.32 ± 24.85	173.52 ± 29.07	122.33 ± 30.74
4 wk	88.96 ± 18.94[a]	190.75 ± 27.68[a]	111.20 ± 33.52[a]
12 wk	73.52 ± 21.12[a]	154.06 ± 26.27[a]	97.80 ± 28.29[a]
24 wk	54.85 ± 17.10	127.67 ± 24.87	89.74 ± 27.50
36 wk	65.57 ± 17.16	107.37 ± 26.92	83.90 ± 23.65
48 wk	53.52 ± 14.32[c]	95.02 ± 27.38[c]	78.12 ± 24.01[c]
健康对照组	37.85 ± 10.56	82.91 ± 28.80	64.97 ± 15.51

[a]*P*<0.05 *vs* 基线组; [c]*P*<0.05 *vs* 健康对照组. IFN-γ: 干扰素-γ; IL: 白介素; PEG-IFNα: 聚乙二醇α干扰素.

名词解释

乙型病毒性肝炎: 由乙型肝炎病毒引起的、以肝脏炎性病变为主, 并可引起多器官损害的一种疾病. 少数患者可转化为肝硬化或肝癌. 乙型病毒性肝炎无一定的流行期, 一年四季均可发病, 但多属散发. 近年来乙型肝炎发病率呈明显增高的趋势.

挥免疫损伤作用[12,13]. 针对慢性乙型肝炎的感染病程中, Yu等[14]的研究结果提示IL-17激活中性粒细胞促其迁移聚集到受感染的肝细胞发挥免疫损伤作用, 同时刺激细胞因子IL-6、TNF-α的表达, 这些细胞因子在受感染肝细胞炎症过程中也发挥重要作用. 在此过程中, Th17细胞的功能可受IL-10及TGF-β的调控[15]. 本研究发现慢性乙型肝炎血清IL-17水平与健康对照组相比显著升高, 并随着肝损伤程度的加重而升高, 说明IL-17在肝细胞炎症反应中起到重要作用. 而PEG-IFNα治疗有效者血清IL-17明显下降. 说明随着乙型肝炎病毒载量的下降, IL-17也随之下降, 肝脏炎性反应减轻, 临床症状缓解.

IL-10是几乎所有淋巴细胞都可分泌的Th2细胞因子, 主要来源于星状细胞、巨噬细胞及肝细胞. IL-10通过抑制Th1细胞增殖而抑制炎症反应, 同时造成机体对侵袭的病原体产生耐受[16]. 另一方面, IL-10因减少炎症反应对机体的破坏, 对机体产生了保护作用. 本研究

同行评价

本文对聚乙二醇干扰素治疗乙型肝炎过程详细全面观察记录, 动态监测患者血清中HBsAg、HBV DNA、ALT、谷草转氨酶以及IFN-γ、IL-17、IL-10, 为判断治疗效果提供重要指标, 为临床了解乙型肝炎患者肝细胞的损害程度和机体的免疫情况诊治提供依据. 该文检测及分析方法较恰当, 论点正确, 条理清楚, 有创新点, 具有科研价值.

结果显示与对照组相比, 乙型肝炎患者血清中IL-10含量明显升高, 说明IL-10抑制了细胞应答过程, 使机体对乙型肝炎病毒产生耐受, 不能将其彻底清除而造成乙型肝炎病毒持续感染. 在病例组中, 轻度乙型肝炎患者血清中IL-10含量较重度乙型肝炎患者升高, 提示在乙型肝炎病毒损伤肝细胞的同时, IL-10又对机体起到了保护调节作用, 减轻肝细胞的炎症反应. PEG-IFNα治疗后血清IL-10较未治疗时明显下降, 说明PEG-IFNα治疗的患者机体IL-10的水平下降, 有助于清除体内的乙型肝炎病毒, 减轻乙型肝炎患者临床症状.

本研究也发现在PEG-IFNα治疗48 wk时, 乙型肝炎患者血清中的IFN-γ、IL-17和IL-10虽然较基线点出现了明显下降, 但仍高于健康对照组, 提示患者机体可能仍存在炎症反应, 其免疫状态仍异于健康人群, 这就意味着乙型肝炎还需通过其他相关药物保护肝功能和减轻炎症反应, 提倡应用中药保肝及调节免疫.

总之, 在临床工作中对乙型肝炎患者血清中IFN-γ、IL-17和IL-10的含量进行监测, 可了解乙型肝炎病情发展程度, 对指导干扰素等药物的临床应用有重要临床价值.

4 参考文献

1 Chang TT, Gish RG, de Man R, Gadano A, Sollano J, Chao YC, Lok AS, Han KH, Goodman Z, Zhu J, Cross A, DeHertogh D, Wilber R, Colonno R, Apelian D. A comparison of entecavir and lamivudine for HBeAg-positive chronic hepatitis B. *N Engl J Med* 2006; 354: 1001-1010 [PMID: 16525137 DOI: 10.1056/NEJMoa051285]

2 Liaw YF. Impact of therapy on the long-term outcome of chronic hepatitis B. *Clin Liver Dis* 2013; 17: 413-423 [PMID: 23905813 DOI: 10.1111/liv.12057]

3 Hirzel C, Wandeler G, Owczarek M, Gorgievski-Hrisoho M, Dufour JF, Semmo N, Zürcher S. Molecular epidemiology of hepatitis B virus infection in Switzerland: a retrospective cohort study. *BMC Infect Dis* 2015; 15: 483 [PMID: 26518625 DOI: 10.1186/s12879-015-1234-z]

4 陈捷, 王兰兰, 付阳. IL-17、IL-23、TGF-β和IL-10在乙型肝炎病毒感染中的表达分析. 免疫学杂志 2012; 28: 231-236

5 刘娟娟, 高英堂, 杜智, 杨斌, 经翔, 王毅军, 王凤梅, 刘彤. IL-10基因启动子区单核苷酸多态性与乙型肝炎病毒感染后疾病转归的关系. 世界华人消化杂志 2010; 18: 1656-1663

6 中华医学会肝病学分会, 中华医学会感染病学分会. 慢性乙型肝炎防指南(2010年版). 肝脏 2011; 16: 13-24

7 Sherman M, Yurdaydin C, Sollano J, Silva M, Liaw YF, Cianciara J, Boron-Kaczmarska A, Martin P, Goodman Z, Colonno R, Cross A, Denisky G, Kreter B, Hindes R. Entecavir for treatment of lamivudine-refractory, HBeAg-positive chronic hepatitis B. *Gastroenterology* 2006; 130: 2039-2049 [PMID: 16762627 DOI: I10.1053/j.gastro.2006.04.007]

8 于帆. 聚乙二醇干扰素α-2a对慢性乙型肝炎HBeAg阳性患者的临床治疗效果. 河北医学 2015; 10: 1678-1681

9 Schroder K, Hertzog PJ, Ravasi T, Hume DA. Interferon-gamma: an overview of signals, mechanisms and functions. *J Leukoc Biol* 2004; 75: 163-189 [PMID: 14525967 DOI: 10.1189/jlb.0603252]

10 尉秀清, 文卓夫, 郑丰平, 姚集鲁. 乙型肝炎患者外周血清肿瘤坏死因子α的变化及意义. 中国热带医学 2007; 7: 861-864

11 Park H, Li Z, Yang XO, Chang SH, Nurieva R, Wang YH, Wang Y, Hood L, Zhu Z, Tian Q, Dong C. A distinct lineage of CD4 T cells regulates tissue inflammation by producing interleukin 17. *Nat Immunol* 2005; 6: 1133-1141 [PMID: 16200068 DOI: 10.1038/ni1261]

12 Zelante T, De Luca A, Bonifazi P, Montagnoli C, Bozza S, Moretti S, Belladonna ML, Vacca C, Conte C, Mosci P, Bistoni F, Puccetti P, Kastelein RA, Kopf M, Romani L. IL-23 and the Th17 pathway promote inflammation and impair antifungal immune resistance. *Eur J Immunol* 2007; 37: 2695-2706 [PMID: 17899546 DOI: 10.1002/eji.200737409]

13 Kelly MN, Kolls JK, Happel K, Schwartzman JD, Schwarzenberger P, Combe C, Moretto M, Khan IA. Interleukin-17/interleukin-17 receptor-mediated signaling is important for generation of an optimal polymorphonuclear response against Toxoplasma gondii infection. *Infect Immun* 2005; 73: 617-621 [PMID: 15618203 DOI: 10.1128/IAI.73.1.617-621.2005]

14 Yu Xh, Duan H, Wang Wei. Serum levels of macrophage migration inhibitory factor, interleukin-17 and interleukin-10 in patients with HBV-related liver disease. *Chin J Gastroenterol Hepatol* 2012; 6: 560-563 DOI: 10.3969/j.issn.1006-5709.2012.06.020

15 Zhang JY, Zhang Z, Lin F, Zou ZS, Xu RN, Jin L, Fu JL, Shi F, Shi M, Wang HF, Wang FS. Interleukin-17-producing CD4(+) T cells increase with severity of liver damage in patients with chronic hepatitis B. *Hepatology* 2010; 51: 81-91 [PMID: 19842207 DOI: 10.1002/hep.23273]

16 Chan SL, Mo FK, Wong CS, Chan CM, Leung LK, Hui EP, Ma BB, Chan AT, Mok TS, Yeo W. A study of circulating interleukin 10 in prognostication of unresectable hepatocellular carcinoma. *Cancer* 2012; 118: 3984-3992 [PMID: 22180222 DOI: 10.1002/cncr.26726]

编辑: 于明茜 电编: 都珍珍

WCJD 世界华人消化杂志®

在线投稿: http://www.baishideng.com/wcjd/ch/index.aspx
帮助平台: http://www.wjgnet.com/esps/helpdesk.aspx
DOI: 10.11569/wcjd.v24.i1.121

世界华人消化杂志 2016年1月8日; 24(1): 121-125
ISSN 1009-3079 (print) ISSN 2219-2859 (online)
© 2016年版权归百世登出版集团有限公司所有.

丝裂霉素联合吉西他滨治疗原发性肝癌的近期疗效及不良反应评价

程鲲鹏, 刘 荣, 滕小军

程鲲鹏, 刘荣, 滕小军, 黄石市第五医院消化内科 湖北省黄石市 435005

程鲲鹏, 副主任医师, 主要从事消化内科疾病的研究.

作者贡献分布: 课题的设计和研究过程由程鲲鹏负责; 滕小军与刘荣提供试剂; 数据分析及论文写作由程鲲鹏完成.

通讯作者: 程鲲鹏, 副主任医师, 435005, 湖北省黄石市下陆大道98号, 黄石市第五医院消化内科.504226866@qq.com
电话: 0714-5325555

收稿日期: 2015-09-03
修回日期: 2015-11-09
接受日期: 2015-11-23
在线出版日期: 2016-01-08

Short-term efficacy and adverse reactions of mitomycin combined with gemcitabine in treatment of primary liver cancer

Kun-Peng Cheng, Rong Liu, Xiao-Jun Teng

Kun-Peng Cheng, Rong Liu, Xiao-Jun Teng, Department of Gastroenterology, the Fifth Hospital of Huangshi City, Huangshi 435005, Hubei Province, China

Correspondence to: Kun-Peng Cheng, Associate Chief Physician, Department of Gastroenterology, the Fifth Hospital of Huangshi City, 98 Xialu Avenue, Huangshi 435005, Hubei Province, China. 504226866@qq.com

Received: 2015-09-03
Revised: 2015-11-09
Accepted: 2015-11-23
Published online: 2016-01-08

Abstract

AIM: To evaluate the short-term efficacy and adverse reactions of mitomycin combined with gemcitabine in the treatment of primary liver cancer.

METHODS: One hundred and thirty-four patients with primary liver cancer were randomly and equally divided into two groups to receive either oxaliplatin combined with gemcitabine (control group) or mitomycin combined with gemcitabine (observation group). Serological indexes, tumor or patient indexes, short-term efficacy, and adverse reactions were compared between the two groups.

RESULTS: After treatment, α-fetoprotein (AFP), carcino-embryonic antigen (CEA), vascular endothelial growth factor (VEGF), P selectin, and thymidine kinase 1 (TK1) decreased significantly in the two groups ($P < 0.05$). The diameter of tumor was also reduced significantly in the two groups ($P < 0.05$). Body weight and KPS score increased significantly in the two groups ($P < 0.05$). AFP, CEA, VEGF, P selectin, TK1, and tumor diameter were significantly lower in the observation group than in the control group ($P < 0.05$), while body weight and KPS score were significantly higher in the observation group than in the control group ($P < 0.05$). Total effective rate in the observation group (59.7%) was significantly higher than that of the control group (38.8%). Incidence rates of adverse reactions (fever, peripheral nerve toxicity, bone marrow suppression, gastrointestinal reaction, alopecia, liver and kidney dysfunction, nausea and vomiting, and skin rash) in the observation group were significantly lower than those in the

背景资料
原发性肝癌是临床常见病症, 属于消化系肿瘤疾病, 具有恶性程度高、预后差、生存率等特点, 由于发病隐匿, 确诊时患者多已为中晚期, 失去了最佳的手术治疗时机, 转而选择药物化疗. 但长时间化疗, 会引发多种不良反应, 而影响到患者的治疗效果.

同行评议者
姚定康, 教授, 第二军医大学附属长征医院内科; 汪余勤, 副主任医师, 上海交通大学医学院附属新华医院内科

研发前沿
如何提高原发性肝癌的治疗效果, 降低不良反应风险, 成为临床治疗的重点话题.

control group ($P < 0.05$).

CONCLUSION: Mitomycin combined with gemcitabine in treatment of primary liver cancer has better short-term efficacy, can improve serological indexes, and is associated with less adverse reactions.

© 2016 Baishideng Publishing Group Inc. All rights reserved.

Key Words: Mitomycin; Gemcitabine; Primary liver cancer; Short-term efficacy; Adverse reactions

Cheng KP, Liu R, Teng XJ. Short-term efficacy and adverse reactions of mitomycin combined with gemcitabine in treatment of primary liver cancer. Shijie Huaren Xiaohua Zazhi 2016; 24(1): 121-125 URL: http://www.wjgnet.com/1009-3079/24/121.asp DOI: http://dx.doi.org/10.11569/wcjd.v24.i1.121

摘要

目的: 探讨丝裂霉素联合吉西他滨治疗原发性肝癌的近期疗效及不良反应.

方法: 将134例原发性肝癌患者随机分为两组, 对照组67例采用奥沙利铂联合吉西他滨治疗, 观察组67例采用丝裂霉素联合吉西他滨治疗, 比较两组血清学指标、评价指标、近期疗效、不良反应.

结果: 治疗后, 2组甲胎蛋白(α-fetoprotein, AFP)、癌胚抗原(carcino-embryonic antigen, CEA)、血管内皮生长因子(vascular endothelial growth factor, VEGF)、P选择素、胸苷激酶1(thymidine kinase 1, TK1)均显著降低(P<0.05), 肿瘤直径均显著减小(P<0.05), 体质量、卡氏评分均显著增加(P<0.05). 观察组AFP、CEA、VEGF、P选择素、TK1均明显低于对照组(P<0.05), 肿瘤直径明显小于对照组(P<0.05), 体质量、卡氏评分均明显高于对照组(P<0.05). 观察组治疗总有效率(59.7%)明显高于对照组(38.8%), 不良反应(发热、外周神经毒性、骨髓抑制、消化道反应、脱发、肝肾功能异常、恶心呕吐、皮疹)发生率均明显低于对照组(P<0.05).

结论: 丝裂霉素联合吉西他滨治疗原发性肝癌的近期疗效显著, 可改善血清学指标, 不良反应较少, 值得临床推广使用.

© 2016年版权归百世登出版集团有限公司所有.

关键词: 丝裂霉素; 吉西他滨; 原发性肝癌; 近期疗效; 不良反应

核心提示: 丝裂霉素对Caspase3活化在诱导癌细胞凋亡中发挥着重要作用. 吉西他滨是抗代谢类核苷类肿瘤药物, 可抑制癌细胞DNA合成, 延缓肿瘤恶化. 两种药物联用治疗原发性肝癌的近期疗效显著, 可改善血清学指标, 不良反应少.

程鲲鹏, 刘荣, 滕小军. 丝裂霉素联合吉西他滨治疗原发性肝癌的近期疗效及不良反应评价. 世界华人消化杂志 2016; 24(1): 121-125 URL: http://www.wjgnet.com/1009-3079/24/121.asp DOI: http://dx.doi.org/10.11569/wcjd.v24.i1.121

0 引言

原发性肝癌是临床常见病症, 属于消化系肿瘤疾病, 具有恶性程度高、预后差、生存率等特点, 由于发病隐匿, 确诊时患者多已为中晚期, 失去了最佳的手术治疗时机, 转而选择药物化疗[1]. 但长时间化疗, 会引发多种不良反应[2], 而影响到患者的治疗效果. 如何提高原发性肝癌的治疗效果, 降低不良反应风险, 成为热点话题. 丝裂霉素是临床化疗中的常用药物, 对Caspase3的活化在诱导癌细胞凋亡中发挥着重要作用[3]. 吉西他滨是抗代谢类核苷类肿瘤药物, 可有效抑制癌细胞DNA合成, 延缓肿瘤恶化[4]. 为了探讨丝裂霉素联合吉西他滨治疗原发性肝癌的近期疗效, 2011-10/2013-10黄石市第五医院对67例原发性肝癌患者实施丝裂霉素联合吉西他滨治疗, 效果显著, 现报道如下.

1 材料和方法

1.1 材料 选择2011-10/2013-10黄石市第五医院诊治的原发性肝癌患者134例, 均符合2001年第八届全国学术会议通过的原发性肝癌诊断标准[5], 经甲胎蛋白(α-fetoprotein, AFP)检测、影像学检查确诊, 排除器质性疾病、血液性疾病、免疫性疾病、感染性疾病、精神疾病患者. 采用随机数字表法分为2组: 对照组67例, 男42例, 女25例; 年龄48-72岁(62.8岁±6.0岁); 肿瘤直径2.6-7.1 cm(5.7 cm±1.0 cm); 肝功能Child分级, A级39例、B级28例. 观察组67例, 男40例, 女27例; 年龄50-74岁(63.0岁±4.9岁); 肿瘤直径2.5-7.0 cm(5.8 cm±0.9 cm); 肝功

相关报道
刘得水等研究显示, 淫羊藿苷与丝裂霉素联用可在体外抑制肝癌细胞的增殖, 两药具有协同效应, 其抑制机制可能通过抑制凋亡抑制蛋白FLIP的表达, 从而增加癌细胞的凋亡而实现的. 李金燕等研究显示, 吉西他滨联合奥沙利铂经肝动脉化疗栓塞治疗中晚期肝癌疗效满意, 不良反应轻.

表 1 两组治疗前后血清学指标比较 (n = 67, mean ± SD)

分组	时间	AFP(μg/L)	CEA(μg/L)	VEGF(ng/ml)	P选择素(μg/L)	TK1(pmol/L)
对照组	治疗前	537.6 ± 112.4	507.8 ± 95.3	478.2 ± 93.6	241.6 ± 35.7	5.7 ± 0.5
	治疗后	428.1 ± 87.9[b]	279.4 ± 71.0[b]	402.7 ± 66.4[b]	137.5 ± 14.6[b]	3.6 ± 0.3[b]
观察组	治疗前	531.9 ± 105.6	502.9 ± 86.3	474.5 ± 86.2	239.8 ± 26.9	5.7 ± 0.4
	治疗后	370.5 ± 71.2[bd]	139.7 ± 45.1[bd]	341.8 ± 71.7[bd]	78.5 ± 13.2[bd]	2.3 ± 0.2[bd]

[b]P<0.01 *vs* 治疗前; [d]P<0.01 *vs* 对照组治疗后. AFP: 甲胎蛋白; CEA: 癌胚抗原; VEGF: 血管内皮生长因子; TK1: 胸苷激酶1.

能Child分级, A级38例、B级29例. 2组年龄、性别、肿瘤直径、肝功能Child分级比较时, 差异均无统计学意义(P>0.05), 具有可比性. 此次研究已取得患者及家属同意, 签订知情同意书, 经医院伦理委员会通过. 奥沙利铂, 齐鲁制药有限公司生产, 国药准字H20093127, 规格50 mg; 吉西他滨, 浙江海正药业股份有限公司生产, 国药准字H20093418, 规格1 g; 丝裂霉素, 协和发酵麒麟株式会社富士工厂生产, 国药准字J20100139, 规格10 mg. 酶联免疫吸附试剂盒购自上海锐聪科技有限公司.

1.2 方法

1.2.1 治疗: 对照组采用奥沙利铂联合吉西他滨治疗, 方法如下: 吉西他滨1 g/m^2, 第1、8、15天静脉点滴; 奥沙利铂85 mg/m^2, 第1、8天静脉点滴, 21 d为1个周期, 2个周期后评定疗效. 观察组采用丝裂霉素联合吉西他滨治疗, 方法如下: 吉西他滨1 g/m^2, 第1、8、15天静脉点滴; 丝裂霉素6 mg/m^2, 第1、8天静脉点滴, 21 d为1个周期, 2个周期后评定疗效.

1.2.2 观察指标: (1)观察血清学指标. 于化疗前和评定疗效时, 采集空腹外周静脉血5 mL, 在室温下静置20 min, 离心10 min, 转速为3000 r/min, 分离血清后待测, 采用酶联免疫吸附试验检测AFP、癌胚抗原(carcino-embryonic antigen, CEA)、血管内皮生长因子(vascular endothelial growth factor, VEGF)、P选择素、胸苷激酶1(thymidine kinase 1, TK1), 严格按照说明书进行操作; (2)观察评价指标: 肿瘤直径、体质量、卡氏评分; (3)观察近期疗效: 完全缓解、部分缓解、无变化、进展、总有效; (4)观察不良反应: 发热、外周神经毒性、骨髓抑制、消化道反应、脱发、肝肾功能异常、恶心呕吐、皮疹.

1.2.3 评定标准: 卡氏评分标准[6]: 正常, 无症状及体征100分; 能进行正常活动, 有轻微症状及体征90分; 勉强可进行正常活动, 有一些症状或体征80分; 生活可自理, 但不能维持正常活动或工作70分; 生活有时需人协助, 但大多数时间可自理60分; 生活常需人照料50分; 生活小能自理, 需特别照顾40分; 生活严重不能自理30分; 病重, 需住院积极支持治疗20分; 病危, 临近死亡10分. 死亡0分. 分数越高, 患者的生存质量越好.

近期疗效标准[7]: (1)完全缓解: 病灶消失, 能维持4 wk以上; (2)部分缓解: 病灶最大两垂直之间乘积减少50%以上, 或单径缩小50%以上, 能维持4wk; (3)无变化: 病灶最大两垂直之间乘积增加不足25%或缩小不足50%, 也可为单径缩小不足50%或增加不足25%, 能维持4 wk; (4)进展: 病灶最大两垂直之间乘积增加25%以上, 或单径增加25%以上, 也可出现新病灶. 总有效 = 完全缓解+部分缓解.

统计学处理 应用SPSS16.0软件对数据进行统计学分析, 计量资料采用mean±SD表示和t检验, 计数资料采用率(%)表示和χ^2检验, P<0.05为差异有统计学意义.

2 结果

2.1 两组治疗前后血清学指标比较 治疗后2组AFP、CEA、VEGF、P选择素、TK1均显著降低(P<0.05). 观察组AFP、CEA、VEGF、P选择素、TK1均明显低于对照组(P<0.05)(表1).

2.2 两组治疗前后评价指标比较 治疗后2组肿瘤直径均显著减小(P<0.05), 体质量与卡氏评分均显著增加(P<0.05). 观察组肿瘤直径明显小于对照组(P<0.05), 体质量与卡氏评分均明显高于对照组(P<0.05)(表2).

2.3 两组近期疗效及不良反应 观察组治疗总有效率(59.7%)明显高于对照组(38.8%)(P<0.05)(表3). 观察组不良反应(发热、外周神经毒性、骨髓抑制、消化道反应、脱发、肝肾功能异常、

创新盘点
丝裂霉素联合吉西他滨治疗中晚期肝癌研究文献较少. 本研究探讨丝裂霉素联合吉西他滨治疗原发性肝癌的近期疗效及不良反应, 有一定创新性.

应用要点
丝裂霉素联合吉西他滨治疗原发性肝癌的近期疗效显著, 可改善血清学指标, 不良反应较少, 具有较高安全性, 值得临床推广使用.

名词解释
卡氏评分: 也叫韦氏评分, 这点要注意, 卡氏评分来自心理测量量表, 他是对心理健康的一个参考性指数评估, 是临床用于评价肿瘤患者的生存质量的有效指标.

表 2 两组治疗前后评价指标比较 (n = 67, mean ± SD)

分组	时间	肿瘤直径(cm)	体质量(kg)	卡氏评分(分)
对照组	治疗前	5.7 ± 1.0	61.2 ± 11.4	71.2 ± 5.8
	治疗后	4.3 ± 0.8[b]	70.3 ± 12.7[b]	79.4 ± 6.2[b]
观察组	治疗前	5.8 ± 0.9	61.9 ± 10.8	71.0 ± 6.1
	治疗后	3.5 ± 0.7[bd]	78.6 ± 11.3[bd]	86.9 ± 7.4[bd]

[b]P<0.01 *vs* 治疗前; [d]P<0.01 *vs* 对照组治疗后.

表 3 两组近期疗效比较 [n = 67, n(%)]

分组	完全缓解	部分缓解	无变化	进展	总有效
对照组	1(1.5)	25(37.3)	32(47.8)	9(13.4)	26(38.8)
观察组	7(10.4)	33(49.3)	23(34.3)	4(6.0)	40(59.7)
χ^2值					5.852
P值					0.016

表 4 两组不良反应比较 [n(%)]

不良反应	对照组	观察组	χ^2值	P值
发热	38(56.7)	17(25.4)	13.600	0.000
外周神经毒性	9(13.4)	2(3.0)	4.853	0.028
骨髓抑制	11(16.4)	3(4.5)	5.105	0.024
消化道反应	15(22.4)	6(9.0)	4.574	0.032
脱发	62(92.5)	51(76.1)	6.833	0.009
肝肾功能异常	7(10.4)	1(1.5)	4.786	0.029
恶心呕吐	45(67.2)	26(38.8)	10.815	0.001
皮疹	8(11.9)	2(3.0)	3.890	0.049

恶心呕吐、皮疹)发生率均明显低于对照组(P<0.05)(表4).

3 讨论

原发性肝癌是临床常见的恶性肿瘤疾病之一, 在我国具有较高的发病率[8], 在恶性肿瘤死亡顺位中, 高居第2位, 在城市中仅次于肺癌; 农村中仅次于胃癌, 且近年来, 其发病率呈现出明显的增加态势, 也呈现出年轻化趋势, 引起了广泛关注. 临床治疗原发性肝癌的有效方法为手术治疗, 但由于肿瘤因素或残留肝体积不足, 很多患者失去了最佳的手术治疗时机, 转而选择了其他治疗方案. 药物化疗逐渐成为了一种新的选择[9].

本次研究的结果显示, 观察组治疗总有效率(59.7%)明显高于对照组(38.8%), 说明丝裂霉素联合吉西他滨治疗原发性肝癌的近期疗效显著, 其效果更佳. 分析原因如下: 吉西他滨是一种破坏细胞复制的二氟核苷类抗代谢物抗癌药, 是去氧胞苷的水溶性类似物, 是核糖核苷酸还原酶的一种抑制性酶的替代物, 这种酶在DNA合成和修复过程中, 对脱氧核苷酸的生成是至关重要的[10]. 吉西他滨能穿透细胞膜, 被细胞所摄取, 在细胞内代谢为具有活性的二磷酸盐, 能长时间聚集于细胞内, 发挥独特的抗肿瘤活性, 主要作用于细胞周期的S期和G_1期, 能有效抑制肿瘤癌细胞的DNA合成.

丝裂霉素是从头状链霉菌培养液中分离提取的一种广谱抗肿瘤抗生素, 对多种癌症有抗癌作用, 其作用原理可使细胞的DNA解聚, 同时阻碍DNA的复制, 从而抑制肿瘤细胞分裂[11]. 丝裂霉素的化学结构具有苯醌、乙酰亚胺基及氨甲酰3个活性基团, 作用与烷化剂相似, 属细胞周期非特异性药物, 其抗肿瘤谱较广, 作用迅

速, 可用于原发性肝癌的治疗.

治疗后2组肿瘤直径均显著减小, 体质量与卡氏评分均显著增加. 观察组肿瘤直径明显小于对照组, 体质量与卡氏评分均明显高于对照组, 说明丝裂霉素联合吉西他滨是治疗原发性肝癌的有效方法, 作用于机体后, 能有效控制病情, 提高患者的生存质量.

治疗后2组AFP、CEA、VEGF、P选择素、TK1均显著降低, 察组AFP、CEA、VEGF、P选择素、TK1均明显低于对照组, 说明丝裂霉素联合吉西他滨可显著改善原发性肝癌患者的血清学指标, 分析如下: AFP为肝癌特异性肿瘤标志物[12], 在成人体内, 80%肝癌患者血清中升高, 在生殖细胞肿瘤出现AFP阳性率为50%, 但血清AFP阳性未必都是肝癌, 在其他肠胃管肿瘤如胰腺癌或肺癌及肝硬化等患者亦可出现不同程度的升高. CEA是一个广谱性肿瘤标志物[13], 能反映出肿瘤的存在, 对疾病的疗效判断、病情发展、监测和预后估计是一个较好的肿瘤标志物, 但其特异性不强, 灵敏度不高, 对肿瘤早期诊断作用不明显. VEGF是血管内皮细胞特异性的肝素结合生长因子, 可在体内诱导血管新生, 化疗后, 药物有效抑制了肿瘤血管生成, 调节了免疫系统的抗肿瘤作用, 使得VEGF大幅降低[13]. 可溶性P选择素是P选择素的剪切变异体, 由编码跨膜区域的外显子控制, 肝癌患者体内存在明显的高表达, 这与血小板活性增加有关[14]. TK1与细胞增殖密切相关[15], 是近年来发现的一类新型肿瘤标志物, 能可逆性催化胸腺胞嘧啶脱氧核苷酸与磷酸脱氧核苷酸之间的转化, 进而调节细胞增殖和分化.

观察组不良反应(发热、外周神经毒性、骨髓抑制、消化道反应、脱发、肝肾功能异常、恶心呕吐、皮疹)发生率均明显低于对照组, 说明丝裂霉素联合吉西他滨治疗原发性肝癌是较为安全的, 不会引发过多的不良反应.

总之, 丝裂霉素联合吉西他滨治疗原发性肝癌的近期疗效显著, 可改善血清学指标, 不良反应较少, 值得临床推广使用. 但此次研究也存在一定的弊端, 样本量较少, 观察时间较短, 需要进一步扩大样本量和延长观察时间再进行探讨.

4 参考文献

1 朱林忠, 朱旭, 杨仁杰, 宁涛. 不同化疗药物介入干预环境下对肝癌细胞系的敏感性. 中国实验诊断学 2011; 15: 1861-1865

2 周小琴, 沈丽, 周小燕. 原发性肝癌经导管肝动脉化疗栓塞后不良反应及并发症的观察与护理. 护士进修杂志 2013; 28: 1872-1873

3 刘得水, 陈刚, 卢长方, 张晓杰. 淫羊藿苷联合丝裂霉素对肝癌HepG2细胞增殖的抑制作用. 中国生化药物杂志 2011; 32: 22-25

4 李长生, 张莞萍, 薛永飞, 任中海. 吉西他滨联合卡培他滨治疗晚期肝癌的临床观察. 中华肿瘤防治杂志 2010; 17: 1220-1222

5 中国抗癌协会肝癌专业委员会. 原发性肝癌的临床诊断与分期标准. 中华肝脏病杂志 2001; 19: 324-325

6 郑志范, 徐崇德. 奥沙利铂联合吉西他滨治疗原发性肝癌的近期疗效及不良反应观察. 中国初级卫生保健 2013; 27: 113-114

7 李金燕, 白星, 任欣乐, 朱兵. 吉西他滨联合奥沙利铂经肝动脉栓塞化疗治疗中晚期肝癌的临床疗效. 中华实用诊断与治疗杂志 2014; 28: 509-510

8 高静, 吴春晓, 谢丽, 鲍萍萍, 王静, 郑莹, 项永兵. 上海市2006-2008年原发性肝癌发病及死亡资料分析. 肿瘤 2012; 32: 526-530

9 田慧, 夏景林. 原发性肝癌介入治疗中化疗药物剂量的研究进展. 实用肿瘤杂志 2014; 29: 299-302

10 何琼华, 罗健, 罗的的, 陈立军, 刘红兵, 许玉香. 吉西他滨、氟尿嘧啶、亚叶酸钙联合羟喜树碱治疗原发性肝癌的初步研究. 中国临床医生 2010; 38: 34-35

11 张健, 王洪林, 张潜, 赵媛. 渥曼青霉素联合丝裂霉素对人肝癌HepG-2细胞增殖和凋亡的影响. 第三军医大学学报 2010; 32: 1520-1523

12 贾保昌, 罗小玲, 梁嵘, 岳惠芬, 葛莲英, 袁卫平, 沈筱芸. 联合检测血清GP73和AFP对原发性肝癌诊断价值的探讨. 中华肿瘤防治杂志 2012; 19: 832-835

13 苏小琴, 徐爱兵, 王建红, 谭清和, 姚登福. 沙利度胺联合吉西他滨及奥沙利铂方案治疗中晚期肝癌的临床对照研究. 胃肠病学和肝病学杂志 2012; 21: 604-606

14 杨文, 于欣, 杨震, 刘学英. 慢性乙型肝炎及肝硬化、肝癌患者P-选择素检测的临床意义. 宁夏医学杂志 2012; 34: 1215-1216

15 洪映玲. 血清TK-1检测对原发性肝癌的诊断及介入治疗后效果评估的意义. 当代医学 2013; 19: 94-95

同行评价

本研究已获医院伦理委员会通过, 研究设计分组合理, 观察指标选择准确, 内容详实, 统计方法恰当, 结果可信, 参考文献新颖以近3年国内文献为主, 讨论条理清楚, 紧扣主题, 是一篇对临床实践有一定参考价值的论文.

编辑: 郭鹏 电编: 都珍珍

WCJD 世界华人消化杂志®

在线投稿: http://www.baishideng.com/wcjd/ch/index.aspx
帮助平台: http://www.wjgnet.com/esps/helpdesk.aspx
DOI: 10.11569/wcjd.v24.i1.126

世界华人消化杂志 2016年1月8日; 24(1): 126-130
ISSN 1009-3079 (print) ISSN 2219-2859 (online)
© 2016年版权归百世登出版集团有限公司所有.

42例消化系恶性肿瘤肝转移中应用三维适形放疗的临床疗效

王 伟, 王跃伟, 刘建波, 刘明博

背景资料
消化系恶性肿瘤肝转移是癌症晚期的主要表现之一, 一般患者有此症状发生多数会在6 mo内死亡. 对此病采用三维适形放疗的临床疗效进行简单扼要的分析.

王伟, 王跃伟, 刘建波, 刘明博, 河南省人民医院放疗科 河南省郑市州 450003

王伟, 主治医师, 主要从事医学放射方面的研究.

作者贡献分布: 课题由王伟与王跃伟设计; 研究过程由王伟与刘建波操作完成; 试剂与数据分析由王伟与刘明博完成; 本论文的写作由王伟完成.

通讯作者: 王跃伟, 副主任医师, 450003, 河南省郑州市纬五路7号, 河南省人民医院放疗科. 2825084697@qq.com
电话: 0371-65580722

收稿日期: 2015-09-03
修回日期: 2015-10-21
接受日期: 2015-11-03
在线出版日期: 2016-01-08

Clinical efficacy of three dimensional conformal radiotherapy for malignant digestive system tumors

Wei Wang, Yue-Wei Wang, Jian-Bo Liu, Ming-Bo Liu

Wei Wang, Yue-Wei Wang, Jian-Bo Liu, Ming-Bo Liu, Department of Radiotherapy, He'nan Provincial People's Hospital, Zhengzhou 450003, He'nan Province, China

Correspondence to: Yue-Wei Wang, Associate Chief Physician, Department of Radiotherapy, He'nan Provincial People's Hospital, 7 Weiwu Road, Zhengzhou 450003, He'nan Province, China. 2825084697@qq.com

Received: 2015-09-03
Revised: 2015-10-21
Accepted: 2015-11-03
Published online: 2016-01-08

同行评议者
管樑, 主任医师, 上海交通大学医学院附属瑞金医院核医学科

Abstract

AIM: To evaluate the clinical effects of three dimensional conformal radiotherapy for malignant tumors of the digestive system.

METHODS: From January 2012 to January 2014, 84 patients with liver metastases of malignant tumors at our hospital were studied. The patients were randomly divided into an observation group and a control group, with 42 cases in each group. The control group was treated by hepatic arterial chemoembolization, and the observation group was treated by three dimensional conformal radiotherapy. The efficacy was analyzed and compared between the two groups.

RESULTS: The effective rate in the observation group was 69.0%, significantly better than that of the control group (40.5%, $P < 0.05$). The incidence of adverse reactions was significantly lower in the observation group than in the control group ($P < 0.05$). The number of cases with complete relief in the observation group was significantly higher than that in the control group ($P < 0.05$), although there was no significant difference in the number of cases with partial relief. The observation group was significantly better than the control group in terms of quality of life and 1-year survival rate ($P < 0.05$).

CONCLUSION: Three dimensional conformal radiotherapy for liver metastases of digestive system malignant tumors can not only improve the clinical efficacy, but also reduce the rate of adverse reactions and significantly improve the quality of life of patients.

© 2016 Baishideng Publishing Group Inc. All rights reserved.

Key Words: Digestive system; Liver metastases of malignant tumors; Three dimensional conformal radiotherapy; Arterial chemoembolization

Wang W, Wang YW, Liu JB, Liu MB. Clinical efficacy of three dimensional conformal radiotherapy for malignant digestive system tumors. Shijie Huaren Xiaohua Zazhi 2016; 24(1): 126-130 URL: http://www.wjgnet.com/1009-3079/24/126.asp DOI: http://dx.doi.org/10.11569/wcjd.v24.i1.126

摘要

目的: 对消化系恶性肿瘤肝转移三维适形放疗的临床疗效进行观察与分析, 证实三维适形放疗的临床价值.

方法: 选取2012-01/2014-01河南省人民医院治疗的84例恶性肿瘤肝转移患者进行研究, 采用随机数字表法分为观察组和对照组, 每组42例. 对照组运用肝动脉化疗栓塞术予以治疗, 观察组采用三维适形放疗治疗, 对两组的疗效等进行分析与比较.

结果: 观察组有效率为69.0%, 明显优于对照组40.5%(P<0.05); 观察组不良反应发生率明显低于对照组, 差异具有统计学意义(P<0.05); 观察组完全缓解例数明显多于对照组(P<0.05), 但两组部分缓解例数无显著差异, 在对无变化和恶化例数比较中, 观察组例数明显少于对照组; 对两组生活质量进行比较后发现, 观察组显著优于对照组(P<0.05); 对耐受情况和1年内的生存率比较后发现, 观察组也明显优于对照组.

结论: 消化系恶性肿瘤肝转移中应用三维适形放射治疗具有重要的临床意义, 不仅提高了临床疗效, 而且降低了不良反应发生率, 使患者生活质量得到显著提高.

© 2016年版权归百世登出版集团有限公司所有.

关键词: 消化系; 恶性肿瘤肝转移; 三维适形放疗; 动脉化疗栓塞术

核心提示: 运用三维适形放疗对消化系恶性肿瘤肝转移进行治疗, 对治疗后的近期疗效比较、生活质量、肝肿块情况及耐受性和生存率进行分析, 旨在证实三维适形的临床价值.

王伟, 王跃伟, 刘建波, 刘明博. 42例消化系恶性肿瘤肝转移中应用三维适形放疗的临床疗效. 世界华人消化杂志 2016; 24(1): 126-130 URL: http://www.wjgnet.com/1009-3079/24/126.asp DOI: http://dx.doi.org/10.11569/wcjd.v24.i1.126

0 引言

消化系恶性肿瘤肝转移是临床上肿瘤晚期的主要表现之一, 一般患者有此症状发生多数会在6 mo内死亡[1]. 临床上对于消化系恶性肿瘤肝转移通常采用肝动脉化疗栓塞术进行治疗, 虽然能够很大程度上缓解患者的症状, 但是仍未达到理想效果, 为此将三维适形放疗引入治疗中, 不仅提高了疗效, 而且改善了患者的生活质量. 为了进行一步证实其临床效果, 我们以河南省人民医院收治的84例恶性肿瘤肝转移为研究对象进行研究, 对研究过程与结果报道如下.

1 材料和方法

1.1 材料 随机选取84例恶性肿瘤肝转移患者作为研究对象, 分为观察与对照两组, 每组42例. 具体如下: (1)对照组: 男23例, 女19例; 年龄40-70岁, 平均年龄51.2岁±4.4岁; 其中原发病灶: 食管癌3例, 胃癌7例, 贲门癌2例, 胰腺癌4例, 直肠癌11例, 结肠癌13例, 胆囊癌2例; 肝左叶转移15例, 左右叶同时转移12例, 多发转移15例, 其中转移灶4个7例, 3个5例, 2个3例, 病灶最大7.0 cm×5.0 cm×3.0 cm, 最小1.5 cm×1.5 cm×1.0 cm, 其余为单发病灶; (2)男22例, 女20例; 年龄42-73岁, 平均年龄53.1岁±4.3岁; 其中原发病灶: 食管癌4例, 胃癌6例, 贲门癌3例, 胰腺癌3例, 直肠癌9例, 结肠癌15例, 胆囊癌4例; 肝左叶转移14例, 左右叶同时转移11例, 多发转移17例, 其中转移灶5个7例, 3个6例, 2个3例, 病灶最大7.0 cm×7.0 cm×4.0 cm, 最小2.0 cm×2.0 cm×1.0 cm, 其余为单发病灶; 两组原发病灶均采用手术治疗后无原发肿块[2]. 所有研究对象均了解且自愿参与研究, 对两组一般资料进行比较, 无显著差异(P>0.05).

1.2 方法

1.2.1 治疗: 在治疗前、治疗中与治疗后所有研究对象均服用保护肝脏的药物[3]. 对照组方法: 对照组运用肝动脉化疗栓塞术进行治疗, 操作简介为将股动脉进行穿刺插管, 直至肝段动脉将化疗药物注入, 然后将超液化碘油等栓塞剂动脉注入到肿瘤动脉中, 将肿瘤供

相关报道

高彤等研究结果显示, 三维适形放疗对恶性肿瘤凝血功能产生一定的影响. 李建成等研究结果显示, 三维立体定向放射治疗在增加治疗并发症基础上, 能明显提高肝转移性癌的局部控制率. 在晚期患者出现肝转移时, 在其他部位病灶尚稳定的情况下可选择三维立体定向施行放射治疗.

创新盘点

此文中消化系恶性肿瘤肝转移中应用三维适形放射治疗具有重要的临床意义, 不仅对疗效及生活质量等进行了研究, 更对肝肿块情况进行了分析.

应用要点
此次研究关键在于消化系恶性肿瘤肝转移中应用三维适形放射治疗的疗效分析, 临床价值显著.

表 1 两组研究对象近期疗效比较表 (n = 42)

分组	完全缓解	基本缓解	疾病稳定	疾病进展	有效率(%)	不良反应发生率(%)
观察组	14	15	8	5	69.0	9.5
对照组	5	12	15	10	40.5	26.2
P值					<0.05	<0.05

表 2 两组患者肝肿块情况及生活质量比较表 (n = 42)

分组	优	良	差	优良率(%)	完全缓解	部分缓解	无变化	恶化
观察组	19	16	7	83.3	17	18	8	2
对照组	13	15	14	66.7	5	12	15	10
P值				<0.05	<0.05	>0.05	<0.05	<0.05

血动脉堵塞, 最终达到肿瘤缺血坏死的目的. 具体操作步骤按照常规肝动脉化疗栓塞术方法进行[4,5].

观察组采用三维适形放疗方法进行, 仪器使用全身立体定向放疗系统(北京大恒医疗器械有限公司生产)和6-15MeV-X线直线加速器(瓦里安公司生产)[6]. 具体操作如下: (1)将患者固定在立体定向体部框架里, 对其进行计算机断层扫描(computed tomography, CT)的加强扫描与定位, 此时患者要保持平静的呼吸状态[7]; (2)在计划系统中输入定位图像信息, 并对计划靶和临床靶体积进行勾画[8]; (3)通过模拟机对患者的呼吸运动度进行观察, 根据情况的不同对照射视野进行适当的调整, 并计算剂量[9]; (4)若遇到单个(直径<5 cm)或者多个不相邻的肿块时, 靶区的单次剂量要达到5-6 Gy, 3次/wk, 共计6-8次; 但对于肿块在5 cm及以上或是弥漫性的, 采用常规剂量分割法, 并进行连续照射, 1次/d, 每次1.6-2 Gy, 5次/wk; (5)依据剂量体积直方图, 对于肝脏去除剩余部分要尽量控制在25%-30%的范围以内、1/2的右肾体积受量要在10%的等剂量以下[10,11].

1.2.2 评价标准: (1)近期疗效: 参考WHO标准对治疗后一年内的疗效进行评价, 分为完全缓解、部分缓解、疾病稳定与疾病进展4个等级, 有效率 = (完全缓解+部分缓解)/本组研究例数×100%[12]; (2)生活质量: 分为优、良、差3个等级对生活质量进行评价[8]; 采用评分制: 优: 90-100分; 良: 60-89分; 差: 60分以下; (3)不良反应: 对放疗后患者出现食欲减退、发热、肝区反应等不良反应进行统计, 并计算出不良反应发生率; (4)肝肿块情况: 完全缓解: 可见病灶完全消失, 维持在1 mo以上; 部分缓解: 肿块缩小在50%以上的. 维持在1 mo以上, 无新的病灶出现, 无任何病灶增长恶化; 无变化: 肿块缩小在50%以下的或增大25%的, 无新病灶出现; 恶化: 肿块增大25%以上的或是有新病灶出现[13].

统计学处理 对本次研究的数据采用SPSS19.0统计软件进行统计处理, 计量资料用mean±SD表示, 组间比较采用t检验进行分析; 当P<0.05时差异有统计学意义.

2 结果

2.1 近期疗效比较 观察组的有效率为69.0%, 不良反应发生率为9.5%, 对照组的有效率为40.5%, 不良反应发生率为26.2%, 组间比较, 差异显著(P<0.05)(表1).

2.2 生活质量比较 对照组中优19例, 良16例, 差7例, 优良率为83.3%, 观察组优13例, 良16例, 差14例, 优良率为66.7%, 两组比较, 观察组明显优于对照组, 且差异具有统计学意义(P<0.05)(表2).

2.3 肝肿块情况比较 观察组完全缓解例数明显多于对照组(P<0.05), 但两组部分缓解例数无显著差异, 在对无变化和恶化例数比较中, 观察组例数明显少于对照组(表2).

2.4 耐受性和生存率 对两组应用放疗后的耐受性在1年内的生存率进行了统计与比较, 观察组耐受性好22例, 良20例, 生存27例, 生存率为64.3%, 对照组耐受性好11例, 良31例, 生存13

例, 生存率为30.9%, 组间比较, 观察组明显优于对照组(P<0.05).

3 讨论

三维适形放射治疗是运用高能X线等围绕固定野集束或者是靶点连续旋转进行照射, 将与靶区断层相适应的剂量分布反应到照射部位, 从而使放射线有效的集中在病变靶区内. 当患者进行治疗时, 首先依据准确检查出的病灶区域根据、周围器官与组织的三维解剖, 接着将射野照射方向上的应该有的强度分布予以计算, 然后按照已经经过良好设计的强度分布进行治疗设计好的强度分布在治疗[14,15].

目前, 临床上治疗恶性肿瘤肝转移患者多采用的治疗手段, 虽达到缓解症状的目的, 但生活质量较差、不良反应发生率也较高. 临床上的相关研究, 将三维适形放疗方法应用到恶性肿瘤肝转移治疗中, 充分弥补了常规放疗疗效较差的缺点, 况且肝部具有较强的再生能力和局部高剂量聚集射摧毁病灶而不影响肝功能的性能, 从而使放疗方法应用具有重要的临床价值. 我们在此次研究中针对肝脏是放射晚反应组织, 增生能力较差等特点及提高分割剂量会对晚期的反应组织产生巨大影响制定了最优化和个体化的治疗方案, 使临床疗效得到进一步提升.

本文对两组研究对象的近期疗效、生活质量与不良反应等数据进行了研究与比较, 旨在证实消化系恶性肿瘤肝转移中应用三维适形放射治疗的临床疗效. 临床研究结果显示, 三维适形放射组的有效率、优良率及不良反应发生率明显优于肝动脉化疗栓塞术组. 在研究中我们实施了具有针对性的方案, 对出现不良反应的患者进行了地塞米松联合20%甘露醇静滴及解热镇痛药等治疗, 使症状得到明显缓解, 再者在治疗前后服用护肝药物, 在最大程度上防止与降低了肝功能的损伤. 另外, 此次研究中对详细的不良反应进行统计, 为预防不良反应的发生奠定了基础. 以往临床上的相关研究虽有提起放疗耐受性和生存率, 但只是简单的介绍, 我们对此相当重视, 予以了细心的研究和准确的统计. 由此可见, 我们此次研究细化了临床上的相关研究内容与结果, 为以后的临床研究提供更细致可靠的数据. 虽我们研究结果和临床上一致, 但数据有一定差异, 这可能与研究例数的选择少和医师技术等方面相关, 这就要求我们要进一步完善, 使研究数据更为精确, 且会增加对远期疗效的研究, 使三维适形放射治疗的应用更为广泛.

总之, 消化系恶性肿瘤肝转移中应用三维适形放射治疗具有重要的临床意义, 不仅提高了临床疗效, 而且降低了不良反应发生率, 使患者生活质量得到显著提高.

名词解释

三维适形放射治疗: 是运用高能X线等围绕固定野集束或者是靶点连续旋转进行照射, 将与靶区断层相适应的剂量分布反应到照射部位, 从而使放射线有效的集中在病变靶区内. 当患者进行治疗时, 首先依据准确检查出的病灶区域根据、周围器官与组织的三维解剖, 接着将射野照射方向上的应该有的强度分布予以计算, 然后按照已经经过良好设计的强度分布进行治疗.

4 参考文献

1 高彤, 郭燕, 王筠, 阎玮茹, 冯景见, 檀军丽, 马骏, 王晓燕, 吴晓良. 不同剂量三维适形放疗对恶性肿瘤患者凝血功能的影响. 疑难病杂志 2013; 12: 446-447

2 陈冬, 王仁本. 原发性肝癌外放疗临床应用现状. 中华肿瘤防治杂志 2015; 6: 76-80

3 卢庆刚, 牟安娜, 朱礼. 三维适形放疗同步FOLFOX4化疗治疗术后腹膜后恶性淋巴结转移癌的疗效观察. 疑难病杂志 2014; 13: 284-286, 290

4 Sanuki N, Takeda A, Oku Y, Mizuno T, Aoki Y, Eriguchi T, Iwabuchi S, Kunieda E. Stereotactic body radiotherapy for small hepatocellular carcinoma: a retrospective outcome analysis in 185 patients. *Acta Oncol* 2014; 53: 399-404 [PMID: 23962244]

5 豆道勤, 林运政, 杨少华. 食管癌三维适形放疗效果及影响预后的相关因素探讨. 现代诊断与治疗 2014; 25: 3635-3636

6 刘开泰, 张欢乐, 陆妙珍. 三维适形放疗同步联合卡培他滨治疗直肠癌的疗效观察. 中国现代医生 2015; 7: 65-67

7 蔡永广, 陈思现, 李媛媛. 紫杉醇单药联合三维适形放疗同步治疗老年晚期非小细胞肺癌的临床疗效观察. 中国现代医生 2015; 6: 65-68

8 Tang QH, Li AJ, Yang GM, Lai EC, Zhou WP, Jiang ZH, Lau WY, Wu MC. Surgical resection versus conformal radiotherapy combined with TACE for resectable hepatocellular carcinoma with portal vein tumor thrombus: a comparative study. *World J Surg* 2013; 37: 1362-1370 [PMID: 23456227 DOI: 10.1007/s00268-013-1969-x]

9 张发恩. 三维适形放疗联合FOLFOX治疗直肠癌的临床效果观察. 现代仪器与医疗 2015; 2: 33-35

10 高彤, 郭燕, 王筠, 阎玮茹, 冯景见, 军丽, 马骏, 王晓燕, 吴晓良. 恶性肿瘤患者放疗前后血小板参数的变化及临床意义. 河北医药 2013; 35: 384-384

11 王军, 杜兴龙, 项飞, 吕星旺, 李尚军, 魏洁. 早期非小细胞肺癌伽玛刀与三维适形及调强放疗的应用探讨. 浙江临床医学 2015; 17: 767-768

12 Iaccarino C, Schiavi P, Picetti E, Goldoni M, Cerasti D, Caspani M, Servadei F. Patients with brain contusions: predictors of outcome and relationship between radiological and clinical evolution. *J Neurosurg* 2014; 120: 908-918 [PMID: 24506250 DOI: 10.3171/2013.12.JNS131090]

13 李光, 于洋洋, 韩冲, 乔俏, 党军, 顾菲, 李建军, 姚雷.

同行评价
在晚期患者出现肝转移情况下, 选择三维适形放射治疗具有显著的临床疗效.

81例胰腺癌后程加量三维适形放疗的疗效分析. 中国医科大学学报 2012; 41: 1134-1137, 1143
14 Ulfarsson T, Lundgren-Nilsson A, Blomstrand C, Nilsson M. A history of unemployment or sick leave influences long-term functioning and health-related quality-of-life after severe traumatic brain injury. *Brain Inj* 2014; 28: 328-335 [PMID: 24354522 DOI: 10.3109/02699052]
15 白兰兰, 田焕茹, 姚婷, 刘秋芳, 张智策, 王蒨, 郭俊俊, 何波. 胸部肿瘤三维适形放疗摆位的重复性研究. 现代肿瘤医学 2010; 18: 1759-1762

编辑: 于明茜 电编: 都珍珍

ISSN 1009-3079 (print) ISSN 2219-2859 (online) DOI: 10.11569 2016年版权归百世登出版集团有限公司所有

•消息•

《世界华人消化杂志》性质、刊登内容及目标

本刊讯 《世界华人消化杂志》[国际标准刊号ISSN 1009-3079 (print), ISSN 2219-2859 (online), DOI: 10.11569, Shijie Huaren Xiaohua Zazhi/*World Chinese Journal of Digestology*], 是一本由来自国内31个省、市、自治区、特别行政区和美国的1039位胃肠病学和肝病学专家支持的开放存取的同行评议的旬刊杂志, 旨在推广国内各地的胃肠病学和肝病学领域临床实践和基础研究相结合的最具有临床意义的原创性及各类评论性的文章, 使其成为一种公众资源, 同时科学家、医生、患者和学生可以通过这样一个不受限制的平台来免费获取全文, 了解其领域的所有的关键的进展, 更重要的是这些进展会为本领域的医务工作者和研究者服务, 为他们的患者及基础研究提供进一步的帮助.

除了公开存取之外, 《世界华人消化杂志》的另一大特色是对普通读者的充分照顾, 即每篇论文都会附带有一组供非专业人士阅读的通俗易懂的介绍大纲, 包括背景资料、研发前沿、相关报道、创新盘点、应用要点、名词解释、同行评价.

《世界华人消化杂志》报道的内容包括食管、胃、肠、肝、胰肿瘤, 食管疾病、胃肠及十二指肠疾病、肝胆疾病、肝脏疾病、胰腺疾病、感染、内镜检查法、流行病学、遗传学、免疫学、微生物学, 以及胃肠道运动对神经的影响、传送、生长因素和受体、营养肥胖、成像及高科技技术.

《世界华人消化杂志》的目标是出版高质量的胃肠病学和肝病学领域的专家评论及临床实践和基础研究相结合具有实践意义的文章, 为内科学、外科学、感染病学、中医药学、肿瘤学、中西医结合学、影像学、内镜学、介入治疗学、病理学、基础研究等医生和研究人员提供转换平台, 更新知识, 为患者康复服务.

WCJD 世界华人消化杂志®

在线投稿: http://www.baishideng.com/wcjd/ch/index.aspx
帮助平台: http://www.wjgnet.com/esps/helpdesk.aspx
DOI: 10.11569/wcjd.v24.i1.131

世界华人消化杂志 2016年1月8日; 24(1): 131-135
ISSN 1009-3079 (print) ISSN 2219-2859 (online)
© 2016年版权归百世登出版集团有限公司所有.

胆汁中CA19-9、CA125对胆系恶性肿瘤的临床诊断价值

朱广灿, 范正军, 刘星雨, 张劲夫

朱广灿, 范正军, 刘星雨, 张劲夫, 郑州大学第一附属医院肝胆胰外科 河南省郑州市 450052

朱广灿, 主要从事胆管癌、肝癌等早期诊断及手术预后评估的研究.

作者贡献分布: 本课题由朱广灿与范正军设计; 标本及数据由朱广灿、刘星雨及张劲夫提供; 研究过程及数据分析由朱广灿与刘星雨完成; 论文写作由朱广灿完成; 范正军进行修改指导.

通讯作者: 范正军, 教授, 主任医师, 450052, 河南省郑州市建设东路1号, 郑州大学第一附属医院肝胆胰外科.
volcano0515@163.com
电话: 0371-67967117

收稿日期: 2015-10-29
修回日期: 2015-11-23
接受日期: 2015-11-30
在线出版日期: 2016-01-08

Diagnostic value of bile levels of CA19-9 and CA125 in biliary tract carcinoma

Guang-Can Zhu, Zheng-Jun Fan, Xing-Yu Liu, Jin-Fu Zhang

Guang-Can Zhu, Zheng-Jun Fan, Xing-Yu Liu, Jin-Fu Zhang, Department of Hepatobiliary and Pancreatic Surgery, the First Affiliated Hospital of Zhengzhou University, Zhengzhou 450052, He'nan Province, China

Correspondence to: Zheng-Jun Fan, Professor, Chief Physician, Department of Hepatobiliary and Pancreatic Surgery, the First Affiliated Hospital of Zhengzhou University, 1 Jianshe East Road, Zhengzhou 450052, He'nan Province, China. volcano0515@163.com

Received: 2015-10-29
Revised: 2015-11-23
Accepted: 2015-11-30
Published online: 2016-01-08

Abstract

AIM: To evaluate the diagnostic value of bile levels of carbohydrate antigen 19-9 (CA19-9) and cancer antigen 125 (CA125) in biliary tract carcinoma.

METHODS: Ninety-five patients pathologically diagnosed with either biliary tract carcinoma or benign biliary disease were included. Serum and bile samples were taken before and during operation. The levels of CAl9-9 and CA125 in serum and bile were detected, and their diagnostic value was evaluated.

RESULTS: The levels of CA19-9 and CA125 in serum and bile were significantly higher in patients with biliary tract carcinoma than in those with benign biliary disease ($P < 0.05$ for all). The levels of CA19-9 and CA125 in bile were significantly higher than those in serum in both groups of patients ($P < 0.05$ for all). The sensitivities of CA19-9, CA125 in bile alone and their combination were 90.48%, 83.33% and 92.86%, and the specificities were 43.40%, 64.15% and 72.63%, respectively.

CONCLUSION: The diagnostic value of CA19-9 and CA125 in bile is higher than that of serum CA19-9 and CA125 in biliary tract carcinoma. Combined detection of tumor makers in bile can improve the diagnosis of biliary tract carcinoma.

© 2016 Baishideng Publishing Group Inc. All rights reserved.

Key Words: Biliary tract carcinoma; Bile;

背景资料
胆系恶性肿瘤中最常见的是胆管癌及胆囊癌, 是较常见的恶性肿瘤, 在我国有较高的发病率, 近年来更是有增高的趋势. 胆系恶性肿瘤特征性临床表现往往出现较晚, 并且一旦出现典型症状, 大多已是晚期, 手术切除率较低, 预后很差, 严重危害人类的生命健康.

同行评议者
杨宏强, 副教授, 主任医师, 徐州市中心医院(东南大学附属医院, 徐州医学院徐州临床学院)肿瘤外一科

研发前沿

当前糖链抗原19-9(carbohydrate antigen 19-9, CA19-9)、癌抗原125(cancer antigen 125, CA125)在胆系恶性肿瘤血清学中的表达已有了较为深入的研究, 但存在的问题是CA19-9、CA125在血清中的阳性表达率较低, 敏感性稍差. 在胆系恶性肿瘤的胆汁中各种肿瘤标志物的表达水平及其临床意义是当前的研究热点.

相关报道

Kongpetch等、Sasaki等多位作者均在其文章中提及各种肿瘤标志物在胆汁中明确表达, 且其表达水平高于血清学, 可提高胆系恶性肿瘤的早期诊断率, 帮助对恶性肿瘤高危人群进行普查、诊断、鉴别诊断及疗效观察, 也可用于肿瘤预后判断、肿瘤分期和随访.

Carbohydrate antigen 19-9; Cancer antigen 125; Clinical diagnosis

Zhu GC, Fan ZJ, Liu XY, Zhang JF. Diagnostic value of bile levels of CA19-9 and CA125 in biliary tract carcinoma. Shijie Huaren Xiaohua Zazhi 2016; 24(1): 131-135 URL: http://www.wjgnet.com/1009-3079/24/131.asp DOI: http://dx.doi.org/10.11569/wcjd.v24.i1.131

摘要

目的: 探讨胆汁中肿瘤标志物糖链抗原(carbohydrate antigen 19-9, CA19-9)、癌抗原125(cancer antigen 125, CA125)对胆系恶性肿瘤的临床诊断价值.

方法: 选取胆系疾病患者共95例, 根据病理结果分为恶性肿瘤、良性病变两组, 术前抽取血清样本, 术中抽取胆汁样本, 分别测定血清及胆汁中CA19-9、CA125的水平, 进行统计学分析并得出对临床诊断意义.

结果: 胆系恶性肿瘤组血清及胆汁中CA19-9及CA125水平均显著高于胆系良性疾病组, 差异有统计学意义(均P<0.05). 胆系良、恶性疾病组胆汁中CA19-9及CA125水平均显著高于血清水平, 且差异有统计学意义(均P<0.05). 胆汁CA19-9、CA125及双项联合测定的灵敏性为90.48%、83.33%和92.86%, 特异性为43.40%、64.15%和72.63%, 均优于血清指标(均P<0.05).

结论: 胆汁中CA19-9及CA125对于胆系恶性肿瘤的诊断价值高于血清指标, 且二者联合测定有助于提高胆系恶性肿瘤的临床诊断.

© 2016年版权归百世登出版集团有限公司所有.

关键词: 胆系恶性肿瘤; 胆汁; 糖链抗原19-9; 癌抗原125; 临床诊断

核心提示: 本文通过统计分析发现, 两组患者胆汁中肿瘤标志物水平显著高于血清水平, 恶性组胆汁及血清中肿瘤标志物水平显著高于良性组; 对于胆系恶性肿瘤, 胆汁中糖链抗原19-9、癌抗原125单项及双项联合测定灵敏性、特异性等均高于血清学指标. 胆汁中肿瘤标志物对于胆系恶性肿瘤更有诊断价值.

朱广灿, 范正军, 刘星雨, 张劲夫. 胆汁中CA19-9、CA125对胆系恶性肿瘤的临床诊断价值. 世界华人消化杂志 2016; 24(1): 131-135 URL: http://www.wjgnet.com/1009-3079/24/131.asp DOI: http://dx.doi.org/10.11569/wcjd.v24.i1.131

0 引言

胆系恶性肿瘤是临床较为少见的恶性肿瘤, 包括胆管癌及胆囊癌. 据统计[1], 我国胆系恶性肿瘤约占消化系肿瘤的3%-4%, 高于欧美国家, 且近年来更是有增高的趋势. 胆系恶性肿瘤特征性临床表现为黄疸、腹痛等, 多于晚期出现, 并且一旦出现, 大多已失去手术机会, 手术根治切除率不到40%, 术后5年生存率约20%-30%, 严重危害人类的生命健康[2]. 提高胆系恶性肿瘤的早期临床诊断, 是提高手术切除率, 延长术后生存期, 改善肿瘤患者预后的关键. 近年来, 关于癌基因及其蛋白表达产物与肿瘤的关系是研究的重要方向之一, 已有大量报道[3-5]指出肿瘤标志物糖链抗原19-9(carbohydrate antigen 19-9, CA19-9)、癌抗原125(cancer antigen 125, CA125)对胆系恶性肿瘤的发生发展有不同程度的指示作用. 本文旨在通过比较胆系疾病患者胆汁、血清中CA19-9、CA125的水平, 探讨其对胆系恶性肿瘤的临床诊断意义, 以供借鉴.

1 材料和方法

1.1 材料 收集2004-04/2012-10于郑州大学第一附属医院肝胆胰外科住院胆系疾病患者共95例, 其中男性43例, 女性52例, 平均年龄55.6岁±13.2岁. 其中多以黄疸、腹痛(右上腹痛多见, 多为胀痛)、发热、肝功能损伤、胆红素升高为临床表现收入院, 经超声、计算机断层扫描(computed tomography, CT)、磁共振成像(magnetic resonance imaging, MRI)等检查提示肝内外胆管结石、胆总管囊肿、胆管扩张及胆道新生物等胆系病变表现. 经手术病理结果证实后, 将病例分为胆系恶性肿瘤组: 42例, 包括胆管癌、胆囊癌等, 其中男性19例, 女性23例, 平均年龄59.27岁±14.6岁; 胆系良性病变组: 53例, 包括胆石症、胆管炎、胆总管囊肿等, 其中男24例, 女性29例, 平均年龄53.58岁±11.8岁. 纳入标准: 选择可耐受手术患者, 排除心、肺、肝、肾等大器官功能极差者, 身体一般情况较弱者, 凝血机制障碍者, 合并卵巢癌、胰腺癌、胃癌、内分泌疾病等可能影响测定结果患者.

1.2 方法 两组患者均于术前清晨空腹抽取采集静脉血3 mL, 分离血清, -20 ℃备用. 术前告知并取得患者及家属同意后, 术中以注射器先后抽取胆汁2 mL, 取第二支注射器胆汁留取样本, -20 ℃备用. 样本测定采用电化学免疫发光法, 仪器选用Elecsys1010及德国罗氏公司提供的配套试剂盒.

统计学处理 采用SPSS13统计软件进行统计学分析, 定量资料以mean±SD表示, 比较采用t检验; 定性资料组间比较采用χ^2检验, P<0.05为差异有统计学意义.

2 结果

2.1 两组患者血清及胆汁中CA19-9、CA125测定结果的比较 胆系恶性肿瘤组及胆系良性病变组胆汁中CA19-9水平均显著高于各组血清CA19-9水平, 且差异具有统计学意义(P<0.05). 胆系恶性肿瘤组血清及胆汁中CA19-9水平均显著高于胆系良性病变组, 且差异具有统计学意义(P<0.05). 胆系恶性肿瘤组及胆系良性病变组胆汁中CA125水平均显著高于其血清CA125水平, 且差异具有统计学意义(P<0.05). 胆系恶性肿瘤组血清及胆汁中CA125水平均显著高于胆系良性病变组, 且差异具有统计学意义(P<0.05)(表1).

2.2 血清、胆汁中CA19-9、CA125单项及双项联合测定对胆系恶性肿瘤的诊断价值 对两组共95例患者的分析结果表明, 胆汁中CA19-9、CA125单项及双项联合测定灵敏性、特异性等均高于血清学数据, 且差异有统计学意义(P<0.05)(表2).

3 讨论

CA19-9、CA125现已广泛应用于恶性肿瘤临床血清学检测. CA19-9是一种黏蛋白型的糖类蛋白肿瘤标志物, 为细胞膜上的糖脂质, 因由鼠单克隆抗体116NS19-9识别而命名, 在胰腺癌、胆囊癌、胆管癌、胃癌、胆管炎、胆石症等疾病血清检测中均明显升高[6,7]. CA125是一种高分子量的糖蛋白, 由用人类卵巢浆液性囊腺癌细胞给家鼠作免疫接种, 通过淋巴细胞杂交而获得, 并由单克隆抗体OC125识别而命名, 在卵巢癌、乳腺癌、胰腺癌、胆管癌、胃癌、胆管炎、肝炎等疾病血清检测中均明显升高[8,9].

胆系恶性肿瘤来源于胆道上皮细胞, 且结石、炎症、胆汁等对胆道壁细胞有损伤破坏作用, 所以CA19-9、CA125等肿瘤标志物更易进入胆汁, 其胆汁中的含量高于血清, 测定结果对于临床诊断更具有参考意义[10,11]. 我们通过对95例患者肿瘤标志物测定分析得出胆系恶性肿瘤组、良性病变组胆汁中CA19-9分别为288.77 U/mL±97.18 U/mL、113.19 U/mL±42.36 U/mL, 均显著高于血清指标125.39 U/mL±12.76 U/mL、93.11 U/mL±7.98 U/mL, 且差异具有统计学意义(均P<0.05); 胆系恶性肿瘤组、良性病变组胆汁CA125为82.64 U/mL±11.61 U/mL、21.33 U/mL±1.79 U/mL, 分别高于血清中的44.37 U/mL±7.68 U/mL、13.89 U/mL±0.83 U/mL, 且差异具有统计学意义(均P<0.05). 以上数据说明, 无论良、恶性疾病胆汁中肿瘤标志物水平约为血清学指标的2倍, 变化较之更敏感, 更易体现其临床意义. 比较胆汁中CA19-9、CA125的水平发现, 恶性肿瘤组CA19-9、CA125水平分别约为良性病变组的2.5倍、4倍, 结果表明, 对于胆系恶性肿瘤患者, 胆汁中肿瘤标志物水平远高于血清水平, 其测定结果更敏感, 更有助于胆系疾病的诊断、鉴别诊断、疗效观察及判断预后. 有部分报道认为, 胆道恶性肿瘤患者胆汁、血清中肿瘤标志物水平无显著差异[12,13], 与本文结果不符, 但样本数量的多少、病例胆道梗阻时间的长短、测定方法的不同等影响因素均可能导致不同结果, 所以有待于消除上述影响因素进一步研究. 对胆汁、血清中肿瘤标志物单项及双项联合测定诊断价值的分析提示, 胆汁中CA19-9、CA125及两项联合检测的灵敏性、特异性及符合率均高于血清学指标, 且差异具有统计学意义(均P<0.05). 胆系恶性肿瘤患者胆汁中CA19-9灵敏性较高, 为90.48%, 但特异性只有43.40%; 胆汁中CA125灵敏性虽只有83.33%, 但其特异性为64.15%, 故我们将胆汁中CA19-9与CA125联合测定, 其灵敏性、特异性均有显著提高, 分别为92.86%、72.63%. 从以上数据可以看出, 对于胆系恶性肿瘤患者, 胆汁中肿瘤标志物CA19-9、CA125的诊断价值优于血清, 且其双项联合测定对于临床胆系恶性肿瘤的诊断更有参考价值.

本文检测并比较胆系恶性肿瘤患者胆汁、血清中CA19-9、CA125的表达水平发现, 胆汁

创新盘点

胆系恶性肿瘤肿瘤标志物的监测, 除了在血清中进行外, 还可以监测其在胆汁中的情况. 已经有学者研究显示, 在胆系恶性肿瘤的胆汁中可以监测到各种肿瘤标志物的存在. 但是CA19-9、CA125在胆汁中的阳性表达水平的研究尚未见到.

应用要点

本文得出胆汁中CA119-9、CA125对胆系恶性肿瘤的诊断价值优于血清指标, 胆汁中相关肿瘤标志物对胆系恶性肿瘤高危人群进行普查、疾病诊断、疗效观察及判断预后有一定程度的指导意义.

表 1 两组患者血清及胆汁中CA19-9、CA125结果的比较 (mean ± SD, U/mL)

分组	*n*	CA19-9		CA125	
		胆汁	血清	胆汁	血清
胆系恶性肿瘤组	42	288.77 ± 97.18	125.39 ± 12.76	82.64 ± 11.61	44.37 ± 7.68
胆系良性病变组	53	113.19 ± 42.36	93.11 ± 7.98	21.33 ± 1.79	13.89 ± 0.83
*t*值		36.72	28.71	64.15	37.69
*P*值		<0.05	<0.05	<0.05	<0.05

CA19-9: 糖链抗原19-9; CA125: 癌抗原125.

表 2 血清、胆汁中CA19-9、CA125单项及双项联合测定对胆系恶性肿瘤的诊断价值 (%)

诊断标准	血清			胆汁		
	CA19-9	CA125	CA19-9+CA125	CA19-9	CA125	CA19-9+CA125
灵敏性	85.71	71.43	90.48	90.48	83.33	92.86
特异性	35.85	56.60	67.92	43.40	64.15	72.63
阳性预测值	51.43	56.60	69.91	55.88	81.40	75.00
阴性预测值	73.08	71.43	90.00	85.19	82.93	92.02
符合率	57.89	63.16	77.89	64.21	72.63	83.16

CA19-9: 糖链抗原19-9; CA125: 癌抗原125.

中CA19-9、CA125对胆系恶性肿瘤的诊断价值优于血清指标, 且两项联合测定对提高胆系恶性肿瘤的临床诊断率更有意义. 随着近年来经内镜逆行性胰胆管造影术(endoscopic retrograde cholangio-pancreatography, ERCP)、经皮肝穿胆道引流术(percutaneous transhepatic cholangio drainage, PTCD)等医疗技术的成熟[14,15], 胆汁中相关肿瘤标志物对胆系恶性肿瘤高危人群进行普查、疾病诊断、疗效观察及判断预后有一定程度的指导意义.

4 参考文献

1 Cardinale V, Semeraro R, Torrice A, Gatto M, Napoli C, Bragazzi MC, Gentile R, Alvaro D. Intra-hepatic and extra-hepatic cholangiocarcinoma: New insight into epidemiology and risk factors. *World J Gastrointest Oncol* 2010; 2: 407-416 [PMID: 21160904 DOI: 10.4251/wjgo.v2.i11.407]

2 Razumilava N, Gores GJ. Cholangiocarcinoma. *Lancet* 2014; 383: 2168-2179 [PMID: 24581682 DOI: 10.1016/S0140-6736(13)61903-0]

3 刘昌军, 彭德珍, 杨尽晖, 蒋波, 吴金术. 肿瘤标志物在肝胆管结石合并胆管癌诊断与预后评估中的价值. 中华肝胆外科杂志 2013; 19: 665-668

4 Leelawat K, Narong S, Wannaprasert J, Ratanashu-ek T. Prospective study of MMP7 serum levels in the diagnosis of cholangiocarcinoma. *World J Gastroenterol* 2010; 16: 4697-4703 [PMID: 20872971 DOI: 10.3748/wjg.v16.i37.4697]

5 Malaguarnera G, Paladina I, Giordano M, Malaguarnera M, Bertino G, Berretta M. Serum markers of intrahepatic cholangiocarcinoma. *Dis Markers* 2013; 34: 219-228 [PMID: 23396291 DOI: 10.3233/DMA-130964]

6 Tsirlis T, Ausania F, White SA, French JJ, Jaques BC, Charnley RM, Manas DM. Implications of the index cholecystectomy and timing of referral for radical resection of advanced incidental gallbladder cancer. *Ann R Coll Surg Engl* 2015; 97: 131-136 [PMID: 25723690 DOI: 10.1308/003588414X14055925060073]

7 Liu X, Cai H, Wang Y. Prognostic significance of tumour markers in Chinese patients with gastric cancer. *ANZ J Surg* 2014; 84: 448-453 [PMID: 23013163 DOI: 10.1111/j.1445-2197.2012.06287.x]

8 Gungorduk K, Ertas IE, Ozdemir A, Akkaya E, Telli E, Taskin S, Gokcu M, Guzel AB, Oge T, Akman L, Toptas T, Solmaz U, Dogan A, Terek MC, Sanci M, Ozsaran A, Simsek T, Vardar MA, Yalcin OT, Ozalp S, Yildirim Y, Ortac F. Prognostic Significance of Retroperitoneal Lymphadenectomy, Preoperative Neutrophil Lymphocyte Ratio and Platelet Lymphocyte Ratio in Primary Fallopian Tube Carcinoma: A Multicenter Study. *Cancer Res Treat* 2015; 47: 480-488 [PMID: 25622588 DOI: 10.4143/crt.2014.058]

9 Higashi M, Yamada N, Yokoyama S, Kitamoto S, Tabata K, Koriyama C, Batra SK, Yonezawa S. Pathobiological implications of MUC16/CA125 expression in intrahepatic cholangiocarcinoma-mass forming type. *Pathobiology* 2012; 79: 101-106

[PMID: 22286058 DOI: 10.1159/000335164]
10 Kongpetch S, Jusakul A, Ong CK, Lim WK, Rozen SG, Tan P, Teh BT. Pathogenesis of cholangiocarcinoma: From genetics to signalling pathways. *Best Pract Res Clin Gastroenterol* 2015; 29: 233-244 [PMID: 25966424 DOI: 10.1016/j.bpg.2015.02.002]
11 Sasaki M, Nakanuma Y. Cellular senescence in biliary pathology. Special emphasis on expression of a polycomb group protein EZH2 and a senescent marker p16INK4a in bile ductular tumors and lesions. *Histol Histopathol* 2015; 30: 267-275 [PMID: 25289642 DOI: 10.14670/HH-30.267]
12 孟祥博. 胆汁与血清肿瘤标志物检测对良恶性肝外胆道梗阻的鉴别诊断价值. 长春: 吉林大学, 2014
13 秦兴雷, 王作仁, 强永乾, 韦晓峰, 张毅力, 张云锋, 马炜. 肝外胆管癌术前影像学检查及CA19-9测定的诊断价值. 第四军医大学学报 2005; 26: 45-49
14 Bertani H, Frazzoni M, Mangiafico S, Caruso A, Manno M, Mirante VG, Pigò F, Barbera C, Manta R, Conigliaro R. Cholangiocarcinoma and malignant bile duct obstruction: A review of last decades advances in therapeutic endoscopy. *World J Gastrointest Endosc* 2015; 7: 582-592 [PMID: 26078827 DOI: 10.4253/wjge.v7.i6.582]
15 Saettini F, Agazzi R, Giraldi E, Foglia C, Cavalleri L, Morali L, Fasolini G, Spotti A, Provenzi M. Percutaneous transhepatic biliary drainage in an infant with obstructive jaundice caused by neuroblastoma. *Pediatr Hematol Oncol* 2015; 32: 223-228 [PMID: 25551550 DOI: 10.3109/08880018.2014.981901]

同行评价

本文旨在探讨胆汁中肿瘤标志物CA19-9、CA125对胆系恶性肿瘤的临床诊断价值, 文题简洁, 选题具有一定的临床应用价值. 摘要书写规范、清晰. 讨论部分条理清晰, 文献引用恰当和充分.

编辑: 郭鹏 电编: 都珍珍

ISSN 1009-3079 (print) ISSN 2219-2859 (online) DOI: 10.11569 2016年版权归百世登出版集团有限公司所有

•消息•

《世界华人消化杂志》栏目设置

本刊讯 本刊栏目设置包括述评, 基础研究, 临床研究, 焦点论坛, 文献综述, 研究快报, 临床经验, 病例报告, 会议纪要. 文稿应具科学性、先进性、可读性及实用性, 重点突出, 文字简练, 数据可靠, 写作规范, 表达准确.

WCJD 世界华人消化杂志®

在线投稿: http://www.baishideng.com/wcjd/ch/index.aspx
帮助平台: http://www.wjgnet.com/esps/helpdesk.aspx
DOI: 10.11569/wcjd.v24.i1.136

世界华人消化杂志 2016年1月8日; 24(1): 136-146
ISSN 1009-3079 (print) ISSN 2219-2859 (online)
© 2016年版权归百世登出版集团有限公司所有.

^{18}F-FDG PET与^{18}F-FDG PET/CT在胰腺癌中诊断价值的Meta分析

蒋晓涵, 胡乃中, 魏明通

背景资料
胰腺癌是常见消化系恶性肿瘤之一, 早期诊断率低, 病死率高, 18氟-脱氧葡萄糖正电子发射计算机断层显像(^{18}F-fluorodeoxyglucose positron emission tomography, ^{18}F-FDG PET)与^{18}F-FDG PET/计算机体层成像(computed tomography, CT)为新型无创功能显像方法, 在胰腺癌细胞中可呈高代谢功能图像, 已有研究对其诊断胰腺癌的价值进行预测, 但国内尚无循证医学证据对其价值进行系统评价.

同行评议者
李兆申, 教授, 主任医师, 博士生导师, 上海长海医院消化科

蒋晓涵, 胡乃中, 魏明通, 安徽医科大学第一附属医院消化内科 安徽省合肥市 230022

蒋晓涵, 在读硕士, 主要从事常见消化系疾病的研究.

作者贡献分布: 蒋晓涵与魏明通负责文献检索、文献质量评估、提取资料、数据分析与论文撰写; 胡乃中负责文献审核、论文审阅与修改.

通讯作者: 胡乃中, 教授, 主任医师, 硕士生导师, 230022, 安徽省合肥市蜀山区绩溪路218号, 安徽医科大学第一附属医院消化内科. hnz1956@msn.com
电话: 0551-62922262

收稿日期: 2015-10-15
修回日期: 2015-11-12
接受日期: 2015-11-23
在线出版日期: 2016-01-08

Value of ^{18}F-fluorodeoxyglucose positron emission tomography and ^{18}F-fluorodeoxyglucose positron emission tomography/computed tomography in diagnosis of pancreatic cancer: A systemic review and meta-analysis

Xiao-Han Jiang, Nai-Zhong Hu, Ming-Tong Wei

Xiao-Han Jiang, Nai-Zhong Hu, Ming-Tong Wei, Department of Gastroenterology, the First Affiliated Hospital of Anhui Medical University, Hefei 230022, Anhui Province, China

Correspondence to: Nai-Zhong Hu, Professor, Chief Physician, Department of Gastroenterology, the First Affiliated Hospital of Anhui Medical University, 218 Jixi Road, Shushan District, Hefei 230022, AnHui Province, China. hnz1956@msn.com

Received: 2015-10-15
Revised: 2015-11-12
Accepted: 2015-11-23
Published online: 2016-01-08

Abstract

AIM: To evaluate the value of ^{18}F-fluorodeoxyglucose positron emission tomography (^{18}F-FDG PET) and ^{18}F-FDG PET/computed tomography (CT) in the diagnosis of pancreatic cancer.

METHODS: Medline, EMBASE, Science Direct, Springer link, CBM, Cnki, Wan fang and VIP databases were searched by computer before April 1, 2015 to retrieve articles on the study of ^{18}F-FDG PET and ^{18}F-FDG PET/CT in diagnosing pancreatic cancer. Studies were selected according to the inclusion and exclusion criteria, and quality assessment was made using the QUADAS scale. Meta-Disc 1.4 software was used to analyze the heterogeneity of the included articles, and the SROC curve was plotted to calculate the pooled sensitivity and specificity. The publication bias was assessed with Stata 12.0 software.

RESULTS: A total of 51 English-language articles were included. The summary sensitivity and specificity of ^{18}F-FDG PET in diagnosing pancreatic cancer were 87% (95%CI: 85%-89%) and 78% (95%CI: 74%-81%), respectively. The positive and negative likelihood ratios were 3.38 (95%CI: 2.64-4.33)

and 0.18 (95%CI: 0.14-0.23), respectively. The diagnostic odds ratio (DOR) was 21.91 (95%CI: 14.15-33.93), and the area under the SROC curve was 0.8930. The summary sensitivity and specificity of ^{18}F-FDG PET/CT in diagnosing pancreatic cancer were 91% (95%CI: 88%-93%) and 77% (95%CI: 72%-82%), respectively. The positive and negative likelihood ratios were 3.57 (95%CI: 2.96-4.31) and 0.14 (95%CI: 0.11-0.18), respectively. The DOR was 28.52 (95%CI: 19.63-41.42), and the area under the SROC curve was 0.9315.

CONCLUSION: ^{18}F-FDG PET/CT and ^{18}F-FDG PET have higher diagnostic value than CT in diagnosing pancreatic cancer. ^{18}F-FDG PET/CT is superior to ^{18}F-FDG PET in terms of sensitivity and both of them can be used as diagnostic tools for pancreatic cancer with negative traditional examinations.

© 2016 Baishideng Publishing Group Inc. All rights reserved.

Key Words: ^{18}F-fluorodeoxyglucose positron emission tomography; ^{18}F-fluorodeoxyglucose positron emission tomography/computed tomography; Pancreatic cancer; Diagnostic value; Meta-analysis

Jiang XH, Hu NZ, Wei MT. Value of ^{18}F-fluorodeoxyglucose positron emission tomography and ^{18}F-fluorodeoxyglucose positron emission tomography/computed tomography in diagnosis of pancreatic cancer: A systemic review and meta-analysis. Shijie Huaren Xiaohua Zazhi 2016; 24(1): 136-146 URL: http://www.wjgnet.com/1009-3079/24/136.asp DOI: http://dx.doi.org/10.11569/wcjd.v24.i1.136

摘要

目的: 评估^{18}F-脱氧葡萄糖(^{18}F-fluorodeoxyglucose, ^{18}F-FDG)正电子发射计算机断层显像(positron emission tomography, PET)及PET/计算机断层扫描(computed tomography, CT)在胰腺癌(pancreatic cancer)中的诊断价值.

方法: 计算机检索2015-04-01之前在Pubmed、EMBASE、Web of science、Cochrane协作网数据库、中国知网、谷歌学术搜索、万方及维普等数据库公开发表的有关^{18}F-FDG PET及^{18}F-FDG PET/CT诊断胰腺癌的文献, 并手工检索国内外相关医学杂志. 严格按照纳入排除标准筛选文献, 采用QUADAS量表评价文献质量, 利用Meta-Disc 1.4统计软件进行异质性分析和定量合成, 计算相应验后合并灵敏度和特异度, 并绘制SROC曲线评估诊断效能, 同时运用Stata12.0软件检测纳入研究是否存在发表偏倚.

结果: 共纳入51篇英文文献, Meta分析表明: ^{18}F-FDG PET诊断胰腺癌的合并灵敏度(pooled sensitivity)为87%(95%CI: 85%-89%)、合并特异度(pooled specificity)为78%(95%CI: 74%-81%)、诊断比值比(diagnosis odds ratio, DOR)为21.91(95%CI: 14.15-33.93)、阳性似然比(positive likelihood ratio, +LR)为3.38(95%CI: 2.64-4.33)、阴性似然比(negative likelihood ratio, -LR)为0.18(95%CI: 0.14-0.23)、SROC曲线下面积为0.8930; ^{18}F-FDG PET/CT诊断胰腺癌的合并的灵敏度为91%(95%CI: 88%-93%)、合并特异度为77%(95%CI: 72%-82%)、DOR为28.52(95%CI: 19.63-41.42)、+LR为3.57(95%CI: 2.96-4.31)、-LR为0.14(95%CI: 0.11-0.18)、SROC曲线下面积为0.9315.

结论: ^{18}F-FDG PET/CT及^{18}F-FDG PET诊断胰腺癌的诊断效能均显著高于CT, 且^{18}F-FDG PET/CT诊断灵敏度较^{18}F-FDG PET高, 漏诊率低, 具有更高的诊断价值, 两者均可作为传统检查不能发现的胰腺癌的辅助诊断工具.

© 2016年版权归百世登出版集团有限公司所有.

关键词: ^{18}F-脱氧葡萄糖正电子发射计算机断层显像; ^{18}F-脱氧葡萄糖正电子发射计算机断层显像/计算机断层扫描; 胰腺癌; 诊断价值; Meta分析

核心提示: 本文采用循证医学方法探讨^{18}F-脱氧葡萄糖(^{18}F-fluorodeoxyglucose, ^{18}F-FDG)正电子发射计算机断层显像(positron emission tomography, PET)与^{18}F-FDG PET/计算机断层扫描(computed tomography)诊断胰腺癌的价值, 结果表明在常规影像学检查阴性的疑似患者中具有较高价值, 可作为早期识别胰腺癌的良好辅助检查之一.

蒋晓涵, 胡乃中, 魏明通. ^{18}F-FDG PET与^{18}F-FDG PET/CT在胰腺癌中诊断价值的Meta分析. 世界华人消化杂志 2016; 24(1): 136-146 URL: http://www.wjgnet.com/1009-3079/24/136.asp DOI: http://dx.doi.org/10.11569/wcjd.v24.i1.136

研发前沿

胰腺癌早期诊断困难, 病死率高, 胰腺癌细胞可较正常胰腺细胞摄取更多的^{18}F-FDG而在PET图像上形成高代谢功能图像, 因此^{18}F-FDG PET及PET/CT可对胰腺癌做出诊断, 但目前尚无文献对其在胰腺癌的诊断价值进行系统性评价. 因此, 本文采用循证医学方法对^{18}F-FDG PET及PET/CT在诊断胰腺癌的诊断价值进行汇总, 为临床提供证据.

创新盘点

本文结合近年最新的诊断试验研究, 运用循证医学方法进一步明确和证实了^{18}F-FDG PET及^{18}F-FDG PET/CT在胰腺癌诊断中的价值, 为临床选择提供证据.

0 引言

胰腺癌(pancreatic cancer)是临床常见消化系恶性肿瘤之一, 发病例数逐年上升[1], 该病起病隐匿, 诊断时多为中晚期或已发生远处转移, 手术率低[2-5], 病死率高. 研究[6]表明胰腺癌若能早期诊断和治疗, 5年生存率可显著提高. 目前, 胰腺癌的诊断方法主要包括血清学检测及影像学检查. 血清学检测简单便捷, 最常见的为血清肿瘤标志物糖类抗原19-9(carbohydrate antigen 19-9, CA19-9)检测, 但其在许多胰腺良性疾病或胆道疾病中假阳性率高, 临床应用尚有限. 影像学检查包括: 计算机体层成像(computed tomography, CT)、核磁共振成像(magnetic resonance imaging, MRI)、超声内镜(B ultrasound, Bus)及内镜下逆行胰胆管造影(endoscopic retrograde cholangiopancreatography, ERCP)等, 其中, CT是胰腺显像最常用方法, 但是在鉴别胰腺良恶性疾病中仍存在不足. 理想的胰腺癌诊断方法应具有较高灵敏度和特异度且能评估预后和监测复发. 正电子发射计算机断层显像(positron emission tomography, PET)是近年来受到极大关注的新型影像学方法, 他利用进入人体并参与体内生物活动的各种示踪剂发射的射线而通过计算机显像的, 其中, ^{18}F-脱氧葡萄糖(^{18}F-fluorodeoxyglucose, ^{18}F-FDG)是临床最常用的显像剂, 包括^{18}F-FDG PET及将PET与CT融为一体的^{18}F-FDG PET/CT. 胰腺癌细胞的生长代谢活跃, 对葡萄糖需求量高, 可较正常胰腺细胞摄取更多的^{18}F-FDG而在PET图像上形成高代谢的功能图像, 因此^{18}F-FDG PET及PET/CT可对胰腺癌作出诊断[7]. 目前国内外对^{18}F-FDG PET及PET/CT在诊断胰腺癌的诊断价值的研究较多, 但相互之间仍有争议, 且国内尚无文献对其在胰腺癌的诊断价值进行系统性评价. 因此, 本文拟采用循证医学方法对^{18}F-FDG PET及PET/CT在诊断胰腺癌的诊断价值进行系统评价.

1 材料和方法

1.1 材料 计算机检索Medline、EMBASE、Science Direct、Springer link、CBM、中国知网、万方以及维普等常用数据库自建库至2015-04-01公开发表的有关^{18}F-FDG PET及^{18}F-FDG PET/CT诊断胰腺癌价值的文献. 检索策略: (“positron emission tomography OR PET”)、(“pancreatic cancer OR pancreatic tumor OR pancreatic carcinoma OR pancreatic neoplasms”). 尽可能对以上检索词采用不同策略检索, 并进一步追查已纳入文献或者综述文献的参考文献以全面收集资料. 纳入标准: (1)研究目的为影像学^{18}F-FDG PET或^{18}F-FDG PET/CT诊断胰腺癌价值的诊断试验; (2)纳入研究对象: 胰腺癌、良性胰腺疾病. 其中胰腺癌或良性胰腺疾病的诊断由病理学、组织学或临床随访最终确定, 各组均需有足够的样本量且具有代表性; (3)纳入研究的仪器参数及显像剂的量应注明, 且PET或PET/CT诊断胰腺癌的诊断标准应明确; (4)文献中应给出或可计算出四格表相关数据的值. 包括: 真阳性(true positive, TP)、假阳性(false positive, FP)、假阴性(false negative, FN)、真阴性(true negative, TN). 排除标准: (1)非诊断性试验研究, 如病例对照研究等应当排除; (2)人口统计学资料不全或无法从文献中获得灵敏度及特异度的研究; (3)重复性试验中, 发表较早、样本量较小或文章质量较低的文献予以排除; (4)试验设计缺乏严格对照的文献、评述类文献、文摘、讲座等非原始研究和动物实验等基础研究及学位论文、会议论文等予以排除.

1.2 方法

1.2.1 文献筛选以及资料提取: 两位研究者遵循盲法原则, 独立阅读、筛选文献并进行数据提取. 对有分歧的文献或数据通过讨论或由第三个研究者决定其是否纳入. 提取信息包括: 作者、发表时间、样本量及诊断试验的各项参数信息(敏感度、特异度、TP、FP、FN、TN等). 文章中不详细的数据结果可通过联系作者或检索同一研究发表的相关文献予以补充.

1.2.2 文献质量评估: 根据Whiting等[8]制订的QUADAS质量标准的14个条目, 由2名评价者独立对纳入文献进行质量评价, 包括变异、偏倚和报告质量三个方面, 对每条标准划分为“是”、“否”、“不明确”3个结果. “是”表示入选文献符合该项条目, 计2分; “否”表示不满足, 计0分; 无法提取足够的信息判定为“不清楚”, 计1分. 总分0-15分表示文献质量较低, 16-28分表示文献质量较高.

统计学处理 异质性分析: 通过SROC曲线及Spearman相关分析判断有无阈值效应导致

的异质性, 非阈值效应采用Cochran Q统计量检验, 用I^2评估异质性大小. I^2<25%提示有轻度异质性, I^2在25%和75%之间提示中度异质性, I^2>75%以上则提示明显异质性, 显著性水平设定为P = 0.1. 对于异质性较大的研究(P<0.1且I^2>75%), 采用随机效应模型进行合并数据分析, 无明显异质性(P>0.1且I^2<75%)的采用固定效应模型进行数据分析. 合并统计量: 采用Meta-Disc 1.4软件进行Meta分析, 汇总^{18}F-FDG PET及^{18}F-FDG PET/CT诊断胰腺癌的诊断效能, 包括: 合并的灵敏度(pooled sensitivity, Sen)和合并特异度(pooled specificity, Spe), 阳性似然比(positive likelihood ratio, +LR), 阴性似然比(negative likelihood ratio, -LR), SROC曲线下面积(area under curve, AUC)等, 所有的结果均用95%CI可信区间表示, 并运用约登指数(Youden index) = Sen+Spe-1评估试验的准确精度. 发表偏倚检测: 运用Stata12.0软件, 通过观察Deek's图识别纳入文献是否存在发表偏倚.

2 结果

2.1 文献检索和纳入文献一般资料 经过两位研究者(蒋晓涵与魏明通)独立进行筛选文献后, 共检索相关文献1961篇, 首先经阅读摘要和全文, 排除非胰腺癌病例或者综述类文献1871篇, 最后剩余90篇. 严格按照文献的纳入与排除标准对所纳入全文阅读文献进行筛选和剔除, 最终纳入英文文献51篇[9-59]. 文献筛选的PRISMA流程如图1. 其中, ^{18}F-FDG PET诊断胰腺癌的诊断价值研究共纳入29个研究总计2011例研究对象, 其中胰腺癌组患者1422例, 非胰腺癌组589例; ^{18}F-FDG PET在鉴别诊断胰腺癌与慢性胰腺炎的价值研究中纳入8个研究, 共427例患者, 其中胰腺癌组患者232例, 慢性胰腺炎患者195例; 而^{18}F-FDG PET/CT 诊断胰腺癌的诊断价值研究共纳入16个研究, 总计993例患者, 其中胰腺癌组患者654例, 非胰腺癌组患者339例; 同时我们也对给出了CT诊断胰腺癌诊断价值的22个研究进行汇总, 共1227例患者, 其中胰腺癌患者868例, 非胰腺癌患者359例.

2.2 文献质量评价 我们严格按照QUADAS量表对所纳入的51篇文献进行质量评价, 评价结果表明: 纳入文献的质量评分为15-27分, 平均24.1分, 其中16-28分的文献34篇, <16分的文献17篇, 文献的整体质量较高. 其中低分文献主要是样本量较少, 试验结果差异较大, 胰腺癌诊断中病理学诊断比例偏少等原因所导致的混合偏倚.

2.3 统计学结果

2.3.1 异质性检验: 对阈值效应导致的异质性检验, 计算敏感度与(1-特异度)对数的Spearman相关系数, 纳入研究中^{18}F-FDG PET及^{18}F-FDG PET/CT诊断胰腺癌的诊断试验相关Spearman系数依次为: -0.119, P = 0.545; 0.382, P = 0.144, 不具有统计学意义, 且观察SROC曲线不存在“肩臂状”分布, 因此不存在阈值效应. 同时检验了纳入文献中报告了CT诊断胰腺癌价值的试验的Spearman系数为0.085, P = 0.707, 也不存在阈值效应.

对非阈值效应导致的异质性检验, 在文献筛选和质量评价后, 我们分别提取51篇纳入研究的四格表数据(TP、FP、FN、TN), 并采用Meta-Disc 1.4软件进行Meta分析, ^{18}F-FDG PET及^{18}F-FDG PET/CT诊断胰腺癌的异质性分析分别如图2. 异质性分析表明: ^{18}F-FDG PET诊断胰腺癌的合并的DOR为21.91(95%CI: 14.15-33.93), 各项纳入研究之间存在中等程度异质性(P = 0.0015, I^2 = 50.1%), 采用随机效应模型; ^{18}F-FDG PET/CT诊断胰腺癌的合并DOR为28.52(95%CI: 19.63-41.42), 各项研究间无明显异质性(P = 0.2278, I^2 = 19.8%), 故采用固定效应模型. 同时我们根据纳入文献中报告的CT诊断胰腺癌的诊断价值进行系统评价, 结果表明, CT诊断胰腺癌的合并DOR为7.63(95%CI: 5.21-11.16), 存在中度异质性(P = 0.1084, I^2 = 28.2%).

2.3.2 ^{18}F-FDG PET及^{18}F-FDG PET/CT诊断胰腺癌的效能及价值: Meta-disc 1.4软件合并分析^{18}F-FDG PET及^{18}F-FDG PET/CT、CT诊断胰腺癌的诊断价值, 详如表1, 并绘制其合并的SROC曲线以及曲线下面积AUC如图3. 同时我们对给出了CT诊断胰腺癌及^{18}F-FDG PET鉴别诊断胰腺癌及慢性胰腺炎诊断价值的研究进行汇总, 结果如表1. 由以上数据可以得出: ^{18}F-FDG PET/CT诊断胰腺癌的灵敏度较^{18}F-FDG PET高, 漏诊率低, 特异度基本一致, 两者诊断效能均显著高于CT. 其中^{18}F-FDG PET在特异性鉴别诊断胰腺癌与慢性胰腺炎时准确度高.

■应用要点

相比较胰腺癌传统解剖显像的诊断方法, ^{18}F-FDG PET及^{18}F-PET/CT的敏感度、特异度及准确性更高, 可作为传统检查阴性而高度怀疑胰腺癌时的辅助诊断工具, 且已有指南表明, ^{18}F-FDG PET或^{18}F-FDG PET/CT在早期发现胰腺癌转移及进行胰腺癌分期中具有独特优势, 临床医生应合理选择应用.

同行评价

本文应用系统评价的方法对^{18}F-FDG PET及^{18}F-FDG PET/CT诊断胰腺癌价值进行汇总, 结果可信, 具备一定的科学性、创新性, 对临床工作有指导意义.

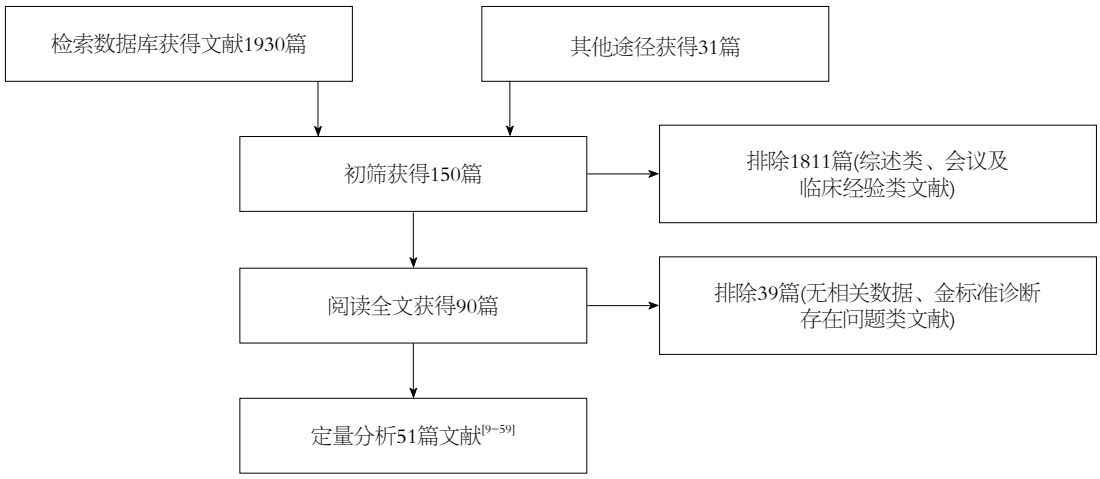

图 1 PRISMA文献筛选流程.

表 1 ^{18}F-FDG PET、^{18}F-FDGPET/CT及CT诊断胰腺癌的效能

项目	合并灵敏度(%)	合并特异度(%)	阳性似然比	阴性似然比	约登指数
PET	87(95%CI: 85-89)	78(95%CI: 74-81)	3.38(95%CI: 2.64-4.33)	0.18(95%CI: 0.14-0.23)	0.65
PET/CT	91(95%CI: 88-93)	77(95%CI: 72-82)	3.57(95%CI: 2.96-4.31)	0.14(95%CI: 0.11-0.18)	0.68
CT	80(95%CI: 77-83)	64(95%CI: 59-69)	1.95(95%CI: 1.59-2.39)	0.32(95%CI: 0.24-0.43)	0.44
PET2[1]	92(95%CI: 88-95)	86(95%CI: 80-90)	5.95(95%CI: 4.20-8.43)	0.10(95%CI: 0.06-0.16)	0.78

[1]PET2 为对照组仅为慢性胰腺炎的所有研究. PET: 正电子发射计算机断层显像; CT: 计算机断层扫描.

2.3 发表偏倚检验结果 Stata12.0软件对^{18}F-FDG PET及^{18}F-FDG PET/CT诊断胰腺癌价值的研究进行发表偏倚检测, 结果显示: 纳入的29个有关^{18}F-FDG PET诊断胰腺癌价值的诊断研究Deek's图对称, $P = 0.963(>0.05)$, 不具有统计学意义; 纳入的16个有关^{18}F-FDG PET/CT诊断胰腺癌价值的诊断研究Deek's图对称, $P = 0.420(>0.05)$, 不具有统计学意义. 结果表明均不存在发表偏倚.

3 讨论

3.1 ^{18}F-FDG PET及PET/CT诊断胰腺癌的诊断价值 胰腺癌是一种恶性度极高的消化系肿瘤[60], 发病率呈增长趋势, 病死率居恶性肿瘤第4位[61]. 早期诊断胰腺癌可通过手术切除延长生存期, 但多数胰腺癌诊断时已中晚期或发生淋巴转移, 无法行手术切除, 预后极差. 因此, 胰腺癌的早期诊断是改善预后的关键. 早期诊断包括临床表现, 血清学检测及影像学检查三方面. 胰腺癌起病隐匿, 早期缺乏典型临床表现, 诊断困难. 血清肿瘤标志物如CA19-9、CEA等敏感度较高, 但缺乏特异性, 诊断价值局限. 影像学诊断方法中, Bus应用广泛但易受肠道内气体干扰而导致病变显示欠佳, ERCP特异性高但有创伤性且并发症多而应用较少, CT、MRI常用且对胰腺形态、结构病变的诊断有重要意义, 但鉴别胰腺病变的良恶性存在不足. ^{18}F-FDG PET及PET/CT是新型无创性功能代谢显像, 他主要是通过^{18}F-FDG显像剂示踪发射射线传递到计算机而显像. ^{18}F-FDG是葡萄糖类似物, 能在体内参与葡萄糖代谢, 胰腺癌组织细胞在缺血缺氧环境下, 细胞膜葡萄糖转运蛋白-1高度表达, 胞内己糖激酶-Ⅱ活性增高, 这将促使胰腺组织细胞摄取^{18}F-FDG增高[62-64]. ^{18}F-FDG高摄取水平可通过视觉观察及标准摄取值(SUV)判定. 胰腺组织呈高摄取状态时, 其放射性浓聚程度高于肝右叶下段并且SUV值将高于阈值. ^{18}F-FDG PET是分子水平的功能显像, ^{18}F-FDG PET/CT则是集解剖和功能于一身的综合显像, 两者均为全身显像, 对胰腺癌淋巴结及远处转移的诊断准确率较高, 有利于指导胰腺癌术前分期和临床策略的制定, 因此较传统解剖显像的CT、MRI有独特优势. 已有研究[9-59]对^{18}F-FDG PET及PET/CT的诊断价值进行预测. 本文即采用

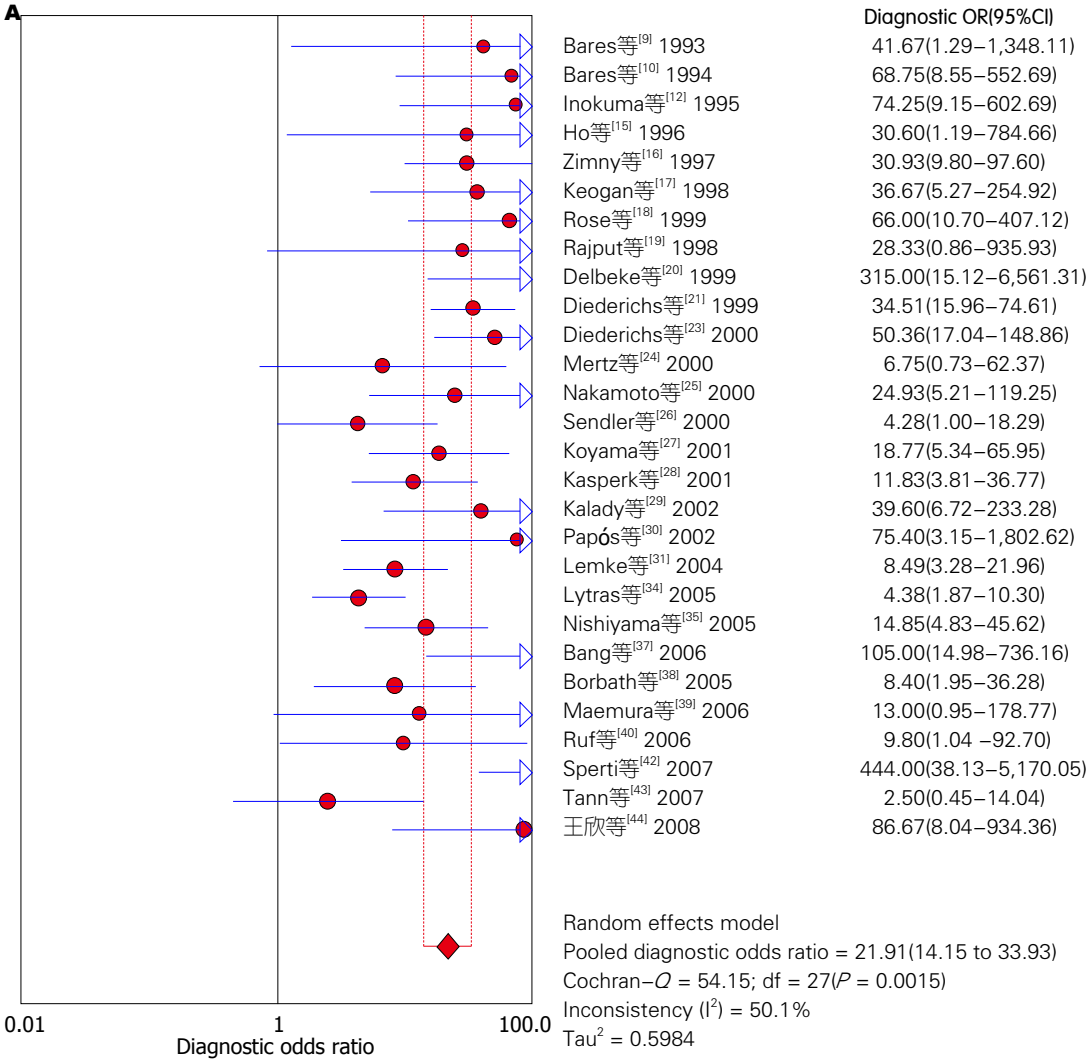

图 2 ^{18}F-FDG PET及^{18}F-FDG PET/CT诊断胰腺癌的异质性分析. A: ^{18}F-FDG PET; B: ^{18}F-FDG PET/CT. ^{18}F-FDG: ^{18}F-脱氧葡萄糖; PET: 正电子发射计算机断层显像; CT: 计算机断层扫描.

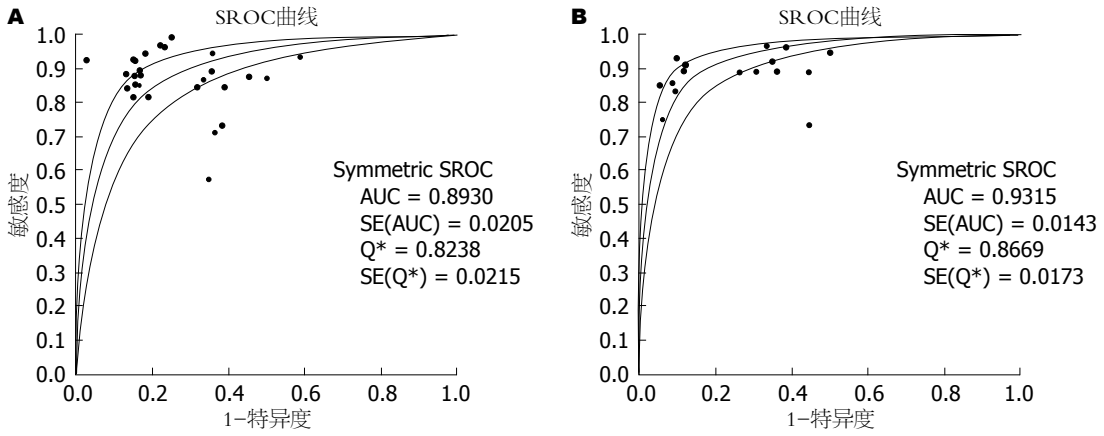

图 3 ^{18}F-FDG PET及^{18}F-FDG PET/CT诊断胰腺癌的SROC曲线. A: ^{18}F-FDG PET; B: ^{18}F-FDG PET/CT. ^{18}F-FDG: ^{18}F-脱氧葡萄糖; PET: 正电子发射计算机断层显像; CT: 计算机断层扫描.

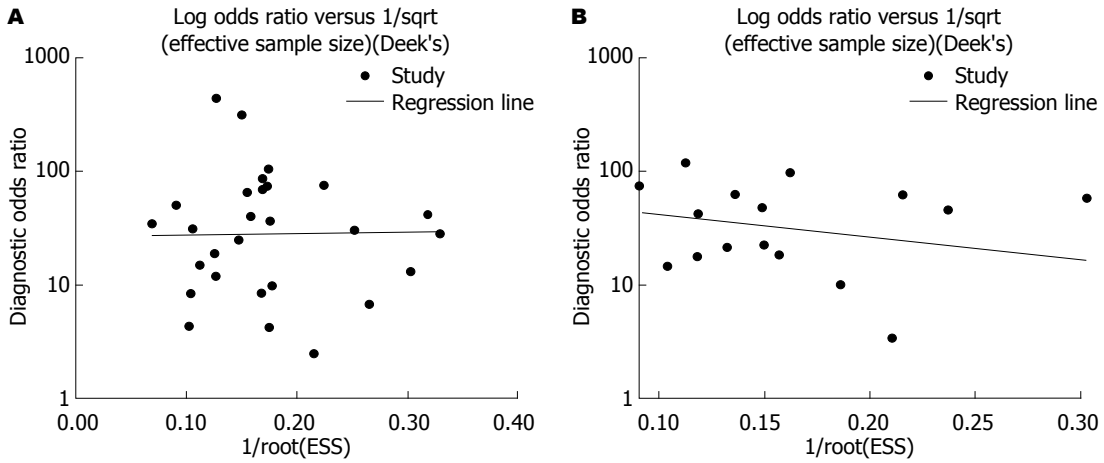

图 4 ^{18}F-FDG PET及^{18}F-FDG PET/CT诊断胰腺癌的Deek's图. A: ^{18}F-FDG PET; B: ^{18}F-FDG PET/CT. ^{18}F-FDG: ^{18}F-脱氧葡萄糖; PET: 正电子发射计算机断层显像; CT: 计算机断层扫描.

系统评价的方法, 根据已发表的关于^{18}F-FDG PET及PET/CT诊断胰腺癌诊断价值的文献, 对^{18}F-FDG PET及PET/CT诊断胰腺癌的诊断价值进行系统评价.

本研究共纳入英文文献51篇, 均为^{18}F-FDG PET、^{18}F-FDG PET/CT诊断胰腺癌的诊断试验. 定量合成相关统计量结果显示: 异质性检验表明各纳入研究间不存在阈值效应, ^{18}F-FDG PET/CT及^{18}F-FDG PET诊断胰腺癌的灵敏度、特异度、阳性似然比, 约登指数、SROC下面积均较CT高, 诊断效能高, 且^{18}F-FDG PET/CT灵敏度优于^{18}F-FDG PET, 诊断价值更高. 其中^{18}F-FDG PET在鉴别诊断胰腺癌及慢性胰腺炎时灵敏度、特异度较好, 误诊、漏诊率低, 可见, ^{18}F-FDG PET及^{18}F-FDG PET/CT作为胰腺癌早期诊断的影像学指标均有较高诊断价值. 但是, 这两种影像学方法在临床工作者及消化科医生中关注度不高, 因此我们建议: 对临床上有相关临床表现怀疑胰腺癌需进一步确诊时, 可优先使用传统诊断方法, 如CT、MRI等, 他们检出率较高, 且有确诊意义, 但对部分传统检查方法检测为阴性但又高度怀疑胰腺癌的患者, 在情况允许下可行^{18}F-FDG PET或^{18}F-FDG PET/CT检查, 诊断价值较高, 漏诊率低, 且已有指南表明, ^{18}F-FDG PET或^{18}F-FDG PET/CT在早期发现胰腺癌转移及进行胰腺癌分期中具有独特优势, 对疾病的评估更加直观, 价值更高. 其较血清学指标受干扰因素少, 但与影像学医师的阅片水平有直接关系, 且由于价格昂贵性价比不高而限制了应用, 因此, 根据患者个体化, 正确选择^{18}F-FDG PET或^{18}F-FDG PET/CT等影像学方法辅助诊断胰腺癌是一位合格的医务工作者应有的能力.

3.2 Meta分析的局限性 系统评价作为一种观察性研究, 具有一定的局限性, 本文主要存在以下局限: (1)语言偏倚: 检索文献的语种限于英文, 肯定会造成漏检其他语种的相关研究而影响试验结果; (2)文献质量偏倚: 我们对纳入文献进行严格的质量评估, 尽可能保证高质量文献的纳入, 但不同研究间质量仍存在差异, 这难免会影响结果的可靠性, 导致偏倚.

3.3 本研究的不足 本研究通过汇总关于^{18}F-FDG PET及^{18}F-FDG PET/CT诊断胰腺癌的相关研究文献对其诊断胰腺癌的效能进行评价. 增大样本量可有效规避不具有代表性的研究对结果造成的偏倚, 使结果更具有可信性, 但是由于纳入研究间人口统计学资料及试验的实施过程中的诸多差异, 均可使试验结果产生异质性, 本文存在中等程度异质性, 产生原因可能有: (1)各研究的纳入对象地理区域不同, 胰腺癌的发病率和发现时间有所不同; (2)不同研究间金标准存在差异, 部分研究金标准仅为病理学结果, 但有部分研究还包含了临床随访诊断为胰腺癌的病例, 可产生异质性; (3)使用^{18}F-FDG PET及^{18}F-FDG PET/CT诊断胰腺癌最简单常用的是视觉观察法, 但影像学医师的阅片水平差异会对结果产生直接影响, 同时还有部分研究包含了SUV值测定诊断胰腺癌, 而有的研究则没有, 这可使结果产生异质性.

本文采用系统评价的方法对^{18}F-FDG PET及^{18}F-FDG PET/CT诊断胰腺癌的价值进行评价, 但由于^{18}F-FDG PET或^{18}F-FDG PET/CT的价值局限于当前的检测水平, 因此, 随着科技水平及影像学设备的发展, 今后仍需大样本, 高质量研究来进一步验证^{18}F-FDG PET或^{18}F-FDG PET/CT早期诊断胰腺癌和评估胰腺癌的预后的价值.

4 参考文献

1 Bednar F, Simeone DM. Pancreatic cancer stem cell biology and its therapeutic implications. *J Gastroenterol* 2011; 46: 1345-1352 [PMID: 22048257 DOI: 10.1007/s00535-011-0494-7]

2 Jemal A, Bray F, Center MM, Ferlay J, Ward E, Forman D. Global cancer statistics. *CA Cancer J Clin* 2011; 61: 69-90 [PMID: 21296855 DOI: 10.3322/caac.20107]

3 Witkowski ER, Smith JK, Tseng JF. Outcomes following resection of pancreatic cancer. *J Surg Oncol* 2013; 107: 97-103 [PMID: 22991309 DOI: 10.1002/jso.23267]

4 Jelski W, Kutylowska E, Laniewska-Dunaj M, Szmitkowski M. Alcohol dehydrogenase (ADH) and aldehyde dehydrogenase (ALDH) as candidates for tumor markers in patients with pancreatic cancer. *J Gastrointestin Liver Dis* 2011; 20: 255-259 [PMID: 21961092]

5 Gui JC, Yan WL, Liu XD. CA19-9 and CA242 as tumor markers for the diagnosis of pancreatic cancer: a meta-analysis. *Clin Exp Med* 2014; 14: 225-233 [PMID: 23456571 DOI: 10.1007/s10238-013-0234-9]

6 Tsuchiya R, Noda T, Harada N, Miyamoto T, Tomioka T, Yamamoto K, Yamaguchi T, Izawa K, Tsunoda T, Yoshino R. Collective review of small carcinomas of the pancreas. *Ann Surg* 1986; 203: 77-81 [PMID: 3942423 DOI: 10.1097/00000658-198601000-00013]

7 Jadvar H, Fischman AJ. Evaluation of pancreatic carcinoma with FDG PET. *Abdom Imaging* 2001; 26: 254-259 [PMID: 11429948 DOI: 10.1007/s002610000159]

8 Whiting P, Rutjes AW, Reitsma JB, Bossuyt PM, Kleijnen J. The development of QUADAS: a tool for the quality assessment of studies of diagnostic accuracy included in systematic reviews. *BMC Med Res Methodol* 2003; 3: 25 [PMID: 14606960]

9 Bares R, Klever P, Hellwig D, Hauptmann S, Fass J, Hambuechen U, Zopp L, Mueller B, Buell U, Schumpelick V. Pancreatic cancer detected by positron emission tomography with 18F-labelled deoxyglucose: method and first results. *Nucl Med Commun* 1993; 14: 596-601 [PMID: 8355920 DOI: 10.1097/00006231-199307000-00013]

10 Bares R, Klever P, Hauptmann S, Hellwig D, Fass J, Cremerius U, Schumpelick V, Mittermayer C, Büll U. F-18 fluorodeoxyglucose PET in vivo evaluation of pancreatic glucose metabolism for detection of pancreatic cancer. *Radiology* 1994; 192: 79-86 [PMID: 8208970 DOI: 10.1148/radiology.192.1.8208970]

11 Friess H, Langhans J, Ebert M, Beger HG, Stollfuss J, Reske SN, Büchler MW. Diagnosis of pancreatic cancer by 2[18F]-fluoro-2-deoxy-D-glucose positron emission tomography. *Gut* 1995; 36: 771-777 [PMID: 7797130 DOI: 10.1136/gut.36.5.771]

12 Inokuma T, Tamaki N, Torizuka T, Magata Y, Fujii M, Yonekura Y, Kajiyama T, Ohshio G, Imamura M, Konishi J. Evaluation of pancreatic tumors with positron emission tomography and F-18 fluorodeoxyglucose: comparison with CT and US. *Radiology* 1995; 195: 345-352 [PMID: 7724751]

13 Kato T, Fukatsu H, Ito K, Tadokoro M, Ota T, Ikeda M, Isomura T, Ito S, Nishino M, Ishigaki T. Fluorodeoxyglucose positron emission tomography in pancreatic cancer: an unsolved problem. *Eur J Nucl Med* 1995; 22: 32-39 [PMID: 7698152 DOI: 10.1007/BF00997245]

14 Stollfuss JC, Glatting G, Friess H, Kocher F, Berger HG, Reske SN. 2-(fluorine-18)-fluoro-2-deoxy-D-glucose PET in detection of pancreatic cancer: value of quantitative image interpretation. *Radiology* 1995; 195: 339-344 [PMID: 7724750 DOI: 10.1148/radiology.195.2.7724750]

15 Ho CL, Dehdashti F, Griffeth LK, Buse PE,

Balfe DM, Siegel BA. FDG-PET evaluation of indeterminate pancreatic masses. *J Comput Assist Tomogr* 1996; 20: 363-369 [PMID: 8626891]
16 Zimny M, Bares R, Fass J, Adam G, Cremerius U, Dohmen B, Klever P, Sabri O, Schumpelick V, Buell U. Fluorine-18 fluorodeoxyglucose positron emission tomography in the differential diagnosis of pancreatic carcinoma: a report of 106 cases. *Eur J Nucl Med* 1997; 24: 678-682 [PMID: 9169578 DOI: 10.1007/s002590050106]
17 Keogan MT, Tyler D, Clark L, Branch MS, McDermott VG, DeLong DM, Coleman RE. Diagnosis of pancreatic carcinoma: role of FDG PET. *AJR Am J Roentgenol* 1998; 171: 1565-1570 [PMID: 9843289 DOI: 10.2214/ajr.171.6.9843289]
18 Rose DM, Delbeke D, Beauchamp RD, Chapman WC, Sandler MP, Sharp KW, Richards WO, Wright JK, Frexes ME, Pinson CW, Leach SD. 18Fluorodeoxyglucose-positron emission tomography in the management of patients with suspected pancreatic cancer. *Ann Surg* 1999; 229: 729-737; discussion 737-738 [PMID: 10235532 DOI: 10.1097/00000658-199905000-00016]
19 Rajput A, Stellato TA, Faulhaber PF, Vesselle HJ, Miraldi F. The role of fluorodeoxyglucose and positron emission tomography in the evaluation of pancreatic disease. *Surgery* 1998; 124: 793-797; discussion 797-798 [PMID: 9781003 DOI: 10.1067/msy.1998.91226]
20 Delbeke D, Rose DM, Chapman WC, Pinson CW, Wright JK, Beauchamp RD, Shyr Y, Leach SD. Optimal interpretation of FDG PET in the diagnosis, staging and management of pancreatic carcinoma. *J Nucl Med* 1999; 40: 1784-1791 [PMID: 10565771]
21 Diederichs CG, Staib L, Glasbrenner B, Guhlmann A, Glatting G, Pauls S, Beger HG, Reske SN. F-18 fluorodeoxyglucose (FDG) and C-reactive protein (CRP). *Clin Positron Imaging* 1999; 2: 131-136 [PMID: 14516536 DOI: 10.1016/S1095-0397(99)00019-9]
22 Imdahl A, Nitzsche E, Krautmann F, Högerle S, Boos S, Einert A, Sontheimer J, Farthmann EH. Evaluation of positron emission tomography with 2-[18F]fluoro-2-deoxy-D-glucose for the differentiation of chronic pancreatitis and pancreatic cancer. *Br J Surg* 1999; 86: 194-199 [PMID: 10100786 DOI: 10.1046/j.1365-2168.1999.01016.x]
23 Diederichs CG, Staib L, Vogel J, Glasbrenner B, Glatting G, Brambs HJ, Beger HG, Reske SN. Values and limitations of 18F-fluorodeoxyglucose-positron-emission tomography with preoperative evaluation of patients with pancreatic masses. *Pancreas* 2000; 20: 109-116 [PMID: 10707924 DOI: 10.1097/00006676-200003000-00001]
24 Mertz HR, Sechopoulos P, Delbeke D, Leach SD. EUS, PET, and CT scanning for evaluation of pancreatic adenocarcinoma. *Gastrointest Endosc* 2000; 52: 367-371 [PMID: 10968852 DOI: 10.1067/mge.2000.107727]
25 Nakamoto Y, Higashi T, Sakahara H, Tamaki N, Kogire M, Doi R, Hosotani R, Imamura M, Konishi J. Delayed (18)F-fluoro-2-deoxy-D-glucose positron emission tomography scan for differentiation between malignant and benign lesions in the pancreas. *Cancer* 2000; 89: 2547-2554 [PMID: 11135214]
26 Sendler A, Avril N, Helmberger H, Stollfuss J, Weber W, Bengel F, Schwaiger M, Roder JD, Siewert JR. Preoperative evaluation of pancreatic masses with positron emission tomography using 18F-fluorodeoxyglucose: diagnostic limitations. *World J Surg* 2000; 24: 1121-1129 [PMID: 11036292 DOI: 10.1007/s002680010182]
27 Koyama K, Okamura T, Kawabe J, Nakata B, Chung KH, Ochi H, Yamada R. Diagnostic usefulness of FDG PET for pancreatic mass lesions. *Ann Nucl Med* 2001; 15: 217-224 [PMID: 11545191 DOI: 10.1007/BF02987835]
28 Kasperk RK, Riesener KP, Wilms K, Schumpelick V. Limited value of positron emission tomography in treatment of pancreatic cancer: surgeon's view. *World J Surg* 2001; 25: 1134-1139 [PMID: 11571948 DOI: 10.1007/BF03215860]
29 Kalady MF, Clary BM, Clark LA, Gottfried M, Rohren EM, Coleman RE, Pappas TN, Tyler DS. Clinical utility of positron emission tomography in the diagnosis and management of periampullary neoplasms. *Ann Surg Oncol* 2002; 9: 799-806 [PMID: 12374664 DOI: 10.1007/BF02574503]
30 Papós M, Takács T, Trón L, Farkas G, Ambrus E, Szakáll S, Lonovics J, Csernay L, Pávics L. The possible role of F-18 FDG positron emission tomography in the differential diagnosis of focal pancreatic lesions. *Clin Nucl Med* 2002; 27: 197-201 [PMID: 11852308]
31 Lemke AJ, Niehues SM, Hosten N, Amthauer H, Boehmig M, Stroszczynski C, Rohlfing T, Rosewicz S, Felix R. Retrospective digital image fusion of multidetector CT and 18F-FDG PET: clinical value in pancreatic lesions--a prospective study with 104 patients. *J Nucl Med* 2004; 45: 1279-1286 [PMID: 15299049]
32 Rasmussen I, Sörensen J, Långström B, Haglund U. Is positron emission tomography using 18F-fluorodeoxyglucose and 11C-acetate valuable in diagnosing indeterminate pancreatic masses? *Scand J Surg* 2004; 93: 191-197 [PMID: 15544073]
33 van Kouwen MC, Jansen JB, van Goor H, de Castro S, Oyen WJ, Drenth JP. FDG-PET is able to detect pancreatic carcinoma in chronic pancreatitis. *Eur J Nucl Med Mol Imaging* 2005; 32: 399-404 [PMID: 15549297 DOI: 10.1007/s00259-004-1689-4]
34 Lytras D, Connor S, Bosonnet L, Jayan R, Evans J, Hughes M, Garvey CJ, Ghaneh P, Sutton R, Vinjamuri S, Neoptolemos JP. Positron emission tomography does not add to computed tomography for the diagnosis and staging of pancreatic cancer. *Dig Surg* 2005; 22: 55-61; discussion 62 [PMID: 15838173 DOI: 10.1159/000085347]
35 Nishiyama Y, Yamamoto Y, Monden T, Sasakawa Y, Tsutsui K, Wakabayashi H, Ohkawa M. Evaluation of delayed additional FDG PET imaging in patients with pancreatic tumour. *Nucl Med Commun* 2005; 26: 895-901 [PMID: 16160649 DOI: 10.1097/00006231-200510000-00008]
36 Heinrich S, Goerres GW, Schäfer M, Sagmeister M, Bauerfeind P, Pestalozzi BC, Hany TF, von

Schulthess GK, Clavien PA. Positron emission tomography/computed tomography influences on the management of resectable pancreatic cancer and its cost-effectiveness. *Ann Surg* 2005; 242: 235-243 [PMID: 16041214 DOI: 10.1097/01.sla.0000172095.97787.84]

37 Bang S, Chung HW, Park SW, Chung JB, Yun M, Lee JD, Song SY. The clinical usefulness of 18-fluorodeoxyglucose positron emission tomography in the differential diagnosis, staging, and response evaluation after concurrent chemoradiotherapy for pancreatic cancer. *J Clin Gastroenterol* 2006; 40: 923-929 [PMID: 17063113 DOI: 10.1097/01.mcg.0000225672.68852.05]

38 Borbath I, Van Beers BE, Lonneux M, Schoonbroodt D, Geubel A, Gigot JF, Deprez PH. Preoperative assessment of pancreatic tumors using magnetic resonance imaging, endoscopic ultrasonography, positron emission tomography and laparoscopy. *Pancreatology* 2005; 5: 553-561 [PMID: 16113592]

39 Maemura K, Takao S, Shinchi H, Noma H, Mataki Y, Kurahara H, Jinnouchi S, Aikou T. Role of positron emission tomography in decisions on treatment strategies for pancreatic cancer. *J Hepatobiliary Pancreat Surg* 2006; 13: 435-441 [PMID: 17013719 DOI: 10.1007/s00534-006-1102-8]

40 Ruf J, Lopez Hänninen E, Böhmig M, Koch I, Denecke T, Plotkin M, Langrehr J, Wiedenmann B, Felix R, Amthauer H. Impact of FDG-PET/MRI image fusion on the detection of pancreatic cancer. *Pancreatology* 2006; 6: 512-519 [PMID: 17106215 DOI: 10.1159/000096993]

41 Singer E, Gschwantler M, Plattner D, Kriwanek S, Armbruster C, Schueller J, Feichtinger H, Roka R, Moeschl P, Weiss W, Kroiss A. Differential diagnosis of benign and malign pancreatic masses with 18F-fluordeoxyglucose-positron emission tomography recorded with a dual-head coincidence gamma camera. *Eur J Gastroenterol Hepatol* 2007; 19: 471-478 [PMID: 17489057]

42 Sperti C, Bissoli S, Pasquali C, Frison L, Liessi G, Chierichetti F, Pedrazzoli S. 18-fluorodeoxyglucose positron emission tomography enhances computed tomography diagnosis of malignant intraductal papillary mucinous neoplasms of the pancreas. *Ann Surg* 2007; 246: 932-937; discussion 937-939 [PMID: 18043094 DOI: 10.1097/SLA.0b013e31815c2a29]

43 Tann M, Sandrasegaran K, Jennings SG, Skandarajah A, McHenry L, Schmidt CM. Positron-emission tomography and computed tomography of cystic pancreatic masses. *Clin Radiol* 2007; 62: 745-751 [PMID: 17604762 DOI: 10.1016/j.crad.2007.01.023]

44 王欣, 于丽娟. 18F-FDG PET/CT综合分析法在胰腺癌诊断中的价值. 中国医学影像技术 2008; 23: 1709-1712

45 Farma JM, Santillan AA, Melis M, Walters J, Belinc D, Chen DT, Eikman EA, Malafa M. PET/CT fusion scan enhances CT staging in patients with pancreatic neoplasms. *Ann Surg Oncol* 2008; 15: 2465-2471 [PMID: 18551347 DOI: 10.1245/s10434-008-9992-0]

46 Schick V, Franzius C, Beyna T, Oei ML, Schnekenburger J, Weckesser M, Domschke W, Schober O, Heindel W, Pohle T, Juergens KU. Diagnostic impact of 18F-FDG PET-CT evaluating solid pancreatic lesions versus endosonography, endoscopic retrograde cholangio-pancreatography with intraductal ultrasonography and abdominal ultrasound. *Eur J Nucl Med Mol Imaging* 2008; 35: 1775-1785 [PMID: 18481063 DOI: 10.1007/s00259-008-0818-x]

47 Kauhanen SP, Komar G, Seppänen MP, Dean KI, Minn HR, Kajander SA, Rinta-Kiikka I, Alanen K, Borra RJ, Puolakkainen PA, Nuutila P, Ovaska JT. A prospective diagnostic accuracy study of 18F-fluorodeoxyglucose positron emission tomography/computed tomography, multidetector row computed tomography, and magnetic resonance imaging in primary diagnosis and staging of pancreatic cancer. *Ann Surg* 2009; 250: 957-963 [PMID: 19687736 DOI: 10.1097/SLA.0b013e3181b2fafa]

48 Kitajima K, Murakami K, Yamasaki E, Kaji Y, Shimoda M, Kubota K, Suganuma N, Sugimura K. Performance of integrated FDG-PET/contrast-enhanced CT in the diagnosis of recurrent pancreatic cancer: comparison with integrated FDG-PET/non-contrast-enhanced CT and enhanced CT. *Mol Imaging Biol* 2010; 12: 452-459 [PMID: 19949988]

49 Buchs NC, Bühler L, Bucher P, Willi JP, Frossard JL, Roth AD, Addeo P, Rosset A, Terraz S, Becker CD, Ratib O, Morel P. Value of contrast-enhanced 18F-fluorodeoxyglucose positron emission tomography/computed tomography in detection and presurgical assessment of pancreatic cancer: a prospective study. *J Gastroenterol Hepatol* 2011; 26: 657-662 [PMID: 21155879 DOI: 10.1111/j.1440-1746.2010.06525.x]

50 Takanami K, Hiraide T, Tsuda M, Nakamura Y, Kaneta T, Takase K, Fukuda H, Takahashi S. Additional value of FDG PET/CT to contrast-enhanced CT in the differentiation between benign and malignant intraductal papillary mucinous neoplasms of the pancreas with mural nodules. *Ann Nucl Med* 2011; 25: 501-510 [PMID: 21537945 DOI: 10.1007/s12149-011-0494-y]

51 Yao J, Gan G, Farlow D, Laurence JM, Hollands M, Richardson A, Pleass HC, Lam VW. Impact of F18-fluorodeoxyglycose positron emission tomography/computed tomography on the management of resectable pancreatic tumours. *ANZ J Surg* 2012; 82: 140-144 [PMID: 22510123 DOI: 10.1111/j.1445-2197.2011.05972.x]

52 Herrmann K, Erkan M, Dobritz M, Schuster T, Siveke JT, Beer AJ, Wester HJ, Schmid RM, Friess H, Schwaiger M, Kleeff J, Buck AK. Comparison of 3'-deoxy-3'-[18F]fluorothymidine positron emission tomography (FLT PET) and FDG PET/CT for the detection and characterization of pancreatic tumours. *Eur J Nucl Med Mol Imaging* 2012; 39: 846-851 [PMID: 22278320 DOI: 10.1007/s00259-012-2061-8]

53 Belião S, Ferreira A, Vierasu I, Blocklet D, Goldman S, Metens T, Matos C. MR imaging versus PET/CT for evaluation of pancreatic lesions. *Eur J Radiol* 2012; 81: 2527-2532 [PMID:

22209433 DOI: 10.1016/j.ejrad.2011.11.045]
54 Santhosh S, Mittal BR, Bhasin D, Srinivasan R, Rana S, Das A, Nada R, Bhattacharya A, Gupta R, Kapoor R. Role of (18)F-fluorodeoxyglucose positron emission tomography/computed tomography in the characterization of pancreatic masses: experience from tropics. *J Gastroenterol Hepatol* 2013; 28: 255-261 [PMID: 23278193 DOI: 10.1111/jgh.12068]
55 Hu SL, Yang ZY, Zhou ZR, Yu XJ, Ping B, Zhang YJ. Role of SUV(max) obtained by 18F-FDG PET/CT in patients with a solitary pancreatic lesion: predicting malignant potential and proliferation. *Nucl Med Commun* 2013; 34: 533-539 [PMID: 23503000 DOI: 10.1097/MNM.0b013e328360668a]
56 Matsumoto I, Shirakawa S, Shinzeki M, Asari S, Goto T, Ajiki T, Fukumoto T, Kitajima K, Ku Y. 18-Fluorodeoxyglucose positron emission tomography does not aid in diagnosis of pancreatic ductal adenocarcinoma. *Clin Gastroenterol Hepatol* 2013; 11: 712-718 [PMID: 23353642 DOI: 10.1016/j.cgh.2012.12.033]
57 Hamidian Jahromi A, Fallahzadeh MK, Takalkar A, Sheng J, Zibari G, Shokouh Amiri H. Impact of Plasma Glucose Level at the Time of Fluorodeoxyglucose Administration on the Accuracy of FDG-PET/CT in the Diagnosis of Pancreatic Lesions. *Int J Endocrinol Metab* 2014; 12: e16429 [PMID: 25745484 DOI: 10.5812/ijem.16429]
58 Kawada N, Uehara H, Hosoki T, Takami M, Shiroeda H, Arisawa T, Tomita Y. Usefulness of dual-phase 18F-FDG PET/CT for diagnosing small pancreatic tumors. *Pancreas* 2015; 44: 655-659 [PMID: 25815646 DOI: 10.1097/MPA.0000000000000313]
59 Zhang J, Zuo CJ, Jia NY, Wang JH, Hu SP, Yu ZF, Zheng Y, Zhang AY, Feng XY. Cross-modality PET/CT and contrast-enhanced CT imaging for pancreatic cancer. *World J Gastroenterol* 2015; 21: 2988-2996 [PMID: 25780297 DOI: 10.3748/wjg.v21.i10.2988]
60 Jemal A, Tiwari RC, Murray T, Ghafoor A, Samuels A, Ward E, Feuer EJ, Thun MJ. Cancer statistics, 2004. *CA Cancer J Clin* 2004; 54: 8-29 [PMID: 14974761]
61 Siegel R, Naishadham D, Jemal A. Cancer statistics, 2013. *CA Cancer J Clin* 2013; 63: 11-30 [PMID: 23335087 DOI: 10.3322/caac.2116]
62 Reske SN, Grillenberger KG, Glatting G, Port M, Hildebrandt M, Gansauge F, Beger HG. Overexpression of glucose transporter 1 and increased FDG uptake in pancreatic carcinoma. *J Nucl Med* 1997; 38: 1344-1348 [PMID: 9293784]
63 Higashi T, Saga T, Nakamoto Y, Ishimori T, Mamede MH, Wada M, Doi R, Hosotani R, Imamura M, Konishi J. Relationship between retention index in dual-phase (18)F-FDG PET, and hexokinase-II and glucose transporter-1 expression in pancreatic cancer. *J Nucl Med* 2002; 43: 173-180 [PMID: 11850481]
64 Clavo AC, Brown RS, Wahl RL. Fluorodeoxyglucose uptake in human cancer cell lines is increased by hypoxia. *J Nucl Med* 1995; 36: 1625-1632 [PMID: 7658223]

编辑: 郭鹏 电编: 都珍珍

WCJD 世界华人消化杂志®

在线投稿: http://www.baishideng.com/wcjd/ch/index.aspx
帮助平台: http://www.wjgnet.com/esps/helpdesk.aspx
DOI: 10.11569/wcjd.v24.i1.147

世界华人消化杂志 2016年1月8日; 24(1): 147-152
ISSN 1009-3079 (print) ISSN 2219-2859 (online)
© 2016年版权归百世登出版集团有限公司所有.

小组教育在直肠癌肠造口家属中的实施与效果评价

陈德凤, 罗小红, 张燕飞, 李 月, 邓丽彩, 黄秀荣, 张 馨

陈德凤, 罗小红, 张燕飞, 李月, 邓丽彩, 黄秀荣, 张馨, 广西壮族自治区人民医院胃肠外科 广西壮族自治区南宁市 530021

陈德凤, 主管护师, 博士, 主要从事普外科疾病护理研究.

广西壮族自治区卫生和计划生育委员会基金资助项目, No. 桂卫Z2015361

作者贡献分布: 陈德凤与罗小红对此文所作贡献均等; 此课题由陈德凤、罗小红及张馨设计; 研究过程由陈德凤、罗小红、张燕飞、李月、邓丽彩、黄秀荣及张馨共同完成; 数据分析由陈德凤、罗小红及张馨完成; 本论文写作由陈德凤与罗小红完成.

通讯作者: 张馨, 主管护师, 硕士, 530021, 广西壮族自治区南宁市桃源路6号, 广西壮族自治区人民医院胃肠外科. candy56@163.com
电话: 0771-2186306

收稿日期: 2015-11-07
修回日期: 2015-12-03
接受日期: 2015-12-07
在线出版日期: 2016-01-08

Effect of group education in family members of rectal cancer patients undergoing enterostomy

De-Feng Chen, Xiao-Hong Luo, Yan-Fei Zhang, Yue Li, Li-Cai Deng, Xiu-Rong Luo, Xin Zhang

De-Feng Chen, Xiao-Hong Luo, Yan-Fei Zhang, Yue Li, Li-Cai Deng, Xiu-Rong Luo, Xin Zhang, Department of Gastrointestinal Surgery, the People's Hospital of Guangxi Zhuang Autonomous Region, Nanning 530021, Guangxi Zhuang Autonomous Region, China

Supported by: Foundation of Guangxi Health and Family Planning Commission, No. Z2015361

Correspondence to: Xin Zhang, Nurse-in-Charge, Department of Gastrointestinal Surgery, the People's Hospital of Guangxi Zhuang Autonomous Region, 6 Taoyuan Road, Nanning 530021, Guangxi Zhuang Autonomous Region, China. candy56@163.com

Received: 2015-11-07
Revised: 2015-12-03
Accepted: 2015-12-07
Published online: 2016-01-08

Abstract

AIM: To evaluate the effect of sequential group education in family members of rectal cancer patients undergoing enterostomy.

METHODS: One hundred and twenty family members of rectal cancer patients undergoing enterostomy were divided into either an observation group or a control group, with 60 cases in each group. The control group received traditional nursing education, and the observation group received sequential group education. Self-rating Anxiety Scale (SAS) score, qualification rate of colostomy related knowledge and qualification rate of changing ostomy bag were compared for the two groups of family members. SAS, the incidence of colostomy complications and Ostomy Adjustment Inventory (OAI) score were compared for the two groups of patients.

RESULTS: Compared with the control group, the observation group had a significantly lower SAS score and significantly higher qualification rates of colostomy related knowledge and changing ostomy bag; the patients had a significantly incidence rate of colostomy complications (41.38 ± 3.93 *vs* 46.54 ± 5.17, 43.02 ± 4.71 *vs* 47.15 ± 4.39, 16.67% *vs* 43.33%, $P < 0.05$) and a significantly higher OAI score (78.33% *vs* 60.00%, 70.00% *vs* 51.67%, 51.27 ± 6.92 *vs* 42.63 ± 5.87, $P < 0.05$).

背景资料
肠造口术后早期居家造口护理的工作主要由家属协助完成, 家属的心理状态与造口相关知识的掌握程度影响肠造口患者的康复. 目前临床肠造口教育的对象仍主要面对患者, 对肠造口家属实施健康教育尚属初探阶段, 无统一的形式和方法, 对效果的评价和判断仍较为局限, 因此需要开展对肠造口家属实施健康教育方式的研究.

同行评议者
赫玲玲, 主任护师, 哈尔滨医科大学附属第五医院护理部

研发前沿
本文结合临床实践提出了新的方法，利用序贯教育对肠造口患者家属实施干预，开拓了护理新领域. 从造口管理出发，实施了专科护理，体现了专科护理的规范性，使患者及家属受益.

CONCLUSION: Sequential group education in family members of rectal cancer patients undergoing enterostomy can reduce family members' anxiety and improve ostomy adjustment and recovery.

© 2016 Baishideng Publishing Group Inc. All rights reserved.

Key Words: Group education; Family members; Rectal cancer; Enterostomy; Recovery

Chen DF, Luo XH, Zhang YF, Li Y, Deng LC, Luo XR, Zhang X. Effect of group education in family members of rectal cancer patients undergoing enterostomy. Shijie Huaren Xiaohua Zazhi 2016; 24(1): 147-152 URL: http://www.wjgnet.com/1009-3079/24/147.asp DOI: http://dx.doi.org/10.11569/wcjd.v24.i1.147

摘要

目的: 探讨在直肠癌肠造口术患者家属中实施以小组为单位的序贯教育对患者家属与肠造口患者康复的影响.

方法: 选取2013-08/2015-08广西壮族自治区人民医院胃肠外科收治的120例直肠癌造口患者家属为研究对象，随机分为干预组(n = 60)和对照组(n = 60). 对照组在肠造口患者住院期间，由造口治疗师或责任护士在床边对家属与患者进行相关知识教育. 干预组在常规教育的基础上，由造口治疗师对肠造口家属中实施以小组为单位的序贯教育. 比较采用两种教育方式前后肠造口家属焦虑评分(Self-rating Anxiety Scale, SAS)、造口相关知识掌握情况、更换造口袋操作的合格率，比较肠造口患者的SAS评分、造口并发症发生率、造口适应情况量表(Ostomy Adjustment Inventory, OAI)得分.

结果: 干预后观察组家属的SAS得分、肠造口患者的SAS得分、总造口并发症发生率低于对照组(41.38分±3.93分 *vs* 46.54分±5.17分, 43.02分±4.71分 *vs* 47.15分±4.39分, 16.67% *vs* 43.33%, 均P<0.05)，而造口相关知识掌握程度与更换造口操作的合格率及造口适应情况得分均高于对照组(78.33% *vs* 60.00%, 70.00% *vs* 51.67%, 51.27分±6.92分 *vs* 42.63分±5.87分, 均P<0.05).

结论: 对肠造口家属实施以小组为单位的序贯教育有利于减轻家属的焦虑，提供给患者更好的照顾，有效促进患者的造口适应性与康复.

相关报道
Susaba与邓丽娜的研究发现，家属的精神状态直接影响着患者的心理状态，从而影响患者的生活质量. 因此，要将造口患者家属的心理需求置于患者同等地位，加强关注. 钟吉华研究也发现，对大肠癌造口患者家属实施健康教育，可有效提高家属的照料水平.

© 2016年版权归百世登出版集团有限公司所有.

关键词: 小组教育; 家属; 直肠癌; 肠造口术; 康复

核心提示: 本文通过对直肠癌肠造口术患者家属中实施以小组为单位的序贯教育，有利于减轻患者与家属的焦虑程度，让家属更好的掌握造口相关知识，可减低患者造口并发症发生率，同时有效提高患者的造口适应性.

陈德凤, 罗小红, 张燕飞, 李月, 邓丽彩, 黄秀荣, 张馨. 小组教育在直肠癌肠造口家属中的实施与效果评价. 世界华人消化杂志 2016; 24(1): 147-152 URL: http://www.wjgnet.com/1009-3079/24/147.asp DOI: http://dx.doi.org/10.11569/wcjd.v24.i1.147

0 引言

肠造口术是直肠癌常见的手术方式之一，我国每年约新增肠造口患者近10万例，目前已超100万例，且有逐年增加的趋势[1]. 肠造口改变患者原有生活方式，需要面对造口带来的生理、心理和社会问题，同时也带给家属极大的压力[2]. 肠造口术后早期居家造口护理的工作主要由家属协助完成，研究[3-5]显示，对肠造口家属实施健康教育，可提高家属的照料水平及配合程度，降低肠造口患者焦虑抑郁情绪，促进患者更好回归社会，提高生活质量. 但目前临床肠造口教育的对象仍主要面对患者，对肠造口家属实施健康教育尚属初探阶段，无统一的形式和方法，对效果的评价和判断仍较为局限. 广西壮族自治区人民医院胃肠外科2013-08/2015-08对直肠癌肠造口术患者家属实施以小组为单位的序贯教育，降低了家属与患者的焦虑，有利于家属对造口知识与操作的掌握，降低患者造口并发症，并提高造口适应性，现将具体实施办法与结果报道如下.

1 材料和方法

1.1 材料 研究对象入选标准: 直肠癌肠造口手术患者家属; 年龄18-65岁; 具有基本的阅读和理解能力. 排除标准: 有心脏或脑血管疾病; 有智力或理解、记忆、精神异常等认知障碍者. 本研究对象共120例，其中男68例，女52例，年龄18-65岁，按随机数表法分为干预组与对照组各60例. 对照组: 男33例，女27例，平均年龄47.56岁±6.34岁，小学及以下14例，中学33例，大专及以上13例; 干预组: 男35例，女25例，平

均年龄45.96岁±7.23岁, 小学及以下13例, 中学35例, 大专及以上12例. 两组研究对象在性别、年龄、文化教育程度等一般资料方面比较差异无统计学意义(P>0.05), 具有可比性. 所有患者术前均行肠镜检查, 病理确诊为直肠癌. 本研究经医院医学伦理委员会同意.

1.2 方法

1.2.1 护理: 对照组: 采用传统的健康教育法, 即在床边对家属与患者进行相关知识教育, 主要包括外科常规健康教育结合造口护理宣教与操作示教, 给予入院、相关检查前、术前、术后、饮食、功能锻炼和出院相关指导, 并于术后由责任护士给予更换造口袋、自我护理指导及并发症观察等. 干预组: 在传统的健康教育法的基础上, 由造口治疗师对肠造口家属实施以小组为单位的序贯教育, 每4-6人为一个小组. 小组教育的地点术前选择在科室的示教室, 术后根据具体教育内容选择在科室的示教室或患者床边, 运用口头讲解、图文宣传、视听教材、示范训练等多种形式相结合的方法进行序贯健康教育. 具体实施步骤与内容: (1)入院后: 主题为帮助家属与患者的角色转变. 面对环境的陌生和疾病的不确定感, 家属同样需要适应, 小组教育提供给患者家属一个良好的沟通平台. 本阶段造口治疗师主要通过图片和宣传资料向家属介绍直肠癌相关知识、手术及造口的必要性, 入院后各项检查的目的、意义和注意事项. 家属分别发表自己对疾病的看法、面对的困难以及需要的支持; (2)术前1 d: 主题为勇敢面对手术. 手术无论对于患者还是家属都是一个重大的生活事件, 家属同时需要承受巨大的心理压力, 此阶段强调家属主动面对手术对患者的重要性, 提供给患者更多的社会支持. 讲解各项术前准备的目的和意义, 并对患者进行造口定位, 让患者及家属均能接收造口术带来的改变; (3)术后第1天: 主题为正确认识造口. 手术完成后, 面对患者的造口, 以及患者的吸氧管、胃管、尿管、腹腔引流管以及伤口等, 家属会感到无所适从. 在此阶段, 造口师向家属讲解各留置管道的目的和意义, 需要家属协助完成的工作, 包括翻身、拍背、床上活动等, 讲解造口与伤口不同点, 造口颜色的观察等知识; (4)术后第3-4天: 主题为造口护理知识教育. 造口师利用模具进行更换造口袋的示教, 动作缓慢、细致, 包括用物准备、造口袋拆除、生理盐水清洗皮肤、造口粉涂抹、皮肤保护膜应用、防漏膏使用、根据造口直径大小裁剪底盘等步骤及更换技巧, 同时讲解移除、佩戴、检查造口及造口袋的时机、方法、顺序, 每个步骤的做法和意义. 示教完毕后, 为了加强记忆, 为家属播放相关操作视频. 并向家属强调学会更换造口袋的重要性, 告知其在患者出院约一个月内, 由于身体较虚弱, 更换造口袋的操作主要由家属完成, 家属掌握造口袋更换及造口相关知识对减少造口并发症的重要性; (5)术后第6-7天: 主题为造口护理产品选择教育. 造口师再次进行更换造口袋的示教, 然后讲解造口相关产品的选择与日常保养知识, 造口及造口附件产品的选择, 包括一件式与两件式造口袋的区别、造口粉、皮肤保护膜、防漏膏的选择、底盘的正确剪裁等. 讲解造口袋更换注意事项, 造口周围皮肤的护理, 饮食与活动注意事项, 着装要求, 规律排便的训练, 婚育及性生活知识; (6)术后9-10 d: 主题为家属与患者共同参与更换造口袋操作教育. 此阶段的教育地点选择在患者床边进行, 由其中一位家属进行操作, 造口治疗师指出不足之处, 同时讲解造口常见并发症的预防与观察; 再次讲解造口患者饮食及活动注意事项; (7)出院前: 主题为帮助患者回归家庭教育. 强调在患者回归家庭过程中, 家属应发挥的重要作用, 消除患者由于担心造口给身体带来的不适以及社会的接受和理解所造成的顾虑. 在此阶段的造口护理过程, 家属需要对患者采用“逐步参与→患者自我护理”的模式. 造口治疗师着重介绍有关休息、营养、饮食、起居等注意事项; (8)出院后1 mo: 主题为帮助患者适应正常生活与工作. 在此阶段, 患者回到医院复查, 身体基本康复, 强化回归社会后的适应性健康教育, 使患者完全回归社会, 提高生活质量.

1.2.2 评价指标: (1)对肠造口家属的评价: 采用焦虑自评量表(Self-rating Anxiety Scale, SAS)评价教育前后肠造口家属的焦虑程度; 在患者出院前, 运用造口知识掌握量表评价家属造口相关知识掌握情况, 该量表自行设计, 内容包括造口袋更换、饮食、活动等注意事项, 按照为完全了解、了解、部分了解、不了解四个层次分别赋值3分、2分、1分、0分, 总分值在0-24分, 分值≥16分评定为合格, 量表的信度和

创新盘点

作者从造口管理出发, 探讨对肠造口家属实施健康教育的效果, 研究结果发现肠造口家属实施以小组为单位的序贯教育有利于减轻家属的焦虑, 提供给患者更好的照顾, 有效促进患者的造口适应性与康复.

应用要点
本文开拓了护理新领域, 体现了专科护理的规范性, 运用的教育方法贯穿于患者住院及康复全过程, 使患者及家属受益, 运用的干预方法值得临床借鉴和推广.

效度分别为0.87和0.82; 家属更换造口操作合格情况的评价, 运用《中国肠造口护理指导意见》中造口袋更换方法分为10个步骤, 每步骤赋值1分, 总分值在0-24分, 分值≥8分评定为合格; (2)对肠造口患者的评价: 采用SAS量表评价教育前后肠造口患者的焦虑程度; 造口并发症发生情况由造口治疗师在患者出院后1 mo来院复查时统计; 采用中文版造口患者适应量表(Ostomy Adjustment Inventory, OAI)[6]对两组患者出院后1 mo的适应水平进行得分, OAI-20采用5级计分法, 按照为非常同意、同意、不确定、不同意、非常不同意依次计分4分、3分、2分、1分、0分, 其中9个条目为反向计分, 量表总分范围为0-80分, 得分越高, 说明适应水平越好.

统计学处理 使用统计学软件SPSS19.0对各项指标进行比较分析, 计量资料用t值检验, 计数资料用χ^2检验, $P<0.05$为差异具有统计学意义.

2 结果

2.1 对肠造口家属的影响 患者入院时及出院前分别评价家属的焦虑程度, 入院时干预组与对照组家属的焦虑评分无统计学差异(52.65分±5.6分 *vs* 53.42分±6.72分, $t = 0.68$, $P>0.05$). 实施以小组为单位的序贯教育后, 出院前干预组家属的焦虑程度明显低于对照组(41.38分±3.93分 *vs* 46.54分±5.17分, $t = 6.15$, $P<0.05$). 患者出院前, 干预组家属对造口相关知识掌握合格率及更换造口操作合格率均高于对照组(78.33% *vs* 60.00%, $\chi^2 = 4.78$, $P<0.05$; 70.00% *vs* 51.67%, $\chi^2 = 4.23$, $P<0.05$).

2.2 对肠造口患者的影响 术前干预组与对照组患者的焦虑评分无统计学差异(56.17分±4.21分 *vs* 55.32分±5.07分, $t = 0.99$, $P>0.05$), 术后1 mo两组造口患者的焦虑均有所减轻, 干预组患者的焦虑分值低于对照组(43.02分±4.71分 *vs* 47.15分±4.39分, $t = 4.97$, $P<0.05$). 干预组术后1 mo各种造口并发症发生例次均低于对照组, 总并发症发生率低于对照组($P<0.05$)(表1). 干预组患者术后1 mo造口表(OAS-20)得分均明显高于对照组, 差异具有统计学意义($P<0.05$)(表2).

3 讨论

3.1 重视对肠造口家属的健康教育 本研究结果显示, 住院时患者及家属均存在明显焦虑, 实施以小组为单位的序贯教育可明显减轻家属的焦虑情绪. 家属作为患者主要的精神、经济支持来源和照顾者, 从患者疾病确诊开始, 同样经历了癌症打击、手术、术后恢复以及适应造口的过程, 在这个过程中, 他们承受了巨大的精神心理压力, 不可避免地会对身心健康产生影响[7], 从而影响患者的照顾质量. 目前许多对肠造口的关注和研究大多集中在患者身上, 而忽略了照顾者内心的感受和反应, 研究表明, 照顾者可能会比患者承担更大的情感压力和负面情绪[3,8], 家属的精神状态直接影响着患者的心理状态, 从而影响患者的生活质量. 因此, 要将造口患者家属的心理需求置于患者同等地位, 加强关注, 建立强有力的支持系统. 研究中发现, 干预组家属的造口袋更换能力及造口相关知识的掌握明显优于对照组($P<0.05$), 钟吉华[9]研究也发现, 对大肠癌造口患者家属实施健康教育, 可提高家属的照料水平. 本研究实施以小组为单位的序贯教育贯穿患者的整个住院过程, 使健康教育更系统、连续并更具针对性, 有效提高健康教育质量. 在教育过程首先强调家属对疾病这一重大事件的接受和对患者心理与经济的支持, 术后通过多次知识教育和操作示范, 使家属能更好地掌握造口知识, 同时, 小组教育的模式有利于家属间交流合作, 进一步提高学习热情和增加学习主动性. 永久性结肠造口患者需要终生佩戴造口袋, 以此来收集粪液[10], 患者出院后初期由于身体虚弱等原因, 更换造口袋等操作主要由家属协助完成, 造口袋的更换是造口患者及家属必须掌握的造口护理内容[11], 造口袋的更换能力影响着患者造口及周围并发症的发生率, 从而影响了患者的生活质量. 研究[12]表明, 造口袋的更换能力与在院期间的健康教育效果息息相关, 临床工作中需要加强和重视对家属造口的教育.

3.2 家属支持对肠造口患者康复的影响 肠造口并发症包括造口并发症和造口周围并发症, 主要有造口水肿、造口出血、造口狭窄、造口回缩、凹陷、造口脱垂、造口坏死、造口旁疝、造口皮肤黏膜分离、黏膜肉芽肿、造口肿瘤、肠造口周围皮肤皮炎、感染、机械性损伤、造口周围静脉曲张等[13], 文献[14,15]资料显示, 国外肠造口并发症发

表 1　两组患者术后1 mo造口并发症发生情况率比较 (n = 60)

分组	造口水肿	造口表面出血	造口周围皮炎	造口周围感染	总发生率n(%)
干预组	3	4	2	1	10(16.67)
对照组	6	12	5	3	26(43.33)
χ^2值	1.08	4.62	1.37	1.03	10.12
P值	>0.05	<0.05	>0.05	>0.05	<0.05

表 2　两组患者术后1 mo造口适应量表(OAI-20)得分比较 (n = 60, mean ± SD, 分)

分组	持续担忧	接受	积极的生活态度	总分
干预组	16.54 ± 5.23	13.87 ± 2.12	12.73 ± 3.56	51.27 ± 6.92
对照组	14.15 ± 4.09	11.19 ± 1.97	10.12 ± 2.89	42.63 ± 5.87
t值	2.79	7.17	4.41	7.38
P值	<0.05	<0.05	<0.05	<0.05

名词解释

肠造口术：是指外科医生为了治疗某些肠道疾病(如直肠癌、溃性结肠炎等)而在腹壁上所做的人为开口，并将一段肠管拉出开口外，翻转缝于腹壁，从而形成了肠造口；

造口适应：是指造口术后患者与环境的交互作用后的生理、心理、社会自我调节能力，是患者主动全身心对造口术后生活的调整适应过程.

生率为11.0%-60.0%，国内为16.3%-53.8%. 造口并发症高发生率与患者年龄，身体状况和手术情况有密切关系，而造口位置和护理指导对造口并发症的影响已得到国内外普遍认同. 陈兰等[16]的研究结果也显示，家属参与护理活动可明显调节患者的情绪，降低并发症的发生率和提高生活质量. 肠造口患者心理状态与造口并发症有关，叶新梅等[17]研究发现，积极乐观的患者，T细胞亚群的CD3、CD4、CD8、NK细胞比对照组高，其差异有统计学意义，提示良好的心理情绪能帮助激活机体的免疫系统. 患者免疫机能增强后有利于提高机体抗感染能力，从而降低造口并发症的发生率. 在本研究中，通过对家属的序贯教育，患者的焦虑水平下降更明显，原因可能是家属焦虑程度减轻后能给予患者更多的心理支持，这对造口患者的康复起到良好的促进作用. 同时，本研究中干预组患者的造口并发症发生率明显低于对照组的原因推测，与干预组家属更好掌握造口袋更换及造口相关知识有关. 在患者回归家庭后的早期，造口护理工作仍主要由家属来完成，当家属能提供给患者更好的照顾时，将有利于降低并发症的发生. 造口及周围并发症是影响造口患者生活质量的问题之一，并发症的发生不仅增加了患者身体上的不适，而且治疗并发症增加了患者的经济负担，同时增加了患者的心理负担[5]，严重地影响了患者的生活质量，临床工作中需关注降低并发症的发生率以提高肠造口患者的生活质量.

3.3 良好造口适应性是提高生活质量的重要保证 肠造口患者术后需要面临各种适应方面的问题[18,19]，包括生理、心理及社会各方面的适应，Leyk等[20]研究表明，永久性肠造口患者在术后的4 mo内，对肠造口普遍存在适应困扰，有些患者甚至对造口产生严重的恐惧和排斥反应. 肠造口患者的适应水平不尽相同，但普遍处于中下水平. 本研究对照组适应水平整体处于较低水平，这与胡爱玲等[19]与许勤等[21]提出的肠造口患者总体适应在低至中等适应水平，其中大约1/3的肠造口患者处于低度适应水平的结果相同. 此外，我国肠造口患者的适应水平与国外肠造口患者相比普遍偏低，这可能与患者的文化背景、研究者的研究设计、采用的测评工具以及观察周期不同有关，同时患者享有医疗资源和医疗技术水平、造口护理产品的可选择性等不同有关，我国肠造口患者的适应水平应该得到更多关注. 本研究中，干预组患者的并发症发生率低于对照组，适应性高于对照组，这可能是一个互为影响的过程. 在以后的工作中，需要探索更有效的方法减轻造口并发症，更有利于患者回归社会. 同时，临床工作中减轻患者的心理压力，努力提高造口的适应性与患者自护能力也将有利于减少造口并发症. 本研究只测评了造口患者术后一个月的社会适应性，研究[22]显示术后3-6 mo是造口适应的分界点，患者的生理、心理、社会状况都处于重要的调整阶段，患者长期造口适应

同行评价

本研究从造口管理出发, 实施专科护理, 体现专科护理的规范性, 使患者及家属受益, 因此作者运用的干预方法值得临床借鉴和推广.

水平及影响因素以及相应干预措施仍有待于进一步探讨.

本研究在结直肠癌肠造口患者家属实施以小组为单位的序贯教育, 降低了家属与患者的焦虑, 有利于家属对造口知识与操作的掌握, 降低患者造口并发症, 并提高造口适应性, 值得在临床推广应用.

4 参考文献

1 喻德洪. 我国肠造口治疗的现状与展望. 中华护理杂志 2005; 40: 415-417

2 Cakmak A, Aylaz G, Kuzu MA. Permanent stoma not only affects patients' quality of life but also that of their spouses. *World J Surg* 2010; 34: 2872-2876 [PMID: 20706836 DOI: 10.1007/s00268-010-0758-z]

3 邓丽娜, 刘涛, 张会君. 老年结肠造口患者家属疾病不确定感及影响因素分析. 中华护理杂志 2015; 50: 1047-1051

4 文莎莉, 张静平. 直肠癌结肠造口患者家属焦虑、抑郁状况及影响因素研究. 中国全科医学杂志 2013; 16: 2290-2295

5 王婷, 陈湘玉. 肠造口病人生活质量影响因素研究现况. 护理研究 2014; 28: 1921-1923

6 皋文君, 袁长蓉. 中文版造口患者适应量表的信效度测评. 中华护理杂志 2011; 46: 811-813

7 苏丹, 张静平, 吴显宁. 肺癌围术期患者家属焦虑、抑郁状况与疾病了解程度的相关性研究. 中国全科医学杂志 2011; 14: 3286-3287

8 Somjaivong B, Thanasilp S, Preechawong S, Sloan R. The influence of symptoms, social support, uncertainty, and coping on health-related quality of life among cholangiocarcinoma patients in northeast Thailand. *Cancer Nurs* 2011; 34: 434-442 [PMID: 21372698 DOI: 10.1097/NCC.0b013e31820d0c3f]

9 钟吉华. 家属健康教育对肠造口患者生活质量的影响. 四川医学 2008; 29: 1280-1282

10 周燕, 王莉, 陆婷, 詹艳艳. 大肠癌化疗患者应用全程系统化健康教育模式的效果分析. 护理管理杂志 2013; 13: 373-374, 380

11 王彩霞, 何小玲. 延续护理在泌尿造口患者出院后的应用. 长江大学学报(自科版) 2015; 12: 59-60

12 叶锦荷, 张志娟. 个体化健康教育对提高新发病2型糖尿病患者依从性的效果. 中华现代护理杂志 2009; 15: 336-337

13 刘芳腾, 楼茜洁, 邹霞, 陈伟琴. 肠造口并发症护理研究进展. 世界华人消化杂志 2015; 23: 3109-3116

14 宋梅, 陈焱. 结肠造口病人的护理研究进展. 医学理论与实践 2010; 23: 27-29

15 Salvadalena GD. The incidence of stoma and peristomal complications during the first 3 months after ostomy creation. *J Wound Ostomy Continence Nurs* 2013; 40: 400-406 [PMID: 23820472 DOI: 10.1097/WON.0b013e318295a12b]

16 陈兰, 钟燕, 赵会, 刘涛, 徐志红. 家属参与护理模式对宫颈癌术后妊娠患者的影响. 中国肿瘤临床与康复 2015; 22: 885-888

17 叶新梅, 厉群, 姚秋琼. 心理危机干预技术在直肠癌肠造口患者中的应用. 现代临床护理 2012; 11: 12-14

18 胡爱玲. 结肠造口患者的适应与自我护理能力、社会支持相关性研究. 广州: 中山大学, 2008

19 胡爱玲, 张美芬, 张俊娥, 陈妙霞, 陈华丽, 张熙. 结肠造口患者适应状况及相关因素的研究. 中华护理杂志 2010; 45: 109-111

20 Leyk M, Ksiaz˙ek J, Habel A, Dobosz M, Kruk A, Terech S. The influence of social support from the family on health related-quality of life in persons with a colostomy. *J Wound Ostomy Continence Nurs* 2014; 41: 581-588 [PMID: 25377109 DOI: 10.1097/WON.0000000000000086]

21 许勤, 程芳, 戴晓冬, 杨宁琍. 永久性结肠造口患者心理社会适应及相关因素分析. 中华护理杂志 2010; 45: 883-885

22 Knowles SR, Tribbick D, Connell WR, Castle D, Salzberg M, Kamm MA. Exploration of health status, illness perceptions, coping strategies, and psychological morbidity in stoma patients. *J Wound Ostomy Continence Nurs* 2014; 41: 573-580 [PMID: 25377108 DOI: 10.1097/WON.0000000000000073]

编辑: 郭鹏 电编: 都珍珍

WCJD 世界华人消化杂志®

在线投稿: http://www.baishideng.com/wcjd/ch/index.aspx
帮助平台: http://www.wjgnet.com/esps/helpdesk.aspx
DOI: 10.11569/wcjd.v24.i1.153

世界华人消化杂志 2016年1月8日; 24(1): 153-157
ISSN 1009-3079 (print) ISSN 2219-2859 (online)
© 2016年版权归百世登出版集团有限公司所有.

腹腔镜探查治疗腹股沟嵌顿疝的应用体会

曹峰瑜, 闵 凯, 吴 彪, 肖新波, 任 骏

曹峰瑜, 闵凯, 吴彪, 肖新波, 任骏, 武汉市第一医院胃肠外科二病区 湖北省武汉市 430022

曹峰瑜, 住院医师, 主要从事胃肠道肿瘤、疝与腹壁外科的临床研究.

作者贡献分布: 临床资料整理、文章起草由曹峰瑜完成; 手术操作、文章修改、审阅由闵凯完成; 临床资料的收集、术后随访由吴彪、任骏及肖新波完成.

通讯作者: 闵凯, 副教授, 副主任医师, 430022, 湖北省武汉市硚口区中山大道215号, 武汉市第一医院胃肠外科二病区. mkin@sina.com

收稿日期: 2015-10-07
修回日期: 2015-11-23
接受日期: 2015-11-30
在线出版日期: 2016-01-08

Application of laparoscopic exploration for incarcerated inguinal hernia

Feng-Yu Cao, Kai Min, Biao Wu, Xin-Bo Xiao, Jun Ren

Feng-Yu Cao, Kai Min, Biao Wu, Xin-Bo Xiao, Jun Ren, Department of Gastrointestinal Surgery, Wuhan First Hospital, Wuhan 430022, Hubei Province, China

Correspondence to: Kai Min, Associate Professor, Associate Chief Physician, Department of Gastrointestinal Surgery, Wuhan First Hospital, 215 Zhongshan Street, Qiaokou District, Wuhan 430022, Hubei Province, China. mkin@sina.com

Received: 2015-10-07
Revised: 2015-11-23
Accepted: 2015-11-30
Published online: 2016-01-08

Abstract

AIM: To explore the application and clinical effects of laparoscopic exploration for incarcerated inguinal hernia.

METHODS: Clinical data for 48 patients with incarcerated inguinal hernia who underwent laparoscopic exploration from September 2010 to February 2014 at Department of Gastrointestinal Surgery, Wuhan First Hospital were retrospectively analyzed.

RESULTS: Transabdominal preperitoneal prosthesis (TAPP) was completed successfully in 40 cases, and 8 cases were converted to open surgery, of which 6 underwent partial enterectomy, 1 underwent sigmoidectomy and colostomy, and 1 underwent right hemicolectomy. The mean operation time of TAPP was 56.5 min ± 16.2 min (range, 35-110 min) and the hospital stay was 4.8 d ± 2.4 d (3-12 d). The rates of hydrocele and urinary retention were 12.5% (5/40) and 5% (2/40), respectively. There were no complications such as incision infection, intestinal obstruction or secondary operation. The cases who accepted TAPP were followed for 12-55 months (mean, 26.3 mo ± 12.6 mo) with no recurrence observed.

CONCLUSION: Laparoscopic exploration for incarcerated inguinal hernia has advantages of minimal invasion and few complications, but doctors should strictly follow the indications.

© 2016 Baishideng Publishing Group Inc. All rights reserved.

Key Words: Laparoscopic exploration; Incarcerated inguinal hernia; Transabdominal preperitoneal prosthesis

Cao FY, Min K, Wu B, Xiao XB, Ren J. Application of

背景资料
腹股沟嵌顿疝是外科常见的急腹症, 而腹腔镜技术具有创伤小、患者恢复快等优点, 而其在腹股沟嵌顿疝的治疗, 尚处于探索阶段, 其手术适应证及手术方式的选择等方面尚存争议.

同行评议者
康春博, 副主任医师, 北京大学航天临床医院普通外科; 周进学, 副教授, 副主任医师, 河南省肿瘤医院肝胆胰腺一病区

研发前沿
近年来, 间断有使用腹腔镜技术治疗腹股沟嵌顿疝的报道, 多以腹腔镜经腹腹膜前疝修补术(transabdominal preperitoneal prosthetic, TAPP)术式为主, 其优势明显, 然而对于手术患者的合理选择、术中补片的选择、术后切口引流等方面仍是需要探讨的问题.

laparoscopic exploration for incarcerated inguinal hernia. Shijie Huaren Xiaohua Zazhi 2016; 24(1): 153-157 URL: http://www.wjgnet.com/1009-3079/24/153.asp DOI: http://dx.doi.org/10.11569/wcjd.v24.i1.153

摘要

目的: 探讨腹腔镜探查术治疗腹股沟嵌顿疝的应用及临床效果.

方法: 回顾性分析2010-09/2014-02武汉市第一医院胃肠外科收治的48例腹股沟嵌顿疝行腹腔镜探查患者的临床资料.

结果: 40例完成腹腔镜下手术, 并行腹腔镜经腹腹膜前疝修补术(transabdominal preperitoneal prosthetic, TAPP), 8例中转开腹手术, 其中6例小切口辅助行小肠部分切除+疝环高位结扎术, 1例行部分乙状结肠切除+降结肠造瘘术, 1例行右半结肠切除术. 行TAPP术者, 手术时间为35-110 min(56.5 min±16.2 min), 住院时间为3-12 d(4.8 d±2.4 d). 术后阴囊及腹股沟区血清肿发生5/40例, 排尿困难发生2/40例, 无补片感染、肠梗阻、无二次手术探查等严重并发症发生, 行TAPP术患者均获得随访, 随访时间为12-55 mo(26.3 mo±12.6 mo), 无复发.

结论: 对于腹股沟嵌顿疝急诊患者的治疗, 使用腹腔镜技术探查, 并对部分患者行腹腔镜TAPP术具有创伤小、并发症少等优势, 但应严格把握好适应证.

© 2016年版权归百世登出版集团有限公司所有.

关键词: 腹腔镜探查; 腹股沟嵌顿疝; 腹腔镜经腹腹膜前疝修补术

核心提示: 腹股沟嵌顿疝是外科常见的急腹症, 一经确诊, 需急诊手术治疗, 腹腔镜技术在腹股沟嵌顿疝的治疗, 具有创伤小、恢复快、并发症少的优势, 但应选择合适的病例及合理的手术方式.

曹峰瑜, 闵凯, 吴彪, 肖新波, 任骏. 腹腔镜探查治疗腹股沟嵌顿疝的应用体会. 世界华人消化杂志 2016; 24(1): 153-157 URL: http://www.wjgnet.com/1009-3079/24/153.asp DOI: http://dx.doi.org/10.11569/wcjd.v24.i1.153

0 引言

腹股沟嵌顿疝是外科常见的急腹症, 嵌顿时间长可发生肠绞窄坏死, 严重者可能危及生命, 一经确诊, 需急诊手术治疗[1]. 而腹腔镜技术具有创伤小、患者恢复快等优点, 近年来越来越引起腹部外科医师的重视. 而腹腔镜技术在腹股沟嵌顿疝的治疗, 尚处于探索阶段. 武汉市第一医院胃肠外科至2010-09起使用腹腔镜治疗腹股沟嵌顿疝患者48例, 取得满意疗效, 现对其临床资料进行回顾性分析, 探讨腹腔镜技术在腹股沟嵌顿疝治疗中的应用.

1 材料和方法

1.1 材料 2010-09/2014-02武汉市第一医院胃肠外科对收治的48例腹股沟嵌顿疝患者使用腹腔镜进行探查, 其中男性42例, 女性6例, 年龄33-68岁(51.4岁±16.8岁), 其中腹股沟斜疝嵌顿39例, 直疝3例, 股疝6例; 嵌顿时间为2-8 h, 平均5.4 h; 嵌顿内容物为小肠40例, 其中合并肠坏死者7例, 嵌顿内容物为大网膜5例, 其中2例坏死并行切除; 嵌顿内容物为结肠1例, 部分乙状结肠坏死, 行部分结肠切除及降结肠造瘘.

1.2 方法

1.2.1 患者入组: 对于腹股沟嵌顿疝患者, 术前详细询问病史及嵌顿时间, 对于伴有严重基础疾病, 无法耐受全麻手术、嵌顿时间较长及肠梗阻症状明显的患者, 不建议行腹腔镜探查术. 而对于无严重基础疾病, 可耐受全麻手术, 及嵌顿时间<6-8 h的梗阻症状不严重的患者, 进行仔细的体格检查, 若无肠型蠕动波、腹膜刺激征的患者, 可建议行腹腔镜探查术, 对于判断困难的患者, 行腹部计算机断层扫描检查, 以查看肠道梗阻情况.

1.2.2 操作前准备: 所有手术均在全身麻醉下进行, 麻醉满意后, 再次尝试手法复位, 患者取15°-20°头低脚高仰卧位, 取脐上10 mm切口作为观察孔, 气腹针闭合式或开放式建立气腹. 置入30°腹腔镜, 监视下探查腹腔, 根据腔镜探查结果决定手术方式.

1.2.3 手术方式的抉择: 根据探查结果, 决定手术方式: (1)若嵌顿物为结肠, 肠管颜色变黑、近端梗阻明显, 建议及时中转开腹手术; (2)若嵌顿物为网膜, 在腹腔镜监视下, 于平脐或稍下腹直肌旁左右两侧各置入一个5 mmTrocar作为操作孔. 两把无损伤肠钳牵拉网膜回腹腔, 注意避免暴力牵拉致网膜出血, 若嵌顿网膜还纳困难, 可予以体外辅助牵拉

或小切口辅助切除. 若嵌顿网膜部分发黑坏死, 可腔镜下切除坏死网膜后, 行腹腔镜经腹腹膜前疝修补术(transabdominal preperitoneal prosthetic, TAPP). 若还纳后网膜无坏死, 行TAPP疝修补术; (3)若嵌顿疝内容物为小肠, 需注意全面探查腹腔及盆腔, 避免遗漏Richter疝及逆行性嵌顿疝. 无损伤肠钳向腹腔牵拉小肠, 并配合体外腹股沟区手法还纳, 若嵌顿的小肠仍还纳困难, 可尝试腔镜下疝环松解, 建议切开狭窄疝环1-2 cm即可, 但需注意避免损伤嵌顿的小肠及腹壁下血管, 增加手术风险及避免不必要的中转手术. 还纳于腹腔的小肠, 监视下判断其颜色、蠕动、血运等情况, 若腹腔内较多血性渗液, 并伴有部分小肠坏死穿孔, 建议行腔镜下行疝环修补术, 并另行开小切口辅助部分小肠切除术. 若肠管颜色、血运、蠕动均正常, 腹腔内渗血、渗液较少, 建议行腹腔镜TAPP术. 若无法决断小肠是否坏死, 可局部纱布热敷或温盐水浸泡, 并观察15 min.

1.2.4 腹腔镜TAPP术: 具体手术操作步骤按照文献[2]进行.

统计学处理 所得数据以mean±SD表示, 未涉及统计学检测.

2 结果

共48例患者入组接受腹腔镜探查术, 40例成功实施腹腔镜TAPP术, 8例中转开腹手术, 其中6例行腹腔镜下疝环高位结扎+小切口辅助小肠部分切除, 1例为乙状结肠部分坏死, 中转开腹, 行部分乙状结肠切除+降结肠造瘘术, 1例为末端回肠坏死, 行小切口辅助右半结肠切除术. 40例行TAPP术手术时间为35-110 min(56.5 min±16.2 min), 住院时间为3-12 d(4.8 d±2.4 d). 40例行腹腔镜TAPP术者, 术后共8例发生并发症, 其中5例(12.5%)发生术后阴囊及腹股沟区血清肿, 予以局部理疗、穿刺抽液后缓解, 2例(5%)排尿困难, 予以留置导尿, 后均可拔除尿管, 恢复自主排尿, 1例(2.5%)出现术后疼痛, 予以镇痛药物对症处理后, 可缓解, 未出现慢性疼痛. 无补片感染、肠梗阻、二次手术探查等严重并发症发生, 术后48例患者均获得随访, 随访时间为12-55 mo(26.3 mo±12.6 mo), 无复发、补片感染、慢性疼痛等发生.

3 讨论

3.1 腹腔镜探查术治疗腹股沟嵌顿疝的适应证与禁忌证 腹腔镜TAPP疝修补术出现于20世纪90年代[3], 与开发式疝修补术相比, 其具有创伤小、术后疼痛轻、术后恢复快、并发症少、可同时探查双侧腹股沟区并发现隐匿型疝等优势. 然而腹腔镜TAPP术需全麻插管麻醉, 建立气腹, 对患者心肺功能影响较大, 因而我们在选择患者入组行腹腔镜检查术时, 需详细询问患者既往病史, 并加以判断, 对于下列以下几种情况, 我们不建议行腹腔镜检查术: (1)年龄较大、伴有心肺疾病、无法耐受全麻手术的患者; (2)嵌顿时间长, 腹部梗阻症状明显或出现压痛, 甚至出现急性腹膜炎体征的患者; (3)全身情况较差, 需尽快解除梗阻, 结束手术的患者.

对于年龄<70岁, 无严重心肺疾病可耐受全麻的患者, 仔细询问患者嵌顿的时间, 对于嵌顿时间<8 h的患者, 查看患者腹部体征, 及梗阻情况, 对于梗阻症状不严重, 无腹膜炎体征的患者, 可建议行腹腔镜检查术, 并依据术中情况, 决定是否行腹腔镜TAPP疝修补术.

3.2 行TAPP术适应证 入组后行TAPP术40患者中, 其中8例患者全麻后, 疝内容物自动还纳腹腔, 探查腹腔后, 腹腔内渗血、渗液较少, 疝囊内无脓性分泌物者, 可行TAPP术. 5例疝内容物为网膜, 其中两例行部分网膜切除术后, 5例均行TAPP术. 而1例行乙状结肠切除+降结肠造口术, 1例行右半结肠切除术及6例小切口辅助切除部分小肠的患者, 行腹腔镜疝环高位结扎术, 而未行TAPP术.

因而我们的体会是对于无肠管坏死、未行肠管的切除、无明显腹腔内污染及疝囊内无感染性分泌物的患者, 可尝试行TAPP术. 因为腹腔污染或行肠管切除术后, 腹腔内污染无法避免, 若勉强行TAPP术, 可能导致腹膜前细菌定植, 局部脓肿形成, 最终导致补片感染、疝修补失败这一严重并发症. 而对于部分网膜坏死的患者, 若术中切除范围较小、止血严密、疝囊内无感染性渗出的患者, 可考虑行TAPP术.

3.3 疝内容物还纳技巧 嵌顿疝内容物的能否回纳决定着能否继续行腹腔镜手术, 或是中转开腹手术. 嵌顿疝内容物最常见的为小肠, 其次为网膜. 嵌顿网膜的处理相对简单, 可两把无损伤

创新盘点

本文回顾性分析腹腔镜技术在腹股沟嵌顿疝治疗的应用体会, 总结出腹腔镜探查术治疗腹股沟嵌顿疝的适应证及禁忌证, 并对于疝内容物的归纳及嵌顿小肠活力的判断均有较为新颖的观点.

应用要点
熟练掌握腹腔镜技术及TAPP手术后, 对于腹股沟嵌顿疝的急诊患者, 选择合适的病例, 及合理的手术方式, 腹腔镜技术具有创伤小、恢复快、并发症少等优势.

钳交替向腹腔牵拉网膜, 避免暴力牵拉至出血, 影响术野. 若出现股疝网膜嵌顿后, 网膜难以完全牵拉回纳腹腔时, 可于腹股沟韧带下方, 触及包块最明显的位置, 取1 cm左右小切口辅助, 切除部分无法回纳的网膜, 注意避免损失股血管. 对于还纳至腹腔的网膜, 可腔镜下予以切除, 严密止血后, 行TAPP术.

而对于嵌顿疝内容物为小肠者, 如果术中发现肠管坏死, 腹腔内污染严重者, 需及时中转开腹. 对于无法判断小肠活力的者, 可尝试无损伤肠钳牵拉还纳疝内容物, 由于嵌顿后, 肠管水肿明显者, 建议可以纱布包绕肠管, 再用无损伤钳牵拉肠管, 通事助手可以体外配合, 从阴囊方向挤压促进疝内容物还纳. 因腹腔镜技术操作时间相对较长, 另外气腹压力增加了疝内容物还纳的难度, 对于部分疝内容物仍无法还纳的情况, 可尝试进行腹腔镜下进行疝环松解. 直疝疝环较宽大, 较少发生嵌顿情况, 若行直疝疝环松解, 建议可松解切开部分髂耻束, 避开重要血管, 以免损伤. 对于斜疝疝环的松解, 注意避免损失腹壁下血管及髂血管, 可从联合肌腱外侧切开[4]. 若以上方法均不能使疝内容物还纳腹腔, 应及时中转开腹, 避免反复、暴力牵拉肠管, 致肠管破裂、污染腹腔.

3.4 术中肠管活性的判断及小切口辅助小肠切除术 对于还纳与腹腔的小肠, 根据肠管颜色、蠕动、动脉搏动来判断肠管的活力, 以决定是否需要行肠段切除. 对于无法判断肠管活力时, 可热纱布局部湿敷, 或向腹腔内注入部分温盐水, 浸泡嵌顿部分肠管, 再行观察. 部分学者指出可先行疝修补术, 恰好行行疝修补术的时间可作为观察肠管血运及活力的时间, 若需行肠切除, 可在疝修补术后进行[5]. 对于部分需要行肠切除的情况, 肠钳夹持需切除肠管, 腹部取小切口辅助, 将肠管拖至腹腔外行肠管切除. 本组患者中, 1例为距回盲部10 cm处末端回肠坏死, 行腹腔镜下右半结肠切除术; 6例小切口辅助行部分小肠切除术. 对于所有行肠切除手术的患者, 未选择性TAPP术. 对于腹腔污染甚至感染的情况下, 是否行补片修补术, 我们仍持有谨慎态度. 然而, 许多研究[6-8]指出对于补片治疗腹股沟嵌顿疝, 即使术中行肠切除, 也并不增加补片感染的几率; 2013年欧洲内镜外科协会(EAES)制定的《腔镜腹股沟疝手术共识》中指出: 腹股沟嵌顿疝可以使用腹腔镜手术治疗, 及时需要性肠管切除, 也可以使用补片修补[9]. 然而, 国内多数经验是在污染的情况下, 不建议使用合成修补材料[1].

3.5 术后并发症的防治 腹腔镜手术治疗腹股沟嵌顿疝与开腹手术相比, 术后疼痛、切口感染、术后复发率明显降低, 其术后并发症主要为阴囊及腹股沟区血清肿[10]. 嵌顿疝内容物还纳困难, 组织水肿严重, 手术中分离腹膜及疝囊面积较大, 因而术后血清肿发生率稍高[11,12]. 建议术后压迫创面区24 h, 若出现术后血清肿, 并辅助局部热敷及理疗, 多数可自行吸收, 渗液较多, 可细针穿刺治疗后, 局部加压包扎, 多可痊愈.

总之, 腹腔镜检查手术为急诊嵌顿疝的手术治疗提供了一种新的方式, 具有创伤小、恢复快、并发症少、相对容易掌握等[13-15]的优势, 但应进行谨慎的术前评估, 选择合适的病例及合理的手术方式, 并选择性的使用补片修补.

4 参考文献

1 中华医学会外科学分会疝和腹壁外科学组, 中国医师协会外科医师分会疝和腹壁外科医师委员会. 成人腹股沟疝诊疗指南(2014年版). 中华外科杂志 2014; 52: 481-484

2 李健文, 郑民华. 腹腔镜腹股沟疝修补术的操作要点. 外科理论与实践 2008; 13: 516-519

3 Ger R. [Laparoscopic hernia operation]. *Chirurg* 1991; 62: 266-270 [PMID: 1830542]

4 张晨波, 李建文. 应用腹腔镜技术治疗腹股沟疝争议与挑战. 中国实用外科杂志 2015; 35: 502-505

5 Leibl BJ, Schmedt CG, Kraft K, Kraft B, Bittner R. Laparoscopic transperitoneal hernia repair of incarcerated hernias: Is it feasible? Results of a prospective study. *Surg Endosc* 2001; 15: 1179-1183 [PMID: 11727097 DOI: 10.1007/s004640090073]

6 Sawayama H, Kanemitsu K, Okuma T, Inoue K, Yamamoto K, Baba H. Safety of polypropylene mesh for incarcerated groin and obturator hernias: a retrospective study of 110 patients. *Hernia* 2014; 18: 399-406 [PMID: 23475313 DOI: 10.1007/s10029-013-1058-y]

7 Rebuffat C, Galli A, Scalambra MS, Balsamo F. Laparoscopic repair of strangulated hernias. *Surg Endosc* 2006; 20: 131-134 [PMID: 16333554 DOI: 10.1007/s00464-005-0171-0]

8 Legnani GL, Rasini M, Pastori S, Sarli D. Laparoscopic trans-peritoneal hernioplasty (TAPP) for the acute management of strangulated inguino-crural hernias: a report of nine cases. *Hernia* 2008; 12: 185-188 [PMID: 18004500 DOI: 10.1007/s10029-007-0305-5]

9 Poelman MM, van den Heuvel B, Deelder JD,

Abis GS, Beudeker N, Bittner RR, Campanelli G, van Dam D, Dwars BJ, Eker HH, Fingerhut A, Khatkov I, Koeckerling F, Kukleta JF, Miserez M, Montgomery A, Munoz Brands RM, Morales Conde S, Muysoms FE, Soltes M, Tromp W, Yavuz Y, Bonjer HJ. EAES Consensus Development Conference on endoscopic repair of groin hernias. *Surg Endosc* 2013; 27: 3505-3519 [PMID: 23708718 DOI: 10.1007/s00464-013-3001-9]

10 江鸣, 李良, 姜友, 张军, 鲁俊, 陈宏存, 汪杰, 姚宝忠, 葛强, 李文波. 腹腔镜腹股沟疝修补术并发症及其对策. 中华疝和腹壁外科杂志(电子版) 2013; 7: 338-341

11 赵学飞, 聂玉胜, 刘静, 王明刚, 陈杰. 腹腔镜TAPP技术在治疗腹股沟复发疝中的应用. 中国普外基础与临床杂志 2013; 20: 1344-1348

12 李健文, 郑民华. 腹腔镜腹股沟疝修补术并发症的原因和防治. 国际外科学杂志 2012; 39: 644-646

13 李健文, 王映昌, 张凌捷, 郑民华, 蒋渝, 王明亮, 陆爱国, 胡伟国, 毛志海, 蔡伟, 董峰, 臧潞. 腹股沟疝腹腔镜手术在我国逐步推广的可行性探讨. 外科理论与实践 2010; 15: 611-615

14 Cavazzola LT, Rosen MJ. Laparoscopic versus open inguinal hernia repair. *Surg Clin North Am* 2013; 93: 1269-1279 [PMID: 24035088 DOI: 10.1016/j.suc.2013.06.013]

15 杨硕, 王明刚, 朱熠林, 曹金鑫, 申英末. 腹腔镜腹股沟疝修补术后并发症分析. 腹部外科 2014; 27: 162-165

同行评价

本文探讨了TAPP疝修补术的适应证、术中操作注意事项和并发症的处理, 并进行病例随访, 取得了较好的临床效果. 文章具有较强的理论意义和实用价值, 有一定的新颖性.

编辑: 于明茜　电编: 都珍珍

ISSN 1009-3079 (print)　ISSN 2219-2859 (online)　DOI: 10.11569　2016年版权归百世登出版集团有限公司所有

•消息•

《世界华人消化杂志》正文要求

本刊讯 本刊正文标题层次为 0引言; 1 材料和方法, 1.1 材料, 1.2 方法; 2 结果; 3 讨论; 4 参考文献. 序号一律左顶格写, 后空1格写标题; 2级标题后空1格接正文. 以下逐条陈述: (1)引言 应包括该研究的目的和该研究与其他相关研究的关系. (2)材料和方法 应尽量简短, 但应让其他有经验的研究者能够重复该实验. 对新的方法应该详细描述, 以前发表过的方法引用参考文献即可, 有关文献中或试剂手册中的方法的改进仅描述改进之处即可. (3)结果 实验结果应合理采用图表和文字表示, 在结果中应避免讨论. (4)讨论 要简明, 应集中对所得的结果做出解释而不是重复叙述, 也不应是大量文献的回顾. 图表的数量要精选. 表应有表序和表题, 并有足够具有自明性的信息, 使读者不查阅正文即可理解该表的内容. 表内每一栏均应有表头, 表内非公知通用缩写应在表注中说明, 表格一律使用三线表(不用竖线), 在正文中该出现的地方应注出. 图应有图序、图题和图注, 以使其容易被读者理解, 所有的图应在正文中该出现的地方注出. 同一个主题内容的彩色图、黑白图、线条图, 统一用一个注解分别叙述. 如: 图1 萎缩性胃炎治疗前后病理变化. A: …; B: …; C: …; D: …; E: …; F: …; G: …. 曲线图可按●、○、■、□、▲、△顺序使用标准的符号. 统计学显著性用: $^{a}P<0.05$, $^{b}P<0.01$($P>0.05$不注). 如同一表中另有一套P值, 则$^{c}P<0.05$, $^{d}P<0.01$; 第3套为$^{e}P<0.05$, $^{f}P<0.01$. P值后注明何种检验及其具体数字, 如$P<0.01$, $t = 4.56$ *vs* 对照组等, 注在表的左下方. 表内采用阿拉伯数字, 共同的计量单位符号应注在表的右上方, 表内个位数、小数点、±、-应上下对齐. "空白"表示无此项或未测, "-"代表阴性未发现, 不能用同左、同上等. 表图勿与正文内容重复. 表图的标目尽量用t/min, c/(mol/L), p/kPa, V/mL, t/℃表达. 黑白图请附黑白照片, 并拷入光盘内; 彩色图请提供冲洗的彩色照片, 请不要提供计算机打印的照片. 彩色图片大小7.5 cm×4.5 cm, 必须使用双面胶条粘贴在正文内, 不能使用浆糊粘贴. (5)志谢 后加冒号, 排在讨论后及参考文献前, 左齐.

WCJD 世界华人消化杂志®

在线投稿: http://www.baishideng.com/wcjd/ch/index.aspx
帮助平台: http://www.wjgnet.com/esps/helpdesk.aspx
DOI: 10.11569/wcjd.v24.i1.158

世界华人消化杂志 2016年1月8日; 24(1): 158-164
ISSN 1009-3079 (print) ISSN 2219-2859 (online)
© 2016年版权归百世登出版集团有限公司所有.

病例报告 CASE REPORT

中药一点红致肝小静脉闭塞病1例并文献复习

李 瑭, 王一娜, 尹琼丽, 叶小鸣

背景资料
肝小静脉闭塞病(veno-occlusive disease, VOD)罕见、散发, 国内报道病例多为服用含有吡咯烷生物碱(pyrrolizidine alkaloids, PAs)的土三七所致. 一点红属植物也含PAs, 但目前尚未见一点红致该病的报导. 本文有效治疗了1例一点红致该病的患者, 现总结其诊治经过并复习文献, 与临床医师分享经验.

李瑭, 王一娜, 尹琼丽, 叶小鸣, 中山大学附属第三医院特诊医疗中心 广东省广州市 510630

李瑭, 主治医师, 主要从事内科学的临床研究.

作者贡献分布: 此课题由李瑭与叶小鸣查阅文献资料并撰写; 王一娜与尹琼丽收集病历资料共同参与完成.

通讯作者: 叶小鸣, 主任医师, 510630, 广东省广州市天河区天河路600号, 中山大学附属第三医院特诊医疗中心.
james007y@21cn.com
电话: 020-85252413

收稿日期: 2015-11-13
修回日期: 2015-12-02
接受日期: 2015-12-07
在线出版日期: 2016-01-08

Veno-occlusive disease induced by *Emilia sonchifoli*: A case report and literature review

Tang Li, Yi-Na Wang, Qiong-Li Yin, Xiao-Ming Ye

Tang Li, Yi-Na Wang, Qiong-Li Yin, Xiao-Ming Ye, Department of VIP Medical Center, the Third Affiliated Hospital of Sun Yat-sen University, Guangzhou 510630, Guangdong Province, China

Correspondence to: Xiao-Ming Ye, Chief Physician, Department of VIP Medical Center, the Third Affiliated Hospital of Sun Yat-sen University, 600 Tianhe Road, Tianhe District, Guangzhou 510630, Guangdong Province, China. james007y@21cn.com

Received: 2015-11-13
Revised: 2015-12-02
Accepted: 2015-12-07
Published online: 2016-01-08

Abstract
Veno-occlusive disease (VOD) is a kind of rare disease with complex causes. It is mostly induced by Gynura Rhizome in China. This paper reports the diagnostic and therapeutic process of a case of VOD induced by *Emilia sonchifoli* for the first time. We also reviewed the relevant literature, in order to arouse clinicians' attention regarding the possibility of VOD onset among patients with administration of *Emilia sonchifoli*.

© 2016 Baishideng Publishing Group Inc. All rights reserved.

Key Words: Veno-occlusive disease; *Emilia sonchifoli*; Diagnosis; Treatment

Li T, Wang YN, Yin QL, Ye XM. Veno-occlusive disease induced by *Emilia sonchifoli*: A case report and literature review. Shijie Huaren Xiaohua Zazhi 2016; 24(1): 158-164 URL: http://www.wjgnet.com/1009-3079/24/158.asp DOI: http://dx.doi.org/10.11569/wcjd.v24.i1.158

摘要
肝小静脉闭塞病是一种病因复杂的少见病, 国内报导多为服用土三七所致. 本研究首次报导了一点红致肝小静脉闭塞病患者1例的临床诊治经过, 并结合相关文献复习, 提示临床医生对于应用一点红的患者, 一旦出现腹胀、腹水、肝肿大、黄疸, 应考虑肝小静脉闭塞病的发生, 及时进行诊治.

© 2016年版权归百世登出版集团有限公司所有.

关键词: 肝小静脉闭塞病; 一点红; 诊断; 治疗

核心提示: 肝小静脉闭塞病是一种罕见病, 病

同行评议者
谢斌辉, 主任医师, 赣南医学院第一附属医院普外科

因复杂. 本文通过报导1例罕见病因的病例并复习文献, 叙述了该病的病因、发病机制、临床表现、影像学特征、诊断标准及详细且有效的治疗过程, 有利于临床医生认识该病并及时诊治.

李瑭, 王一娜, 尹琼丽, 叶小鸣. 中药一点红致肝小静脉闭塞病1例并文献复习. 世界华人消化杂志 2016; 24(1): 158-164 URL: http://www.wjgnet.com/1009-3079/24/158.asp DOI: http://dx.doi.org/10.11569/wcjd.v24.i1.158

0 引言

肝小静脉闭塞病(veno-occlusive disease, VOD), 又被称为肝窦阻塞综合征(sinusoidal obstruction syndrome, SOS), 是指肝小叶中央静脉和小叶下静脉损伤导致管腔狭窄或闭塞而产生的肝内窦后性门静脉高压症[1], 以腹胀、腹水、肝肿大、黄疸为临床特点. VOD病因复杂, 主要包括骨髓造血干细胞移植、服用含有吡咯烷生物碱(pyrrolizidine alkaloids, PAs)的中草药及其他因素, 如肝移植、其他毒物等[1]. 国内报道[2]多为服用中药所致, 其中致病中药主要为土三七, 该类植物含有的PAs是导致VOD的重要的植物性肝毒性成分. 一点红属植物也含有生物碱, 从该属植物中分离得到11种生物碱均为PAs[3]. 本研究报道了1例中药一点红所致VOD的临床诊治经过, 并结合文献复习, 以提高临床医生对该病的认识.

1 病例报告

患者, 男, 49岁, 因“服中药及药酒3 mo腹胀、尿黄20余天”于2015-01-21入住中山大学附属第三医院特诊病区. 既往有乙型肝炎史30余年, 曾服拉米夫定抗病毒治疗6年, 后自行停药. 无其余特殊病史, 无药物过敏史. 否认酗酒史. 患者入院前3 mo开始服用中药一点红, 并服用“奇楠”药酒(每日5钱). 入院20余天前开始出现腹胀, 间中呕吐胃内容物, 排黑褐色稀便, 间夹食物残渣, 伴面色晦暗、尿黄, 尿量减少, 伴双下肢浮肿, 晨轻暮重, 进行性加重. 在当地医院就诊, 丙氨酸氨基转移酶(alanine aminotransferase, ALT)208 U/L、天门冬氨酸氨基转移酶(aspartate amino transferase, AST)232 U/L、γ-谷氨酰转肽酶(γ-glutamyl transpeptidase, GGT)173 U/L、白蛋白(albumin, ALB)34.2 g/L、总胆红素(total bilirubin, TBIL)35.8 μmol/L、直接胆红素(direct bilirubin, DBIL)14.7 μmol/L. 腹部计算机断层扫描(computed tomography, CT)考虑肝硬化可能. 为求进一步诊治遂来中山大学附属第三医院住院. 门诊以“肝损害查因: VOD? 乙型肝炎肝硬化? ”收入院. 入院后体格检查: 体温: 36.4 ℃, 脉搏: 92次/min, 呼吸: 16次/min, 血压: 140/96 mmHg, 体质量: 78 kg(平素体质量约68 kg). 腹膨隆, 全腹无压痛、反跳痛, 肝、脾肋下未及, 移动性浊音阳性, 双下肢轻度对称性凹陷性浮肿. 实验室检查: ALT 193 U/L、AST 190 U/L、GGT 145 U/L、ALB 31.7 g/L、TBIL 28 μmol/L、DBIL 13.5 μmol/L, 凝血酶原时间(prothrombin time, PT)17.1 s、凝血酶原活动度(prothrombin activity, PTA)62%、*D*-二聚体5.41 μg/mL, 3P试验阴性. 血常规、电解质、肾功能未见明显异常. 糖链抗原(carbohydrate antigen, CA)-125 944.4 U/mL, 其余肿瘤指标正常. 乙型肝炎两对半示乙型肝炎表面抗原(hepatitis B surface antigen, HBsAg)(+), 乙型肝炎核心抗体(hepatitis B core antibody, HBcAb)(+), 其余各项阴性. 乙型肝炎病毒(hepatitis B virus, HBV)DNA阴性. 透明质酸(hyaluronic acid, HA)214.27 ng/mL. 血清铜蓝蛋白、自身免疫性肝炎系列、ANCA四项正常. 会诊外院腹部CT片(图1): 平扫示肝实质密度不均, 内可见多发斑片状低密度影; 增强扫描动脉期肝实质不均匀强化可见多发紊乱血管影, 下腔静脉于动脉期显影; 门脉期强化范围扩展, 呈不均匀斑片状分布, 呈地图样改变; 肝左中右静脉显示不清, 下腔静脉肝内段变扁. 中-大量腹水. 考虑: (1)肝实质淤血性肿胀, 肝静脉回流受阻, 肝内静脉扩张, 未除外下肝内段狭窄; (2)中-大量腹水. 中山大学附属第三医院腹部B超可见: 右肝增大, 形态饱满, 包膜光滑, 肝实质回声减低, 肝内管道显示欠清晰. 门静脉管径尚可, 管腔内未见明显异常回声, 管壁清晰连续, 血流充盈饱满, 门静脉血流方向正常, 血流速度减慢, 附脐静脉开放; 肝静脉管径变细, 末梢难以显示; 静脉管壁显示不清, 管腔观察欠佳, 血流方向正常, 肝静脉频谱平坦. 下腔静脉管腔无明显狭窄, 血流充盈尚饱满, 血流方向正常. 中-大量腹水. 意见: 门脉高压声像, 附脐静脉开放; 肝静脉

相关报道

VOD是临床罕见的疾病. 由于该病行病理活检条件受限, 因此影像学检查重要性凸显, 张国华等人总结了该病的计算机断层扫描表现, 胡劲松等总结了该病的磁共振表现, 这些经验对临床医生诊治该病有重要的参考价值.

创新盘点
VOD在国内多见于服用土三七致病, 尚未见一点红致该病的报导. 本研究首次报道了1例一点红所致VOD的临床诊治经过, 是对该病的拓展认识, 有利于临床医师及时识别并诊治该病.

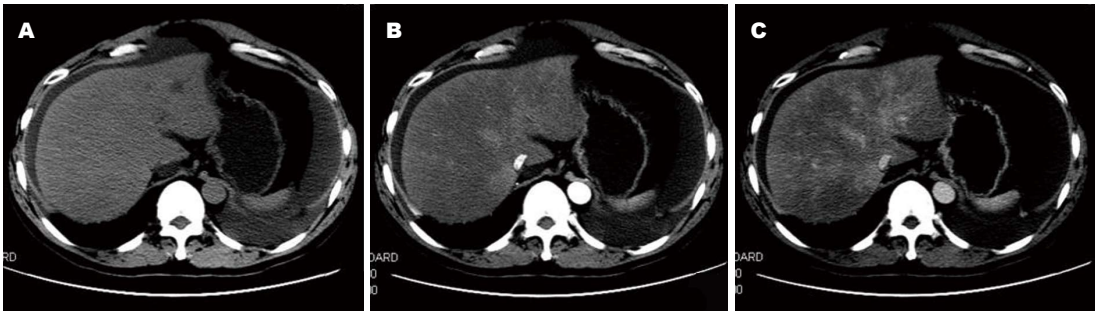

图 1 患者的肝脏计算机断层扫描. A: 平扫; B: 动脉期; C: 门脉期.

管径变细, 考虑为肝小静脉闭塞综合征可能性大. 中-大量腹水. 中山大学附属第三医院上腹部磁共振(magnetic resonance, MR)可见(图2): 肝实质信号不均匀, T2WI肝实质内见弥漫斑片、片状稍高信号影, T1WI呈稍低信号, 增强扫描肝实质呈明显“地图样”延迟强化. 肝静脉及下腔静脉肝内段纤细. 食管下段、胃底静脉迂曲、增粗, 附脐静脉开放. 肝内胆管未见扩张. 意见: (1)肝内所见考虑肝小静脉闭塞症可能性大; (2)门体侧枝循环开放, 腹水. 腹腔穿刺细胞学未见肿瘤细胞. 患者不接受肝活检检查.

入院后予前列地尔、丹参多酚改善循环, 护肝、补充白蛋白. 2015-01-26起予低分子肝素4100 IU皮下注射q12h, 加用草木犀流浸膏减轻肝内淤血. 2015-01-29予甲强龙40 mg *iv*×3 d. 同时予恩替卡韦0.5 mg *qn*抗病毒治疗至激素停用后1 mo. 2015-03-02检查结果示: ALT 41 U/L, AST 34 U/L, GGT 249 U/L, ALB 43 g/L, TBIL 17 μmol/L, DBIL 9.1 μmol/L, PT 13.8 s, PTA 93%, *D*-二聚体正常. 予出院.

出院后继续予低分子肝素4100 IU *ih* q12h抗凝, 并护肝、利胆治疗. 2015-04-10复查腹部B超示: 肝脏大小、形态正常, 包膜光滑, 实质回声均匀, 肝内管道显示清晰. 门静脉、肝静脉管径正常, 肝静脉走行正常, 频谱为两项、三相波, 管腔内未见异常血流, 血流充盈饱满, 方向正常, 门静脉血流速度在正常范围内. 附脐静脉未见明显血流显示. 意见: 肝小静脉闭塞综合征治疗后复查: 肝脏无明显增大或缩小, 实质回声均匀. 门静脉、肝静脉血流未见异常. 2015-05-15上腹部MR(图3): 肝脏大小形态未见异常, 各叶比例协调, 肝裂不宽, 边界尚光整. 肝实质信号均匀, 原T2WI压脂及DWI肝实质内弥漫斑片、片状稍高信号影未见显示. 增强扫描动脉期肝内可见少许斑片状异常强化灶, 平扫及静脉期、延迟期呈等信号. 肝静脉及下腔静脉干内段形态良好, 显影良好. 门静脉腔内未见明确充盈缺损影. 肝内胆管未见扩张. 意见: 肝内少许异常灌注, 肝淤血基本消失, 考虑肝小静脉闭塞较前好转, 肝静脉及下腔静脉显影良好. 遂停用低分子肝素, 改为利伐沙班(拜瑞妥)10 mg *qd*, 至2015-08月底停药. 患者定期在当地医院复诊, 无不适.

2 讨论

VOD发病率低. 1920年, Willmot等[4]首次报道了南非居民因摄入含有PAs的植物千里光而致病, 之后多个国家地区相继报道了因食用某些植物而导致VOD的病例. 该病病因复杂, 国内报道[5]多为服用含有PAs的土三七所致, 占84.6%. 本研究首次报道了中药一点红所致VOD, 目前国内尚无类似报导.

一点红[*Emilia sonchifolia* (L.) DC]为菊科(Compositae)一点红属(*Emilia*), 主要分布于华中、华南、华东和西南地区[6], 是我国常用中药, 以全草入药, 具有清热解毒、散瘀消肿的功效[7]. 目前从该属植物中分离得到11种生物碱, 均为PAs[3]. 研究[2]证实, PAs是导致VOD的重要的植物性肝毒性成分. 王强等[5]报道, VOD从开始用药(土三七)距起病时间为10余天至4 mo不等. 本例患者起病前规律服用一点红约2-3 mo, 与文献报道相符. 患者同时服用奇楠药酒. 奇楠是沉香的别称, 中医认为沉香无毒[8], 其提取物主要为色酮类、倍半萜类成分[9], 以上成分目前均未见肝损害的报导.

PAs的致病机制一般认为是在肝脏内通过细胞色素P450的催化, 生成不稳定的脱氢PAs和脱氢裂碱, 与肝脏中的大分子(如DNA、RNA)结合而影响蛋白质合成与细胞分裂, 从

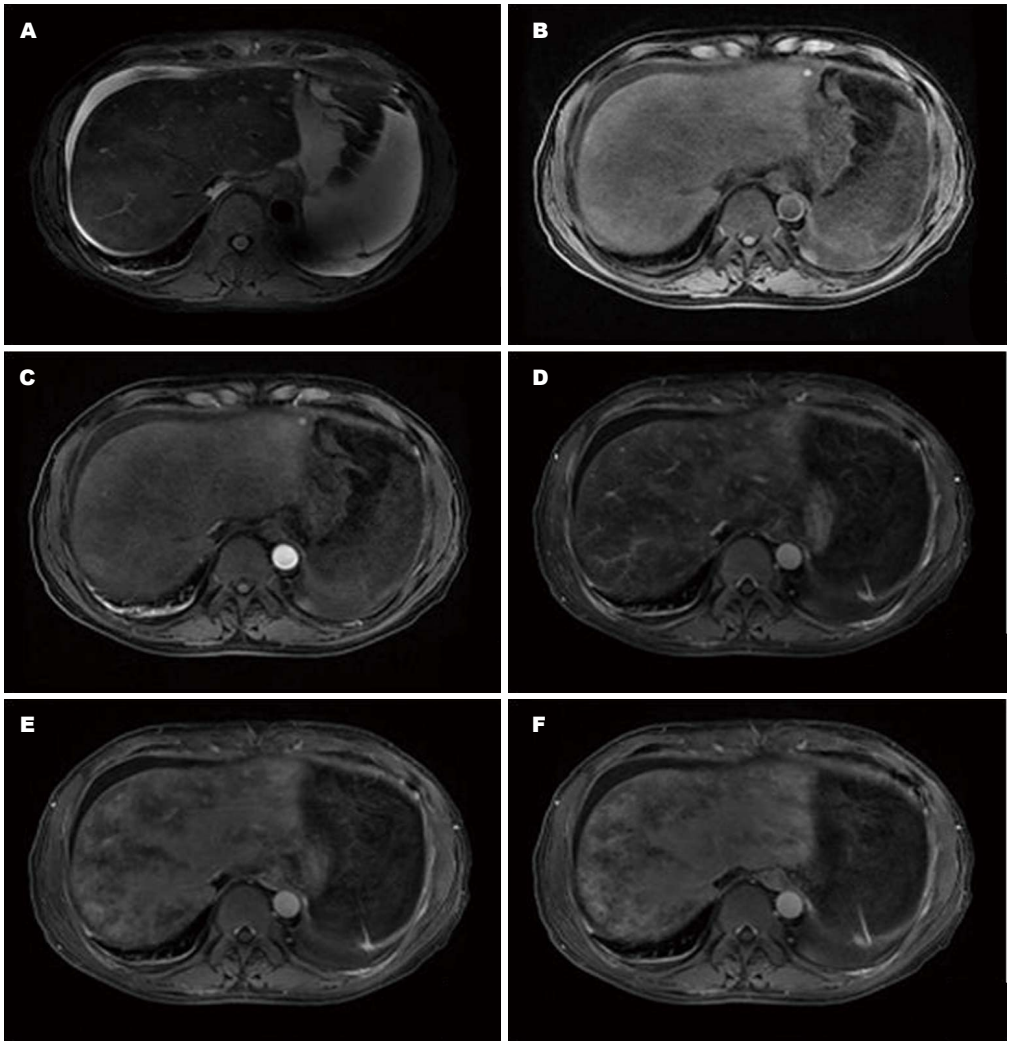

图 2　患者的肝脏磁共振成像(入院时). A: T2WI; B: T1WI; C: 动脉期; D: 门脉期; E: 静脉期; F: 延时期.

应用要点

临床医师接诊有中药用药史(如土三七、一点红等), 并有腹胀、腹水、肝大症状的患者, 应考虑VOD可能, 及时行影像学和病理学检查以早期诊断, 应用糖皮质激素、低分子肝素、前列地尔、丹参多酚等治疗可能有效.

而发挥毒性作用, 谷胱甘肽(glutathione, GSH)或半胱氨酸能与两者反应形成毒性较弱或无毒性的产物[10]. 因此, GSH含量较低的肝小叶第三带肝细胞(含有丰富的细胞色素P450)和该区的肝窦内皮细胞(GSH含量更低)易受损伤. 病变继续进展, 肝小静脉及窦状隙内膜和内皮下区域出现水肿, 小静脉壁逐渐硬化, 胶原沉积, 小静脉逐渐闭塞, 周围肝细胞广泛坏死, 最终纤维化.

VOD临床表现无特异性. 根据病程进展, 可将该病分为三期: 急性期、亚急性期、慢性期[1]. 急性期: 肝脏肿大, 明显肝功能异常, 出现黄疸和轻度脾大; 亚急性期: 以肝脏肿大和腹水为主要表现, 持续数月以上, 临床表现可时轻时重; 慢性期: 顽固性腹水, 脾大明显, 可出现食管胃底静脉曲张等类似肝硬化、门静脉高压的表现. 本病例应处在急性期或亚急性期. 根据病情严重程度分为轻、中、重3级[11]. 轻度患者只表现为腹胀和肝功能异常, 无需治疗, 可自愈; 中度经治疗后可完全缓解; 部分患者病情严重, 起病突然, 肝脏肿大、压痛、腹胀, 迅速出现腹水, 对治疗反应差, 常并发心、肺、肾等多器官功能衰竭, 病死率接近100%[12]. 本病患者经治疗后病情缓解.

该病一般实验室检查异常无特异性, 需结合临床及其他相关检查全面分析. 研究[13]发现造血干细胞移植后患者血清糖类抗原CA125及血清HA水平升高对VOD有预测和诊断意义. 本例患者中CA125、HA均升高. 肝功能指标中血清胆红素升高程度被认为是判断预后的良好指标[14]. 本例胆红素仅轻度升高, 提示预后良好.

影像学检查具有无创优势, 在缺乏肝活检条件的情况下, 他是协助诊断VOD的重要

同行评价

本文病例罕见. 文章背景清楚, 内容详实, 条理分明有逻辑性, 理论分析有系统性. 语言精炼, 层次感强, 文章可读性强. 文章对临床工作具有参考价值, 有一定的借鉴意义.

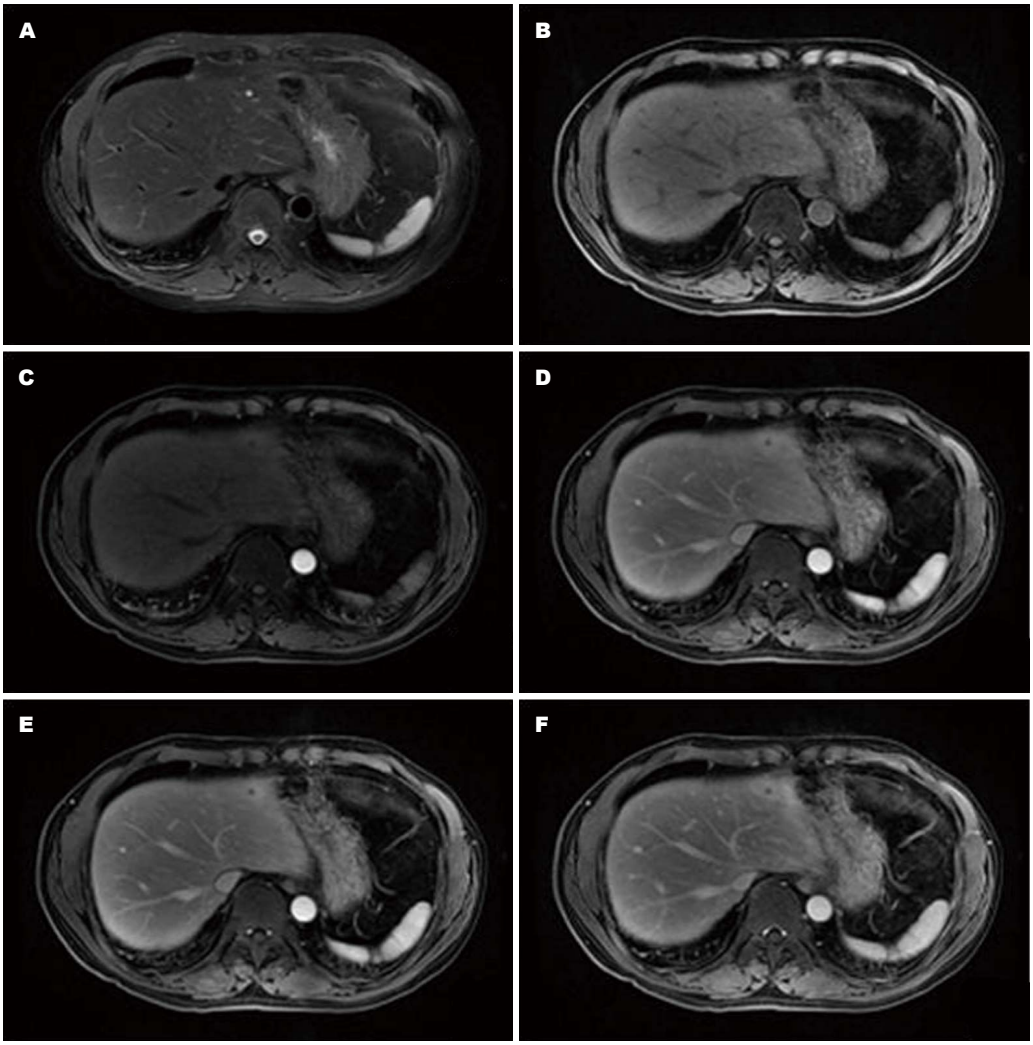

图 3　患者的肝脏磁共振成像平扫+增强(治疗后). A: T2WI; B: T1WI; C: 动脉期; D: 门脉期; E: 静脉期; F: 延时期.

手段. 多普勒彩超在本病诊断具有一定价值, 一般表现为肝脏肿大, 以右肝为主, 肝内回声分布不均匀, 腹腔积液. 门静脉血流速度减低, 肝静脉变细、血流缓慢甚至显示不清, 但下腔静脉血流正常, 无阻塞[15]. VOD肝脏增强CT有特异性表现, 可见“地图状”、斑片状强化, 门脉周边水肿可见双轨征或晕环征[16], 肝动脉可有增粗扭曲. VOD主要磁共振成像(magnetic resonance imaging, MRI)表现为[17]: 肝脏信号不均匀, T2WI表现为“云絮”状高信号, T1WI斑片状低信号, 增强扫描动脉期肝实质轻度斑片状强化, 门脉期及延时期不均匀强化更加明显, 呈“花斑”状、“地图”状改变. 肝静脉不能显示或较细, 肝动脉可有轻度扭曲改变, 下腔静脉轻度受压, 但其血流通畅, 远段无扩张, 相应侧支静脉无增粗曲张, 腹水、胆囊壁水肿、小肠壁水肿、脾肿大. 本病患者腹部B超、CT增强、MRI增强均明显提示肝静脉变细、显示不清, 腹水. CT平扫肝实质密度不均, 内可见多发斑片状低密度影, 形态不规则(图1A); 增强动脉期肝实质不均匀强化, 可见多发紊乱血管影(图1B); 门脉期强化范围呈不均匀斑片状分布, 地图样改变(图1C). 腹部MRI提示肝实质信号不均匀, T2WI肝实质内见弥漫斑片、片状稍高信号影(图2A), T1WI呈稍低信号(图2B), 增强扫描肝实质呈明显“地图样”延迟强化(图2C-F). 肝静脉显示不清, 下腔静脉肝内段纤细. 这些影像学表现均提示VOD, 且经过治疗后复查MR示平扫肝实质信号均匀(图3A, B). 增强扫描动脉期肝内可见少许斑片状异常强化灶, 平扫及静脉期、延迟期呈等信号(图3C, F). 肝静脉及下腔静脉干内段形态良好, 显影良好. 肝内胆管未见扩张. 提

示肝淤血基本消失.

虽然肝脏活检病理是确诊VOD的金标准, 但由于穿刺取材组织较少, 或在疾病早期穿刺, 可能无法获得典型的病理表现. 另外, 许多患者就诊时凝血功能差、大量腹水或并发多脏器功能衰竭, 或患者拒绝肝活检等因素, 无法进行穿刺, 故病理诊断标准应用受到限制. 依据临床诊断标准, 结合用药史、临床表现、影像学典型特征亦可对该病做出临床诊断[17]. 该病临床诊断标准包括改良的西雅图标准和巴尔的摩标准[11]. 改良的西雅图标准: 至少发生以下两项: (1)TBIL≥34 μmol/L; (2)肝脏肿大; (3)右上腹或肝区痛; (4)较基础体质量增加20%以上. 巴尔的摩诊断标准: TBIL≥34 μmol/L, 伴有3 mo内出现以下任何两种以上表现者: (1)肝脏肿大伴右上腹痛; (2)腹水; (3)较基础体质量增加5%以上. 这两种标准的特异性均较好, 可达91%-92%, 但敏感性略差[18]. 本例患者符合以上诊断标准. 该患者有乙型肝炎病史, 研究[19]认为, 既往有肝炎病史为发生VOD的危险因素.

该病治疗无特效药物[20], 因此, 一旦发病, 应及时诊断并早期干预. 目前该病治疗方案以停用肝损伤药物、减轻液体负荷、保护肝细胞为基础, 其他治疗药物包括低分子肝素、糖皮质激素、前列腺素E1、低分子右旋糖酐等[21], 必要时可行肝移植治疗[22]. 本病例在停药、护肝的基础上, 予糖皮质激素、低分子肝素、前列地尔、丹参多酚等综合治疗后, 病情明显好转, 复查病变基本消失, 是一次成功的经验.

因为VOD的治疗方法有限, 所以应注意避免VOD的危险因素, 如避免长期大量使用含PAs的野生植物或中草药, 基础肝病患者应更加严格使用药物, 接受骨髓同种异体干细胞移植的患者应密切监测肝功能等.

总之, VOD少见且散发, 在我国主要由于摄入含PAs的中草药所致. 由于PAs广泛存在于植物中, 而我国中草药使用常见, 故临床医生应注意, 对于长期服用中药(如土三七、一点红等)的患者, 一旦出现腹胀、腹水、肝大、黄疸等, 应考虑到VOD的可能性, 及时行影像学和病理学检查, 以做到早期诊断和治疗, 应用糖皮质激素、低分子肝素、前列地尔、丹参多酚等可能是有效的治疗手段.

3 参考文献

1 彭涛, 张国艳, 刘玉兰. 布-加综合征、肝血窦阻塞综合征与肝硬化的鉴别. 临床肝胆病杂志 2011; 27: 1022-1026, 1031

2 Zuckerman M, Steenkamp V, Stewart MJ. Hepatic veno-occlusive disease as a result of a traditional remedy: confirmation of toxic pyrrolizidine alkaloids as the cause, using an in vitro technique. *J Clin Pathol* 2002; 55: 676-679 [PMID: 12194997 DOI: 10.1136/jcp.55.9.676]

3 吴斌, 吴立军. 千里光属植物的化学成分研究进展. 中国中药杂志 2003; 28: 97-100

4 Willmot FC, Robentson GW. Senecio disease, or cirrhosis of the liver due to Senecio poisoning. *Lancet* 1920; 2: 848-849 [DOI: 10.1016/S0140-6736(01)00020-4]

5 王强, 鲁重美, 郭涛. 含吡咯烷生物碱的中草药与肝小静脉闭塞病. 临床消化病杂志 2008; 20: 22-25

6 中国科学院《中国植物志》编辑委员会. 中国植物志. 第77卷. 北京: 科学出版社, 1999: 322-323

7 《全国中草药汇编》编写组. 全国中草药汇编. 上册. 北京: 人民卫生出版社, 1996: 1-2

8 赵艳艳, 房志坚. 沉香本草考证. 广东药学院学报 2013; 28: 222-226

9 杨锦玲, 梅文莉, 蔡彩虹, 董文化, 陈亮亮, 戴好富. 黄奇楠生物活性和化学成分的研究. 中成药 2015; 37: 1740-1747

10 DeLeve LD, Wang X, Kuhlenkamp JF, Kaplowitz N. Toxicity of azathioprine and monocrotaline in murine sinusoidal endothelial cells and hepatocytes: the role of glutathione and relevance to hepatic venoocclusive disease. *Hepatology* 1996; 23: 589-599 [PMID: 8617441 DOI: 10.1002/hep.510230326]

11 Senzolo M, Germani G, Cholongitas E, Burra P, Burroughs AK. Veno occlusive disease: update on clinical management. *World J Gastroenterol* 2007; 13: 3918-3924 [PMID: 17663504 DOI: 10.3748/wjg.v13.i29.3918]

12 Carreras E. [Prevention and treatment of hepatic veno-occlusive disease]. *Gastroenterol Hepatol* 2011; 34: 635-640 [PMID: 21571396]

13 Coppell JA, Brown SA, Perry DJ. Veno-occlusive disease: cytokines, genetics, and haemostasis. *Blood Rev* 2003; 17: 63-70 [PMID: 12642120 DOI: 10.1016/S0268-960X(03)00002-X]

14 Litzow MR, Repoussis PD, Schroeder G, Schembri-Wismayer D, Batts KP, Anderson PM, Arndt CA, Chen MG, Gastineau DA, Gertz MA, Inwards DJ, Lacy MQ, Tefferi A, Noël P, Solberg LA, Letendre L, Hoagland HC. Veno-occlusive disease of the liver after blood and marrow transplantation: analysis of pre- and post-transplant risk factors associated with severity and results of therapy with tissue plasminogen activator. *Leuk Lymphoma* 2002; 43: 2099-2107 [PMID: 12533034 DOI: 10.1080/1042819021000032962]

15 张菁菁, 许敬华, 李晓华. 肝小静脉闭塞综合征的超声特征分析. 实用医学杂志 2011; 27: 2097-2098

16 张国华, 孔阿照, 方军伟, 陈岳进, 郑伟良, 董旦军, 章士正. 肝小静脉闭塞病的CT表现(附14例分析). 中华放射学杂志 2006; 40: 250-254

17 胡劲松, 夏瑞明, 朱国芳. 肝小静脉闭塞病MRI诊断

(附2例报告并复习文献). 中国临床医学影像杂志 2014; 25: 53-55
18 Carreras E, Grañena A, Navasa M, Bruguera M, Marco V, Sierra J, Tassies MD, García-Pagán JC, Martí JM, Bosch J. On the reliability of clinical criteria for the diagnosis of hepatic veno-occlusive disease. *Ann Hematol* 1993; 66: 77-80 [PMID: 8448243 DOI: 10.1007/BF01695888]
19 黄晓明, 杨玲, 郭晖, 宋军, 徐可树, 叶进, 侯晓华. 肝小静脉闭塞症10例临床分析. 中西医结合肝病杂志 2011; 21: 280-281
20 DeLeve LD, Valla DC, Garcia-Tsao G. Vascular disorders of the liver. *Hepatology* 2009; 49: 1729-1764 [PMID: 19399912 DOI: 10.1002/hep.22772]
21 王峻瑶, 张国艳, 朱元民, 刘玉兰, 陈宁. 肝窦阻塞综合征9例的临床分析. 首都医科大学学报 2014; 35: 604-607
22 Koenecke C, Kleine M, Schrem H, Krug U, Nashan B, Neipp M, Ganser A, Hertenstein B, Klempnauer J. Sinusoidal obstruction syndrome of the liver after hematopoietic stem cell transplantation: decision making for orthotopic liver transplantation. *Int J Hematol* 2006; 83: 271-274 [PMID: 16720562 DOI: 10.1532/IJH97.NA0511]

编辑: 郭鹏 电编: 都珍珍

ISSN 1009-3079 (print) ISSN 2219-2859 (online) DOI: 10.11569 2016年版权归百世登出版集团有限公司所有

•消息•

《世界华人消化杂志》2011年开始不再收取审稿费

本刊讯 为了方便作者来稿, 保证稿件尽快公平、公正的处理, 《世界华人消化杂志》编辑部研究决定, 从2011年开始对所有来稿不再收取审稿费. 审稿周期及发表周期不变. (《世界华人消化杂志》编辑部)

WCJD 世界华人消化杂志®

在线投稿: http://www.baishideng.com/wcjd/ch/index.aspx
帮助平台: http://www.wjgnet.com/esps/helpdesk.aspx
DOI: 10.11569/wcjd.v24.i1.165

世界华人消化杂志 2016年1月8日; 24(1): 165-168
ISSN 1009-3079 (print) ISSN 2219-2859 (online)
© 2016年版权归百世登出版集团有限公司所有.

病例报告 CASE REPORT

胰腺炎术后长期胃瘫1例

李 爽, 张庆凯, 郭 新, 尚 东

李爽, 张庆凯, 郭新, 尚东, 大连医科大学附属第一医院普外科 辽宁省胆胰疾病中西医结合治疗中心 辽宁省大连市 116011

李爽, 在读博士, 主要从事胆胰疾病的微创治疗研究.

国家自然科学基金资助项目, No. 81373875
2015年辽宁省临床能力建设基金资助项目, No. LNCCC-A03-2015

作者贡献分布: 本文撰写由李爽完成; 张庆凯与郭新参与资料搜集; 尚东审校.

通讯作者: 尚东, 教授, 主任医师, 116011, 辽宁省大连市中山路222号, 大连医科大学附属第一医院普外科, 辽宁省胆胰疾病中西医结合治疗中心. tougao1971@163.com
电话: 0411-83635963

收稿日期: 2015-10-08
修回日期: 2015-11-23
接受日期: 2015-11-30
在线出版日期: 2016-01-08

One case of prolonged gastroparesis following pancreatic necrosectomy

Shuang Li, Qing-Kai Zhang, Xin Guo, Dong Shang

Shuang Li, Qing-Kai Zhang, Xin Guo, Dong Shang, Department of General Surgery, the First Affiliated Hospital of Dalian Medical University; Treatment Center of Traditional Chinese Medicine and Western Medicine for Pancreatico-Biliary Diseases, Dalian 116011, Liaoning Province, China

Supported by: National Natural Science Foundation of China, No. 81373875; Project Supported by Clinical Ability Construction of Liaoning Province, No. LNCCC-A03-2015

Correspondence to: Dong Shang, Professor, Chief Physician, Department of General Surgery, the First Affiliated Hospital of Dalian Medical University; Treatment Center of Traditional Chinese Medicine and Western Medicine for Pancreatico-Biliary Diseases, 222 Zhongshan Road, Dalian 116011, Liaoning Province, China. tougao1971@163.com

Received: 2015-10-08
Revised: 2015-11-23
Accepted: 2015-11-30
Published online: 2016-01-08

Abstract

Postsurgical gastroparesis syndrome (PGS) is a common short-term complication after gastric operation. It is also seen after other abdominal operations. Most cases of PGS can be managed by conservative approach with a recovery period of 2-3 wk. We herein report a case of long-term gastroparesis after the operation for necrotizing pancreatitis, which involved complex etiology and had a time duration of around 7 mo. We used choledochoscopy as a mode of treatment for debridement and drainage along with prokinetics and acupuncture combined with Dachengqi Decoction, which resulted in a good effect. We recommend integrated Chinese and Western medicine treatment over the operative therapy for gastroparesis patients.

© 2016 Baishideng Publishing Group Inc. All rights reserved.

Key Words: Acute pancreatitis; Postsurgical gastroparesis syndrome; Intra-abdominal infection

Li S, Zhang QK, Guo X, Shang D. One case of prolonged gastroparesis following pancreatic necrosectomy. Shijie Huaren Xiaohua Zazhi 2016; 24(1): 165-168 URL: http://www.wjgnet.com/1009-3079/24/165.asp DOI: http://dx.doi.org/10.11569/wcjd.v24.i1.165

摘要

术后胃瘫综合征(postsurgical gastroparesis syndrome, PGS)是胃术后相对常见的近期并

背景资料

术后胃瘫综合征(postsurgical gastroparesis syndrome, PGS)是腹部手术后较常见的并发症, 恢复时间可长可短, 严重影响患者的功能恢复和生活质量, 是亟待解决的问题, 准确合理的诊治PGS, 可避免误诊及二次手术, 减少患者痛苦, 缩短住院时间.

同行评议者

门秀丽, 教授, 河北联合大学(原华北煤炭医学院)病理生理学教研室; 张淑坤, 副研究员, 南开医院急腹症研究所细胞及分子生物学实验室; 江建新, 教授, 主任医师, 湖北省肿瘤医院肝胆胰腺外科

研发前沿
对于腹部术后难治性胃瘫，手术疗效及安全性仍有待于进一步明确，因此应非常慎重地选择. 针对胰腺炎术后引起的胃瘫，更应明确病因，选择恰当的治疗方式，中西医结合治疗具有一定的优势.

发症，也见于其他腹部手术. 大多数胃瘫经保守治疗效果好，多于术后2-3 wk恢复. 本文报道1例坏死性胰腺炎术后长期胃瘫患者，其病因复杂，持续时间长达7 mo. 我们应用胆道镜清创、引流、促胃肠动力药物结合复方大承气汤、针灸等治疗，获得良好疗效. 针对术后长期胃瘫的患者，我们提倡中西医结合治疗，尽量避免再手术.

© 2016年版权归百世登出版集团有限公司所有.

关键词: 急性胰腺炎; 术后胃瘫综合征; 腹腔感染

核心提示: 本文报道1例坏死性胰腺炎患者因治疗不当，术后并发多种并发症，包括胆漏、胰漏、腹腔感染、切口疝，胃瘫时间更是长达7 mo，较为少见，我们应用中西医结合治疗，获得良好疗效，避免了再手术干预.

李爽，张庆凯，郭新，尚东. 胰腺炎术后长期胃瘫1例. 世界华人消化杂志 2016; 24(1): 165-168 URL: http://www.wjgnet.com/1009-3079/24/165.asp DOI: http://dx.doi.org/10.11569/wcjd.v24.i1.165

0 引言

术后胃瘫综合征(postsurgical gastroparesis syndrome, PGS)是指腹部手术后胃肠动力功能紊乱所致的非机械性胃排空延迟，表现为进食后恶心、呕吐，并无胃流出道梗阻征象，好发于上腹部的胃及胰腺手术，有时也见于下腹部的妇科手术等[1]. 准确恰当的诊治PGS可避免再手术干预，减轻患者痛苦. 本文介绍了1例中西医结合治疗坏死性胰腺炎术后长期胃瘫患者的诊治体会.

1 病例报告

患者男性，52岁，2014-04-01因“结石性胆囊炎、急性胰腺炎、胆总管结石不除外(图1A)”于外院急诊行剖腹探查术，术中见：胆囊水肿、增大、张力高，胆总管直径约1.4 cm，胰腺体积增大、表面黑紫色、张力高、质地硬、周围血性渗出，量约100 mL，行胆囊切除、胆总管切开取石、T管引流、胰腺被膜切开减压、胰腺上下缘游离松解，分别在胰腺上下缘、肝下、盆腔放置引流管各1根(图1B). 术后T管引流性状正常，胰腺引流早期为红褐色，后逐渐浑浊. 切口内有棕色黏稠渗出液，愈合差，术后25 d切口裂开，内有坏死组织渗出，考虑胰液腐蚀所致，后患者肝下引流及切口渗出液中有胆汁色，腹腔引流颜色较浑浊，行T管造影示T管根部有造影剂外溢，造影剂可进入十二指肠(图1C)，考虑胆汁漏、胰漏、腹腔感染. 患者进食后，出现恶心、呕吐，计算机断层扫描(computed tomography, CT)提示胃扩张、胃内大量潴留(图1D)，行上消化道造影示胃蠕动缓慢、排空延迟(图1E)，考虑为PGS，治疗上予以空肠内营养、胃肠减压、抗感染补液等对症治疗，治疗104 d症状无明显好转，于2014-07-14转入大连医科大学附属一院. 患者既往胆石症病史5年，无其他相关病史，查体上腹部可见一长约10 cm手术瘢痕，上段余1 cm裂开，可见脓性渗出物，腹部可见三处引流管，分别为T管、肝下及胰腺上引流. 行全腹CT示肝周、脾周见弧形液体密度影，右中腹、胰头区显影模糊，胰腺头部增大，与周围结构黏连(图2A). 结合患者病史、查体及相关辅助检查，考虑为PGS合并胰漏、胆漏、腹腔感染. 治疗上给予肠内及肠外营养支持改善患者营养状态，纠正水、电解质及酸碱紊乱，多次行胆道镜清除坏死组织，准确放置引流管，通畅引流，引流液培养示：大肠埃希菌[超广谱β-内酰胺酶(extended-spectrum β-lactamases, ESBL)+]，切口感染处每日换药，应用亚胺培南抗感染，同时应用促胃动力药物多潘立酮，口服小剂量红霉素，中药大承气汤(净芒硝5 g冲服，厚朴12 g、枳实12 g、大黄15 g后下)100 mL，2次/d，用双层纱布过滤后空肠营养管灌注，配合针灸理疗促进胃肠蠕动，期间多次温盐水洗胃及口服高渗造影剂减轻胃壁水肿，治疗89 d后，行上消化道造影示：胃、十二指肠通畅，可见蠕动波(图2B). 进食流食后，患者无不适主诉，饮食逐步恢复正常，病情好转后出院. 术后8 mo，患者再发切口疝，回院行疝修补术，恢复良好.

2 讨论

PGS是腹部手术后较常见的短期并发症，好发于胃部及胰腺手术，其确切病因及发病机制尚未完全清楚[2]. 大多数胃瘫通过内科保守治疗可以治愈，持续时间短，但本患者持续时间近7 mo，较为少见，而且胃瘫原因复杂，胰腺炎术后同时合并胆漏、胰漏、腹腔感染，治疗较为棘手. 目前胃瘫的处理以非手术治疗为

相关报道
PGS在药物治疗的选择上，过去常选用多巴胺受体拮抗剂，如胃复安、吗丁啉等，但有文献报道其疗效仅有22%，并且胃复安容易导致椎体外系症状，现今已较少使用.

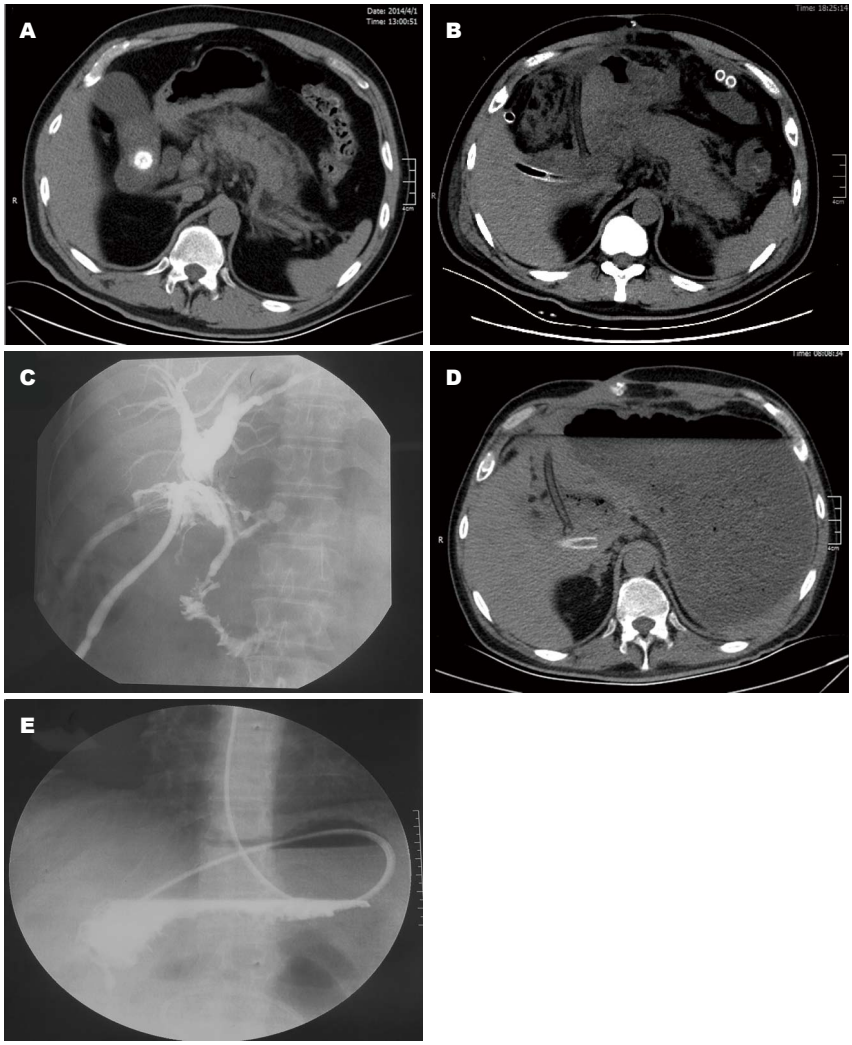

图 1　外院检查结果. A: 全腹CT示胆囊结石, 胰周脂肪间隙模糊, 可见大片渗出影; B: 全腹CT示胰腺、胆囊术后改变, 腹腔内见管状影引流至体外; C: T管造影示肝总管漏, 左右肝管及肝总管扩张; D: 全腹CT示胃扩张、胃内大量潴留; E: 上消化道造影示胃蠕动缓慢, 排空延迟. CT: 计算机断层扫描.

■创新盘点
本文报道1例坏死性胰腺炎术后患者, 其并发症多、胃瘫时间长, 较为少见, 应用多元微创化外科治疗手段联合传统的中医药, 疗效确切, 避免了再手术.

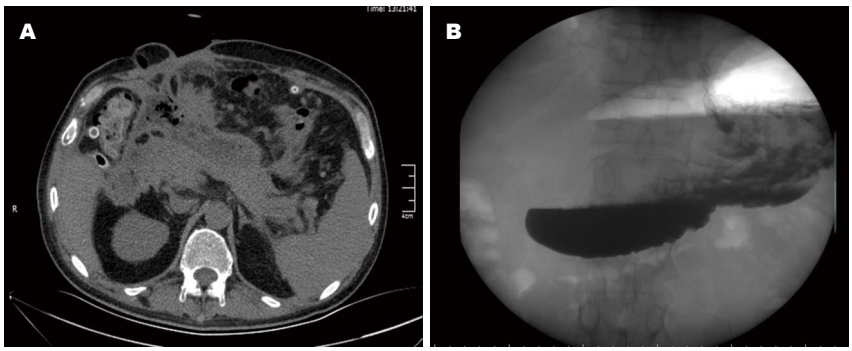

图 2　转入大连医科大学附属第一医院后检查结果. A: 全腹CT示肝周、脾周见弧形液体密度影, 右中腹、胰头区显影模糊, 胰腺头部增大, 与周围结构黏连; B: 上消化道造影示胃、十二指肠通畅, 可见蠕动波. CT: 计算机断层扫描.

主, 极少数需要手术干预[3]. 针对本病例, 我们采用了胆道镜清创联合中医中药治疗, 经验如下: (1)胆道镜清创: 经窦道置入胆道镜, 直视下进行清创, 反复生理盐水冲洗, 应用活检钳和取石网钳取脓苔及坏死脱落组织, 有利于解除局部压迫和控制感染, 清创根据具体情况反复进行; (2)引流管管理: 正确放置引流管, 通畅引流, 由于胰周积液比较黏稠而且混有坏死组织, 易堵塞引流管, 需每天检查引流量、性状、通畅性, 发现堵塞及时疏通或换管, 并将引流液进行药敏试验, 指导合理应用抗生素; (3)应用促进胃肠动力的药物, 除多潘立酮、甲氧氯普胺外, 红霉素能与胃动素的受体结合而发挥胃动素效应[4]; (4)中医中药治疗: 腹部手术后脾胃受损, 胃腑瘀滞, 气机不畅, 胃失和降, 脾失健运, 加之脉络损伤、气滞血淤、中焦受阻、腑气不通, 以致出现腹部胀满、食欲不振、恶心、呕吐、腹痛、便秘

■应用要点
PGS是一种功能性疾患, 在除外机械性梗阻后, 治疗的耐心十分重要. 针对长期胃瘫的患者, 应用中西医结合治疗效果确切, 是一种可靠实用的治疗方法.

同行评价

本文详细报道了1例坏死性胰腺炎术后长期胃瘫患者的中西医结合治疗体会, 有一定的可读性和可参考价值.

等症状, 治疗原则是“以通为用”, 复方大承气汤行气活血、燥湿消痰、润肠通便, 通里攻下, 针刺双侧太冲、合谷、足三里、曲池穴, 能健脾和胃, 调理气机, 可对胃肠平滑肌有双向调节作用[5]. 而且在治疗过程中需耐心向患者解释, 消除其紧张情绪, 有利于病情恢复. 正确把握重症急性胰腺炎外科干预的时机、指征及方式, 对患者预后至关重要, 结合病因、病程和患者的具体情况, 采用经皮穿刺引流和腹腔灌洗等微创治疗手段, 优于开腹胰腺坏死组织清创术[6,7]. 我们提倡多元微创化手段, 包括微创腹腔灌洗, 多镜联合(腹腔镜、胆道镜、十二指肠镜), 介入治疗[经皮肝穿胆道引流术(percuteneous transhepatic cholangio drainage, PTCD)/经皮经肝胆囊穿刺置管引流术(percutaneous transpepatic gallbladder dramage, PTGD)], 联合中医药治疗, 可以获得确切的治疗效果. 本例患者的手术时机、干预方式与术后引流管的管理均有待完善, 因此出现并发症多、胃瘫持续时间长、治疗十分棘手的局面, 后续治疗的关键在于彻底的清创引流, 应用促胃肠动力药物, 配合中医中药的治疗, 获得了满意的疗效, 避免了再次手术干预, 提示中西医结合治疗PGS是一种切实有效的方法.

3 参考文献

1 Cheong KB, Zhang JP, Huang Y. The effectiveness of acupuncture in postoperative gastroparesis syndrome--a systematic review and meta-analysis. *Complement Ther Med* 2014; 22: 767-786 [PMID: 25146082 DOI: 10.1016/j.ctim.2014.05.002]

2 Dong K, Yu XJ, Li B, Wen EG, Xiong W, Guan QL. Advances in mechanisms of postsurgical gastroparesis syndrome and its diagnosis and treatment. *Chin J Dig Dis* 2006; 7: 76-82 [PMID: 16643334]

3 Camilleri M, Parkman HP, Shafi MA, Abell TL, Gerson L. Clinical guideline: management of gastroparesis. *Am J Gastroenterol* 2013; 108: 18-37; quiz 38 [PMID: 23147521 DOI: 10.1038/ajg.2012.373]

4 石刚, 吴硕东. 促胃肠动力药的作用机制及临床应用研究进展. 世界华人消化杂志 2006; 14: 189-196

5 陈生贵, 黄琼芳, 张福鑫, 张乙川, 李劲, 李金龙. 中药预防腹部手术后胃瘫. 中国中西医结合外科杂志 2014; 16: 53-54

6 Tenner S, Baillie J, DeWitt J, Vege SS. American College of Gastroenterology guideline: management of acute pancreatitis. *Am J Gastroenterol* 2013; 108: 1400-115; 1416 [PMID: 23896955 DOI: 10.1038/ajg.2013.218]

7 孙备, 李鹏, 姜洪池. 重症急性胰腺炎术后并发腹腔残余感染出血结肠瘘. 中国实用外科杂志 2010; 30: 811-813

编辑: 郭鹏 电编: 都珍珍

WCJD 世界华人消化杂志®

在线投稿: http://www.baishideng.com/wcjd/ch/index.aspx
帮助平台: http://www.wjgnet.com/esps/helpdesk.aspx
www.wjgnet.com

世界华人消化杂志 2016年1月8日; 24(1): I-V
ISSN 1009-3079 (print) ISSN 2219-2859 (online)
© 2016年版权归百世登出版集团有限公司所有.

《世界华人消化杂志》投稿须知

■《世界华人消化杂志》为保证期刊的学术质量, 对所有来稿均进行同行评议.

1 投稿总则

1.1 性质 《世界华人消化杂志(*World Chinese Journal of Digestology*, *WCJD*, ISSN 1009-3079 (print) ISSN 2219-2859 (online), DOI: 10.11569)》是一份同行评议和开放获取(open access, OA)期刊, 创始于1993-01-15, 旬刊, 每月8、18和28号出版. 《世界华人消化杂志》编辑委员会成员, 由1039位专家组成, 分布在中国31个省市、自治区及特别行政区和美国.

《世界华人消化杂志》的首要任务是出版胃肠病学, 肝病学, 消化系内镜学, 消化系外科学, 消化系肿瘤学, 消化系影像学, 消化系介入治疗, 消化系病理学, 消化系感染学, 消化系药理学, 消化系病理生理学, 消化系病理学, 消化系循证医学, 消化系管理学, 胰腺病学, 消化系检验医学, 消化系分子生物学, 消化系免疫学, 消化系微生物学, 消化系遗传学, 消化系转化医学, 消化系诊断学, 消化系治疗学和糖尿病等领域的原始创新性文章, 综述文章和评论性的文章. 最终目的是出版高质量的文章, 提高期刊的学术质量, 使之成为指导本领域胃肠病学和肝病学实践的重要学术性期刊, 提高消化系疾病的诊断和治疗水平.

《世界华人消化杂志》由百世登出版集团有限公司(Baishideng Publishing Group Inc, BPG)主办和出版的一份印刷版, 电子版和网络版三种版本的学术类核心期刊, 由北京百世登生物医学科技有限公司生产制作, 所刊载的全部文章存储在《世界华人消化杂志》网站上. OA最大的优点是出版快捷, 一次性缴纳出版费, 不受版面和彩色图片限制, 作者文章在更大的空间内得到传播, 全球读者免费获取全文PDF版本, 网络版本和电子期刊. 论文出版后, 作者可获得高质量PDF, 包括封面、编委会成员名单、目次、正文和封底, 作为稿酬, 样刊两本. BPG拥有专业的编辑团队, 涵盖科学编辑、语言编辑和电子编辑.目前编辑和出版43种临床医学OA期刊, 其中英文版42种, 具备国际一流的编辑与出版水平.

《世界华人消化杂志》是一本高质量的同行评议, 开放获取和在线出版的学术刊物. 本刊被中国知网《中国期刊全文数据库》, 美国《化学文摘(Chemical Abstracts, CA)》, 荷兰《医学文摘库/医学文摘(EMBASE/Excerpta Medica, EM)》和俄罗斯《文摘杂志(Abstract Journal, AJ)》数据库收录.

1.2 栏目 述评, 基础研究, 临床研究, 焦点论坛, 文献综述, 研究快报, 临床经验, 循证医学, 病例报告, 会议纪要. 文稿应具科学性、先进性、可读性及实用性, 重点突出, 文字简练, 数据可靠, 写作规范, 表达准确.

2 撰稿要求

2.1 总体标准 文稿撰写应遵照国家标准GB7713科学技术报告、学位论文和学术论文的编写格式, GB6447文摘编写规则, GB7714文后参考文献著录规则, GB/T 3179科学技术期刊编排格式等要求; 同时遵照国际医学期刊编辑委员会(International Committee of Medical Journal Editors)制定的《生物医学期刊投稿的统一要求(第5版)》(Uniform requirements for manuscripts submitted to biomedical journals). 见: *Ann Intern Med* 1997; 126: 36-47.

2.2 名词术语 应标准化, 前后统一, 如原词过长且多次出现者, 可于首次出现时写出全称加括号内注简称, 以后直接用简称. 医学名词以全国自然科学名词审定委员会公布的《生理学名词》、《生物化学名词与生物物理学名词》、《化学名词》、《植物学名词》、《人体解剖学名词》、《细胞生物学名词》及《医学名词》系列为准, 药名以《中华人民共和国药典》和卫生部药典委员会编的《药名词汇》为准, 国家食品药品监督管理局批准的新药, 采用批准的药名; 创新性新药, 请参照我国药典委员会的“命名原则”, 新译名词应附外文. 公认习用缩略语可直接应用(建议第一次也写出全称), 如ALT, AST, mAb, WBC, RBC, Hb, T, P, R, BP, PU, GU, DU, ACTH, DNA, LD50, HBsAg, HCV RNA, AFP, CEA,

《世界华人消化杂志》是一本高质量的同行评议，开放获取和在线出版的学术刊物. 本刊被中国知网《中国期刊全文数据库》，美国《化学文摘(Chemical Abstracts, CA)》，荷兰《医学文摘库/医学文摘(EMBASE/Excerpta Medica, EM)》和俄罗斯《文摘杂志(Abstract Journal, AJ)》数据库收录.

ECG, IgG, IgA, IgM, TCM, RIA, ELISA, PCR, CT, MRI等. 为减少排印错误, 外文、阿拉伯数字、标点符号必须正确打印在A4纸上. 中医药名词英译要遵循以下原则: (1)有对等词者, 直接采用原有英语词, 如中风stroke, 发热fever; (2)有对应词者应根据上下文合理选用原英语词, 如八法eight principal methods; (3)英语中没有对等词或相应词者, 宜用汉语拼音, 如阴yin, 阳yang, 阴阳学说yinyangology, 人中renzhong, 气功qigong; 汉语拼音要以词为单位分写, 如weixibao nizhuanwan(胃细胞逆转丸), guizhitang(桂枝汤). 通常应小写.

2.3 外文字符 注意大小写正斜体与上下角标. 静脉注射iv, 肌肉注射im, 腹腔注射ip, 皮下注射sc, 脑室注射icv, 动脉注射ia, 口服*po*, 灌胃ig. s(秒)不能写成S, kg不能写成Kg, mL不能写成ML, lcpm(应写为1/min)÷E%(仪器效率)÷60 = Bq, pH不能写PH或P^H, *H.pylori*不能写成HP, $T_{1/2}$不能写成tl/2或T , *V*max不能Vmax, μ不写为英文u. 需排斜体的外文字, 用斜体表示. 如生物学中拉丁学名的属名与种名, 包括亚属、亚种、变种. 如幽门螺杆菌(*Helicobacter pylori*, *H.pylori*), *Ilex pubescens* Hook, *et* Arn.*var.glaber* Chang(命名者勿划横线); 常数*K*; 一些统计学符号(如样本数*n*, 均数mean, 标准差SD, *F*检验, *t*检验和概率*P*, 相关系数*r*); 化学名中标明取代位的元素、旋光性和构型符号(如*N*, *O*, *P*, *S*, *d*, *l*)如*n*-(normal, 正), *N*-(nitrogen, 氮), *o*-(ortho, 邻), *O*-(oxygen, 氧, 习惯不译), *d*-(dextro, 右旋), *p*-(para, 对), 例如*n*-butyl acetate(醋酸正丁酯), *N*-methylacetanilide(*N*-甲基乙酰苯胺), *o*-cresol(邻甲酚), 3-*O*-methyl-adrenaline(3-*O*-甲基肾上腺素), *d*-amphetamine(右旋苯丙胺), *l*-dopa(左旋多巴), *p*-aminosalicylic acid(对氨基水杨酸). 拉丁字及缩写*in vitro*, *in vivo*, *in situ*; Ibid, *et al*, *po*, *vs*; 用外文字母代表的物理量, 如*m*(质量), *V*(体积), *F*(力), *p*(压力), *W*(功), *v*(速度), *Q*(热量), *E*(电场强度), S(面积), *t*(时间), *z*(酶活性, kat), *t*(摄氏温度, ℃), *D*(吸收剂量, Gy), *A*(放射性活度, Bq), ρ(密度, 体积质量, g/L), *c*(浓度, mol/L), φ(体积分数, mL/L), *w*(质量分数, mg/g), *b*(质量摩尔浓度, mol/g), *l*(长度), *b*(宽度), *h*(高度), *d*(厚度), *R*(半径), *D*(直径), T_{max}, C_{max}, *V*d, $T_{1/2}$ *Cl*等. 基因符号通常用小写斜体, 如*ras*, *c-myc*; 基因产物用大写正体, 如P16蛋白.

2.4 计量单位 采用国际单位制并遵照有关国家标准, GB3100-3102-93量和单位. 原来的“分子量”应改为物质的相对分子质量. 如 30 kD改为M_r 30 000或30 kDa(M大写斜体, r小写正体, 下角标); “原子量”应改为相对原子质量, 即A_r(A大写斜体, r小写正体, 下角标); 也可采用原子质量, 其单位是u(小写正体). 计量单位在+、－及-后列出. 在±前后均要列出, 如37.6 ℃±1.2 ℃, 45.6岁±24岁, 56.4 d±0.5 d. 3.56±0.27 pg/ml应为3.56 ng/L±0.27 ng/L. BP用kPa(mmHg), RBC数用1×10^{12}/L, WBC数用1×10^{9}/L, WBC构成比用0.00表示, Hb用g/L. M_r明确的体内物质以nmol/L或mmol/L表示, 不明确者用g/L表示. 1 M硫酸, 改为1 mol/L硫酸, 1 N硫酸, 改为0.5 mol/L硫酸. 长10 cm, 宽6 cm, 高4 cm, 应写成10 cm×6 cm×4 cm. 生化指标一律采用法定计量单位表示, 例如, 血液中的总蛋白、清蛋白、球蛋白、脂蛋白、血红蛋白、总脂用g/L, 免疫球蛋白用mg/L; 葡萄糖、钾、尿素、尿素氮、CO_2结合力、乳酸、磷酸、胆固醇、胆固醇酯、三酰甘油、钠、钙、镁、非蛋白氮、氯化物; 胆红素、蛋白结合碘、肌酸、肌酐、铁、铅、抗坏血酸、尿胆元、氨、维生素A、维生素E、维生素B1、维生素B2、维生素B6、尿酸; 氢化可的松(皮质醇)、肾上腺素、汞、孕酮、甲状腺素、睾酮、叶酸用nmol/L; 胰岛素、雌二醇、促肾上腺皮质激素、维生素B12用pmol/L. 年龄的单位有日龄、周龄、月龄和岁. 例如, 1秒, 1 s; 2分钟, 2 min; 3小时, 3 h; 4天, 4 d; 5周, 5 wk; 6月, 6 mo; 雌性♀, 雄性♂, 酶活性国际单位IU = 16.67 nkat, 对数log, 紫外uv, 百分比%, 升L, 尽量把1×10^{-3} g与5×10^{-7} g之类改成1 mg与0.5 mg, hr改成h, 重量γ改成mg, 长度m改成mm. 国际代号不用于无数字的文句中, 例如每天不写每d, 但每天8 mg可写8 mg/d. 在一个组合单位符号内不得有1条以上的斜线, 例如不能写成mg/kg/d, 而应写成mg/(kg•d), 且在整篇文章内应统一. 单位符号没有单、复数的区分, 例如, 2 min不是2 mins, 3 h不是3 hs, 4 d不是4 ds, 8 mg不是8 mgs. 半个月, 15 d; 15克, 15 g; 10%福尔马林, 40 g/L甲醛; 95%酒精, 950 mL/L乙醇; 5% CO_2, 50 mL/L CO_2; 1∶1 000肾上腺素, 1 g/L肾上腺素; 胃黏膜含促胃液素36.8 pg/mg, 改为胃黏膜蛋白含促胃液素36.8 ng/g; 10%葡萄糖改为560 mmol/L或100 g/L葡萄糖; 45 ppm = 45×10^{-6}; 离心的旋转频率(原称转速)用r/min, 超速者用g; 药物剂量若按体质量计算, 一律以“/kg”表示.

2.5 统计学符号 (1)t检验用小写t; (2)F检验用英文大写F; (3)卡方检验用希文小写χ^2; (4)样本的相关系数用英文小写r; (5)自由度用希文小写υ; (6)样本数用英文小写n; (7)概率用英文斜体大写P. 在统计学处理中在文字叙述时平均数±标准差表示为mean±SD, 平均数±标准误为mean±SE. 统计学显著性用$^aP<0.05$, $^bP<0.01$($P>0.05$不注). 如同一表中另有一套P值, 则$^cP<0.05$, $^dP<0.01$; 第三套为$^eP<0.05$, $^fP<0.01$等.

2.6 数字用法 遵照国家标准GB/T 15835-1995出版物上数字用法的规定, 作为汉语词素者采用汉字数字, 如二氧化碳、十二指肠、三倍体、四联球菌、五四运动、星期六等. 统计学数字采用阿拉伯数字, 如1 000-1 500 kg, 3.5 mmol/L±0.5 mmol/L等. 测量的数据不能超过其测量仪器的精密度, 例如6 347意指6 000分之一的精密度. 任何一个数字, 只允许最后一位有误差, 前面的位数不应有误差. 在一组数字中的mean±SD应考虑到个体的变差, 一般以SD的1/3来定位数, 例如3 614.5 g±420.8 g, SD的1/3达一百多g, 平均数波动在百位数, 故应写成3.6 kg±0.4 kg, 过多的位数并无意义. 又如8.4 cm±0.27 cm, 其SD/3 = 0.09 cm, 达小数点后第2位, 故平均数也应补到小数点后第2位. 有效位数以后的数字是无效的, 应该舍. 末尾数字, 小于5则舍, 大于5则进, 如恰等于5, 则前一位数逢奇则进, 逢偶(包括“0”)且5之后全为0则舍. 末尾时只可1次完成, 不得多次完成. 例如23.48, 若不要小数点, 则应成23, 而不应该23.48→23.5→24. 年月日采用全数字表达法, 请按国家标准GB/T 7408-94书写. 如1985年4月12日, 可写作1985-04-12; 1985年4月, 写作1985-04; 从1985年4月12日23时20分50秒起至1985年6月25日10时30分止, 写作1985-04-12 T23:20:50/1985-06-25 T10:30:00; 从1985年4月12日起至1985年6月15日止, 写作1985-04-12/06-16, 上午8时写作08:00, 下午4时半写作16:30. 百分数的有效位数根据分母来定: 分母≤100, 百分数到个位; 101≤分母≤1 000, 百分数到小数点后1位; 余类推. 小数点前后的阿拉伯数字, 每3位间空1/4阿拉伯数字距离, 如1 486 800.475 65. 完整的阿拉伯数字不移行!

2.7 标点符号 遵照国家标准GB/T 15834-1995标点符号用法的要求, 本刊论文中的句号都采用黑圆点; 数字间的起止号采用“-”字线, 并列的汉语词间用顿号分开, 而并列的外文词、阿拉伯数字、外文缩略词及汉语拼音字母拼写词间改用逗号分开, 参考文献中作者间一律用逗号分开; 表示终了的标点符号, 如句号、逗号、顿号、分号、括号及书名号的后一半, 通常不用于一行之首; 而表示开头的标点符号, 如括号及书名号的前一半, 不宜用于一行之末. 标点符号通常占一格, 如顿号、逗号、分号、句号等; 破折号应占两格; 英文连字符只占一个英文字符的宽度, 不宜过长, 如5-FU. 外文字符下划一横线表示用斜体, 两横线表示用小写, 三横线表示用大写, 波纹线表示用黑体.

3 稿件格式

3.1 题名 简明确切地反映论文的特定内容, 鲜明而有特色, 阿拉伯数字不宜开头, 不用副题名, 一般20个字. 避免用“的研究”或“的观察”等非特定词.

3.2 作者 论文作者的署名, 按照国际医学杂志编辑委员会(ICMJE, International Committee of Medical Journal Editors)作者资格标准执行. 作者标准为: (1)对研究的理念和设计、数据的获得、分析和解读做出重大贡献; (2)起草文章, 并对文章的重要的知识内容进行批评性修改; (3)接受对准备发表文章的最后一稿. 作者应符合条件1, 2, 3, 对研究工作有贡献的其他人可放入志谢中. 作者署名的次序按贡献大小排列, 多作者时姓名间用逗号, 如是单名, 则在姓与名之间空1格(正文和参考文献中不空格). 《世界华人消化杂志》要求所有署名人写清楚自己对文章的贡献. 世界华人消化杂志不设置共同第一作者和共同通信作者.

3.3 单位 作者后写单位的全称空1格后再写省市及邮政编码. 格式如: 张旭晨, 梅立新, 承德医学院病理教研室 河北省承德市 067000

3.4 第一作者简介 格式如: 张旭晨, 1994年北京中医药大学硕士, 讲师. 主要从事消化系统疾病的病理研究.

3.5 作者贡献分布 格式如: 陈湘川与庞丽娟对此文所作贡献两均等; 此课题由陈湘川、庞丽娟、陈玲、杨兰、张金芳、齐妍及李洪安设计; 研究过程由陈玲、杨兰、张金芳、蒋金芳、杨磊、李锋及曹秀峰操作完成; 研究所用新试剂及分析工具由曹秀峰提供; 数据分析由陈湘川、杨兰及庞丽娟完成; 本论文写作由陈湘川、庞丽娟及李洪安完成.

3.6 同行评议者 为了确保刊出文章的质量, 本刊即将开始实行接受稿件的同行评议公开策略, 将同行评议者姓名, 职称, 机构的名称与文章一同在脚注出版. 格式如: 房静远, 教授, 上

■《世界华人消化杂志》编辑部, 100025, 北京市朝阳区, 东四环中路62号, 远洋国际中心D座903室, 电话: 010-8538-1892, 传真: 010-8538-1893, Email: wcjd@wjgnet.com; http://www.wjgnet.com

■《世界华人消化杂志》自2006-01-01起改为旬刊发行，每月8、18、28日出版.

海交通大学医学院附属医院仁济医院, 上海市消化疾病研究所.

3.7 基金资助项目 格式如: 国家自然科学基金资助项目, No. 30224801

3.8 通讯作者 格式如: 通讯作者: 黄缘, 教授, 330006, 江西省南昌市民德路1号, 南昌大学第二附属医院消化内科, 江西省分子医学重点实验室. huang9815@yahoo.com

电话: 0351-4078656　传真: 0351-4086337

收稿日期:　　修回日期:

3.9 英文摘要

题名 文章的题名应言简意赅, 方便检索, 英文题名以不超过10个实词为宜, 应与中文题名一致.

作者 作者姓名汉语拼音拼写法规定为: 先名, 后姓; 首字母大写, 双名之间用半字线“-”分开, 多作者时姓名间加逗号. 格式如: “马连生”的汉语拼写法为“Lian-Sheng Ma”.

单位 先写作者, 后写单位的全称及省市邮政编码. 例如: Xu-Chen Zhang, Li-Xin Mei, Department of Pathology, Chengde Medical College, Chengde 067000, Hebei Province, China

基金资助项目 格式如: Supported by National Natural Science Foundation of China, No.30224801

通讯作者 格式如: Correspondence to: Dr. Lian-Sheng Ma, Taiyuan Research and Treatment Center for Digestive Diseases, 77 Shuangta Xijie, Taiyuan 030001, Shanxi Province, China. wcjd@wjgnet.com

收稿及修回日期 格式如: Received: Revised:

摘要 包括目的、方法、结果、结论, 书写要求与中文摘要一致.

3.10 中文摘要 必须在300字左右, 内容应包括目的(应阐明研究的背景和设想、目的), 方法(必须包括材料或对象. 应描述课题的基本设计, 双盲、单盲还是开放性, 使用什么方法, 如何进行分组和对照, 数据的精确程度. 研究对象选择条件与标准是否遵循随机化、齐同化的原则, 对照组匹配的特征. 如研究对象是患者, 应阐明其临床表现, 诊断标准. 如何筛选分组, 有多少例进行过随访, 有多少例因出现不良反应而中途停止研究), 结果(应列出主要结果, 包括主要数据, 有什么新发现, 说明其价值和局限, 叙述要真实、准确、具体, 所列数据经用何种统计学方法处理; 应给出结果的置信区间和统计学显著性检验的确切值; 概率写P, 后应写出相应显著性检验值), 结论(全文总结, 准确无误的观点及价值).

3.11 正文标题层次 0 引言; 1 材料和方法, 1.1 材料, 1.2 方法; 2 结果; 3 讨论; 4 参考文献. 序号一律左顶格写, 后空1格写标题; 2级标题后空1格接正文. 正文内序号连排用(1), (2), (3). 以下逐条陈述.

0 引言 应包括该研究的目的和该研究与其他相关研究的关系.

1 材料和方法 应尽量简短, 但应让其他有经验的研究者能够重复该实验. 对新的方法应该详细描述, 以前发表过的方法引用参考文献即可, 有关文献中或试剂手册中的方法的改进仅描述改进之处即可.

2 结果 实验结果应合理采用图表和文字表示, 在结果中应避免讨论.

3 讨论 要简明, 应集中对所得的结果做出解释而不是重复叙述, 也不应是大量文献的回顾.

图表的数量要精选. 表应有表序和表题, 并有足够具有自明性的信息, 使读者不查阅正文即可理解该表的内容. 表内每一栏均应有表头, 表内非公知通用缩写应在表注中说明, 表格一律使用三线表(不用竖线), 在正文中该出现的地方应注出. 图应有图序、图题和图注, 以使其容易被读者理解, 所有的图应在正文中该出现的地方注出. 同一个主题内容的彩色图、黑白图、线条图, 统一用一个注解分别叙述. 如: 图1 萎缩性胃炎治疗前后病理变化．A: …; B: …; C: …; D: …; E: …; F: …; G: …. 曲线图可按●、○、■、□、▲、△顺序使用标准的符号. 统计学显著性用: $^{a}P<0.05$, $^{b}P<0.01$($P>0.05$不注). 如同一表中另有一套P值, 则$^{c}P<0.05$, $^{d}P<0.01$; 第3套为$^{e}P<0.05$, $^{f}P<0.01$. P值后注明何种检验及其具体数字, 如$P<0.01$, $t = 4.56$ *vs* 对照组等, 注在表的左下方. 表内采用阿拉伯数字, 共同的计量单位符号应注在表的右上方, 表内个位数、小数点、±、-应上下对齐. “空白”表示无此项或未测, “-”代表阴性未发现, 不能用同左、同上等. 表图勿与正文内容重复. 表图的标目尽量用t/min, c/(mol/L), p/kPa, V/mL, t/℃表达.

志谢 后加冒号, 排在讨论后及参考文献前, 左齐.

4 参考文献 本刊采用“顺序编码制”的著录方法, 即以文中出现顺序用阿拉伯数字编号排序. 提倡对国内同行近年已发表的相关研究论文给予充分的反映, 并在文内引用处右上角加

方括号注明角码. 文中如列作者姓名, 则需在“Pang等”的右上角注角码号; 若正文中仅引用某文献中的论述, 则在该论述的句末右上角注码号. 如马连生[1]报告……, 研究[2-5]认为……; PCR方法敏感性高[6-7]. 文献序号作正文叙述时, 用与正文同号的数字并排, 如本实验方法见文献[8]. 所引参考文献必须以近2-3年SCIE, PubMed,《中国科技论文统计源期刊》和《中文核心期刊要目总览》收录的学术类期刊为准, 通常应只引用与其观点或数据密切相关的国内外期刊中的最新文献. 期刊: 序号, 作者(列出全体作者). 文题, 刊名, 年, 卷, 起页-止页, PMID和DOI编号; 书籍: 序号, 作者(列出全部),书名, 卷次, 版次, 出版地, 出版社, 年, 起页-止页.

5 网络版的发表前链接 本刊即将开始实行网络版的每篇文章上都有该文发表前纪录的链接, 包括首次提交的稿件, 同行评议人报告, 作者给审稿人回信和作者修回稿, 以PDF格式上传. 读者可以针对论文、审稿意见和作者的修改情况发表意见, 指出问题与不足; 作者也可以随时修改完善自己发表的论文, 使文章的发表成为一个编者、同行评议者、读者、作者互动的动态过程.

4 写作格式实例

4.1 述评写作格式实例

http://www.wjgnet.com/1009-3079/sp.asp

4.2 研究原著写作格式实例

http://www.wjgnet.com/1009-3079/yjyz.asp

4.3 焦点论坛写作格式实例

http://www.wjgnet.com/1009-3079/jdlt.asp

4.4 文献综述写作格式实例

http://www.wjgnet.com/1009-3079/wxzs.asp

4.5 研究快报写作格式实例

http://www.wjgnet.com/1009-3079/yjkb.asp

4.6 临床经验写作格式实例

http://www.wjgnet.com/1009-3079/lcjy.asp

4.7 病例报告写作格式实例

http://www.wjgnet.com/1009-3079/blbg.asp

5 投稿方式

接受在线投稿, 不接受其他方式的投稿, 如E-mail、打印稿. 在线投稿网址: http://www.baishideng.com/wcjd/ch/index.aspx. 无法在线提交的通过submission@wjgnet.com, 电话: 010-8538-1892, 传真: 010-8538-1893寻求帮助. 投稿须知下载网址http://www.wjgnet.com/1009-3079/tgxz.pdf. 审稿过程平均时间需要14-28天. 所有的来稿均经2-3位同行专家严格评审, 2位或以上通过为录用, 否则将退稿或修改后再审.

6 修回稿须知

6.1 修回稿信件 来稿包括所有作者签名的作者投稿函. 内容包括: (1)保证无重复发表或一稿多投; (2)是否有经济利益或其他关系造成的利益冲突; (3)所有作者均审读过该文并同意发表, 所有作者均符合作者条件, 所有作者均同意该文代表其真实研究成果, 保证文责自负; (4)列出通讯作者的姓名、职称、地址、电话、传真和电子邮件; 通讯作者应负责与其他作者联系, 修改并最终审核复核稿; (5)列出作者贡献分布; (6)来稿应附有作者工作单位的推荐信, 保证无泄密, 如果是几个单位合作的论文, 则需要提供所有参与单位的推荐信; (7)愿将印刷版和电子版出版权转让给本刊编辑部.

6.2 稿件修改 来稿经同行专家审查后, 认为内容需要修改、补充或删节时, 本刊编辑部将把退修稿连同审稿意见、编辑意见发给作者修改, 而作者必须于15天内将单位介绍信、作者符合要点承诺书、版权转让信等书面材料电子版发回编辑部, 同时将修改后的电子稿件上传至在线办公系统; 逾期寄回, 所造成的问题由作者承担责任.

6.3 版权 本论文发表后作者享有非专有权, 文责由作者自负. 作者可在本单位或本人著作集中汇编出版以及用于宣讲和交流, 但应注明发表于《世界华人消化杂志》××年; 卷(期): 起止页码. 如有国内外其他单位和个人复制、翻译出版等商业活动, 须征得《世界华人消化杂志》编辑部书面同意, 其编辑版权属本刊所有.

《世界华人消化杂志》编辑部
北京百世登生物医学科技有限公司
100025, 北京市朝阳区东四环中路62号
远洋国际中心D座903室
电话: 010-5908-0035
传真: 010-8538-1893
E-mail: wcjd@wjgnet.com
http: //www.wjgnet.com

■《世界华人消化杂志》坚持开放获取(open access, OA)的出版模式, 编辑出版高质量文章, 努力实现编委、作者和读者利益的最大化, 努力推进本学科的繁荣和发展, 向专业化、特色化和品牌化方向迈进.

WCJD 世界华人消化杂志®

在线投稿: http://www.baishideng.com/wcjd/ch/index.aspx
帮助平台: http://www.wjgnet.com/esps/helpdesk.aspx
www.wjgnet.com

世界华人消化杂志 2016年1月8日; 24(1): I
ISSN 1009-3079 (print) ISSN 2219-2859 (online)
© 2016年版权归百世登出版集团有限公司所有.

2016年国内国际会议预告

2016-01-21/23
2016年胃肠道癌症研讨会(GCS)
会议地点: 美国
联系方式: http://gicasym.org/

2016-02-20/24
第25届亚太肝病研究协会肝病大会(APASL)
会议地点: 日本
联系方式: http://www.apasl2016.org/

2016-03-04/05
第16届肠胃病学教育年会(AEMG)
会议地点: 美国
联系方式: http://aemg.unige.ch/

2016-03-09/11
2016年欧洲神经内分泌肿瘤学会第13届年度会议(ENETS)
会议地点: 西班牙
联系方式: http://www.aihcc.com/

2016-03-10/12
2016年第3届圣加伦EORTC胃肠癌会议(SG-GICC)
会议地点: 瑞士
联系方式: http://www.ncgicc.com/

2016-03-16/19
2016年美国消化内镜外科医师协会年会(SAGES)
会议地点: 美国
联系方式: http://www.sages.org/

2016-04-13/17
第51届欧洲肝病学会年会(EASL)
会议地点: 西班牙
联系方式: http://www.easl.eu/

2016-04-16/20
2016年美国癌症研究协会大会(AACR)
会议地点: 美国
联系方式: http://www.aacr.com.cn/

2016-04-30/05-04
2016年美国结直肠外科医师协会年会(ASCRS)
会议地点: 美国
联系方式: http://www.ascrs.org/

2016-05-21/24
2016年美国消化疾病周(DDW)
会议地点: 美国
联系方式: http://www.ddw.org/

2016-05-25/28
第49届欧洲儿科胃肠病, 肝病和营养学协会大会(ESPGHAN)
会议地点: 希腊
联系方式: http://www.espghancongress.org/

2016-06-03/07
2016年美国临床肿瘤学会年会(ASCO)
会议地点: 美国
联系方式: http://am.asco.org/

2016-06-09/12
2016年世界肿瘤介入大会(WCIO)
会议地点: 美国
联系方式: http://www.io-central.org/

2016-06-14/17
2016年欧洲胃肠与腹部放射学协会肝部成像研讨会(ESGAR)
会议地点: 捷克
联系方式: http://www.esgar.org/

2016-06-15/18
2016年欧洲内境外科学学会国际会议(EAES)
会议地点: 荷兰
联系方式: http://eaes.info/

2016-09-14/17
2016年加拿大放射肿瘤协会大会(CARO-ACRO)
会议地点: 加拿大
联系方式: http://www.caro-acro.ca/

2016-09-23/25
2016年国际结肠和直肠外科大学学会会议(ISUCRS)
会议地点: 印度
联系方式: http://www.isucrs.org/

2016-10-05/08
2016年第5届世界小儿胃肠病学、肝病学与营养学大会(WCPGHAN)
会议地点: 加拿大
联系方式: http://www.aihcc.com

2016-10-07/11
2016年欧洲肿瘤内科会议(ESMO)
会议地点: 丹麦
联系方式: http://www.esmo.org/

2016-10-15/19
2016年欧洲联合胃肠病学周(UEG)
会议地点: 奥地利
联系方式: http://www.ueg.eu/

2016-11-02/05
2016年亚太消化病周(APDW)
会议地点: 日本
联系方式: http://www.apdw2016.org/

2016-11-14/16
2016年第25届美国癌症研究所年会(AICR)
会议地点: 美国
联系方式: http://www.aicr-congress.com/

WCJD 世界华人消化杂志®

在线投稿: http://www.baishideng.com/wcjd/ch/index.aspx
帮助平台: http://www.wjgnet.com/esps/helpdesk.aspx
www.wjgnet.com

世界华人消化杂志 2016年1月8日; 24(1): I-II
ISSN 1009-3079 (print) ISSN 2219-2859 (online)
© 2016年版权归百世登出版集团有限公司所有.

志谢

柏愚 副教授 副主任医师
中国人民解放军第二军医大学长海医院消化内科

陈国忠 主任医师
广西中医学院第一附属医院消化内科

程树群 教授
第二军医大学东方肝胆外科医院综合治疗六科

丁震 副主任医师
武汉协和医院消化内科

邓庆 副研究员
上海人类基因组研究中心功能基因组部

董蕾 教授
西安交通大学第二附属医院消化内科

段义农 教授
南通大学医学院病原生物学系

甘华田 教授
四川大学华西医院老年消化内科

高泽立 副教授
周浦医院消化科, 上海交大医学院九院周浦分院

顾岩 教授 主任医师
上海交通大学医学院附属上海第九人民医院普外科

管樑 主任医师
上海交通大学医学院附属瑞金医院核医学科

郭晓钟 教授
中国人民解放军沈阳军区总医院消化内科

赫玲玲 主任护师
哈尔滨医科大学附属第五医院护理部

胡国清 教授 博士生导师
华中科技大学附属同济医院肿瘤科

季国忠 教授
南京医科大学第二附属医院消化科

江建新 教授 主任医师
贵阳医学院附属医院肝胆外科

姜相君 主任医师
青岛市市立医院消化科

金山 主任医师
内蒙古医学院附属医院普通外科

卡世全 副主任医师
甘肃省兰州市第一人民医院消化科

康春博 副主任医师
北京大学航天临床医院普通外科

李华山 主任医师
中国中医科学院广安门医院肛肠科

李健丁 教授
山西医科大学第一医院放射科CT室

李苏宜 教授 主任医师
安徽省肿瘤医院肿瘤营养与代谢治疗科(肿瘤内三科)

李元新 教授 主任医师
中国人民解放军第309医院普通外科

李云龙 副教授
哈尔滨医科大学附属二院普通外科

李兆申 教授 主任医师 博士生导师
上海长海医院消化科

刘杰民 主任医师
贵州省人民医院消化内镜科

刘金钢 教授
中国医科大学附属盛京医院外科

刘丽江 教授
江汉大学医学院病理学与病理生理学教研室

刘占举 教授
同济大学附属上海市第十人民医院

禄韶英 副教授
西安交通大学医学院第一附属医院普外科

鲁玉辉 副教授
福建中医药大学中医学院

陆斌 副教授
中国人民解放军第二军医大学

麻勇 副研究员
哈尔滨医科大学附属第一医院

马立恒 副主任医师
广东药学院附属第一医院医学影像科

马丽娜 主任医师
首都医科大学附属北京佑安医院

马欣 主任医师
甘肃省人民医院消化科

门秀丽 教授
河北联合大学(原华北煤炭医学院)病理生理学教研室

欧希龙 副教授
东南大学中大医院消化科

齐清会 教授
大连医科大学附属第一医院

任宁 主任医师
复旦大学附属中山医院

孙丽娟 副主任护师
延边大学附属医院普外一科

孙星 副教授 副主任医师
上海交通大学附属第一人民医院普外科

谭晓冬 教授
中国医科大学附属盛京医院

王阁 教授
中国人民解放军第三军医大学第三附属医院

王晓娣 主任医师
中日友好医院消化内科

王小众 教授
福建医科大学附属协和医院消化内科

文碧秀 教授
中山大学附属第一医院放射治疗科

吴杰 主任医师
武汉市中心医院消化科

谢斌辉 主任医师
赣南医学院第一附属医院普外科

谢会忠 教授 主任医师
海南省农垦总医院消化科

徐庆 教授
桂林医学院药理教研室

徐泱 副主任医师
上海复旦大学附属中山医院

杨桦 教授
中国人民解放军第三军医大学新桥医院

杨江华 副教授
皖南医学院弋矶山医院感染科

杨薇 副教授 副主任医师
北京大学肿瘤医院超声科

姚登福 教授
南通大学附属医院分子医学中心

殷正丰 教授
中国人民解放军第二军医大学东方肝胆外科医院

袁红霞 研究员
天津中医药大学

张安平 副教授 副主任医师
第三军医大学大坪医院胃肠外科

张进祥 副教授
华中科技大学同济医学院附属协和医院

张力为 主任医师
新疆医科大学第一附属医院胸外科

张立玮 教授 主任医师
河北医科大学第四医院消化内镜科

张淑坤 副研究员
南开医院急腹症研究所细胞及分子生物学实验室

张毅 教授 主任医师
郑州大学第一附属医院生物细胞治疗中心

张志宏 副主任医师
四川省人民医院消化内科

Published by **Baishideng Publishing Group Inc**
8226 Regency Drive, Pleasanton,
CA 94588, USA
Fax: +1-925-223-8242
Telephone: +1-925-223-8243
E-mail: bpgoffice@wjgnet.com
http://www.wjgnet.com

ISSN 1009-3079

© 2016 Baishideng Publishing Group Inc. All rights reserved.